த. பா. நி. (க.வெ.) வரிசை எண் –517

திசுவியல்

ஆசிரியர்
கி. வரதராசன், எம்.எஸ்ஸி
விரிவுரையாளர்,
விலங்கியல் துறை,
மன்னர் துரைசிங்கம் நினைவுக் கல்லூரி,
சிவகங்கை.

MADRAS

தமிழ்நாட்டுப் பாடநூல் நிறுவனம்

First Edition—November, 1973

T.N.T.B.S. (C.P.) No. 517

© Tamil Nadu Text Book Society

HISTOLOGY

K. VARADARAJAN

Price Rs. 7-00

'Published by the Tamil Nadu Text Book Society under the Centrally Sponsored Scheme of Production of books and literature in regional languages at the University level, of the Government of India in the Ministry of Education and Social Welfare (Department of Culture), New Delhi.'

Printed by:
Erieetti Achagam,
32/1, Murugappa Mudaly St.,
Madras-7.

அணிந்துரை

திரு. இரா. நெடுஞ்செழியன்
(தமிழகக் கல்வி அமைச்சர்)

தமிழைக் கல்லூரிக் கல்வி மொழியாக ஆக்கிப் பதின்மூன்றாண்டுகள் ஆகிவிட்டன. குறிப்பிட்ட சில கல்லூரிகளில் பி.ஏ. வகுப்பு மாணவர்கள் தங்கள் பாடங்கள் அனைத்தையும் தமிழிலேயே கற்றுவந்தனர். 1968ஆம் ஆண்டின் தொடக்கத்தில் புகுமுக வகுப்பிலும் (P.U.C.), 1969ஆம் ஆண்டிலிருந்து பட்டப்படிப்பு வகுப்புகளிலும் அறிவியல் பாடங்களையும் தமிழிலேயே கற்பிக்க ஏற்பாடு செய்துள்ளோம். தமிழிலேயே கற்பிப்போம் என முன்வந்துள்ள கல்லூரி ஆசிரியர்களின் ஊக்கம், பிற பல துறைகளிலும் தொண்டு செய்வோர் இதற்கெனத் தந்த உழைப்பு, தங்கள் சிறப்புத் துறைகளில் நூல்கள் எழுதித் தர முன்வந்த நூலாசிரியர்கள் தொண்டுணர்ச்சி இவற்றின் காரணமாக இத் திட்டம் நம்மிடையே மகிழ்ச்சியும் மனநிறைவும் தரத்தக்க வகையில் நடைபெற்று வருகிறது. இவ் வகையில், கல்லூரிப் பேராசிரியர்கள் கலை, அறிவியல் பாடங்களை மாணவர்க்குத் தமிழிலேயே பயிற்றுவிப்பதற்குத் தேவையான பயிற்சியைப் பெறுவதற்கு மதுரைப் பல்கலைக்கழகம் ஆண்டுதோறும் எடுத்துவரும் பெருமுயற்சியைக் குறிப்பிட்டுச் சொல்ல வேண்டும்.

பல துறைகளில் பணிபுரியும் பேராசிரியர்கள் எத்தனையோ நெருக்கடிகளுக்கிடையே குறுகிய காலத்தில் அரிய முறையில் நூல்கள் எழுதித் தந்துள்ளனர்.

வரலாறு, அரசியல், உளவியல், பொருளாதாரம், தத்துவம், புவியியல், புவியமைப்பியல், மனையியல், கணிதம், இயற்பியல், வேதியியல், உயிரியல், வானியல், புள்ளியியல், விலங்கியல், தாவரவியல், பொறியியல் ஆகிய எல்லாத் துறைகளிலும் தனி நூல்கள், மொழிபெயர்ப்பு நூல்கள் என்ற இரு வகையிலும் தமிழ்நாட்டுப் பாடநூல் நிறுவனம் வெளியிட்டு வருகிறது.

இவற்றுள் ஒன்றான 'திசுவியல்' என்ற இந் நூல் தமிழ் நாட்டுப் பாடநூல் நிறுவனத்தின் 517 ஆவது வெளியீடாகும். கல்லூரித் தமிழ்க் குழுவின் சார்பில் வெளியான 35 நூல்களையும் சேர்த்து இதுவரை 552 நூல்கள் வெளி வந்துள்ளன. இந் நூல் மைய அரசு கல்வி, சமூக நல அமைச்சகத்தின் மாநில மொழியில் பல்கலைக்கழக நூல்கள் வெளியிடும் திட்டத்தின்கீழ் வெளியிடப்படுகிறது.

உழைப்பின் வாரா உறுதிகள் இல்லை; ஆதலின், உழைத்து வெற்றி காண்போம். தமிழைப் பயிலும் மாணவர்கள் உலக மாணவர்களிடையே சிறந்த இடம் பெற வேண்டும். அதுவே தமிழன்னையின் குறிக்கோளுமாகும். தமிழ்நாட்டுப் பல்கலைக் கழகங்களின் பல்வகை உதவிகளுக்கும் ஒத்துழைப்புக்கும் நம் மனம் கலந்த நன்றி உரியதாகுக.

இரா. நெடுஞ்செழியன்

முன்னுரை

உயிரினங்கள் அனைத்திலும் சிறு கூறுகளான செல்கள் அல்லது உயிரணுக்கள் அடங்கியுள்ளன. இவ் வுயிரணுக்கள் உயிரின் உரு வமைப்புக் கூறுகளாகும் (structural units). இக் கூறுகள் தமக்குத் தாமே உணவூட்டிக்கொள்ளல், வளர்ச்சியடைதல், உணர்ச்சிகளை உணர்தல், இனவிருத்தி செய்தல் ஆகிய பண்புகளைக் கொண்டிருக்கின்றன. உயிரணுக்களின் எண்ணிக்கையைப்பொறுத்து உயிரினங்கள் இரு வகைப்படும். ஓர் உயிரணு கொண்ட உயிரியை, ஒருயிரணு உயிரி (Protozoa) என்றும், பல உயிரணுக்களைக் கொண்ட உயிரியைப் பல்லுயிரணு உயிரி (Metazoa) என்றும் அழைக்கிறோம். பல்லுயிரணு உயிரியில் உருவமைப்புப் பண்பு களால் வேறுபட்ட பல உயிரணுக்கள் இருந்தாலும், அவை ஓர் உயிரணுவான கருத்தரித்த முட்டை (fertilized ovum) அல்லது கருமுட்டையிலிருந்துதான் (zygote) தோற்றமடைகின்றன. ஒருயி ரணுவான கருமுட்டை பிளவுற்று (cleave), பல உயிரணுக்களைத் தோற்றுவிக்கின்றது கருமுட்டையிலிருந்து தோன்றும் உயி ரணுக்கள் வளர்ச்சியின் தொடக்கத்தில் உருவத்திலும், உருவமைப் பிலும் ஒத்திருக்கின்றன. ஆனால், வளர்ச்சியின்போது அவை வேறுபாடுகளுக்குட்பட்டு, சிறப்புப் பண்புகளையுடைய பல உயி ரணுக் கூட்டங்களாகின்றன. ஒவ்வொரு கூட்டமும் பிறவற்றி னின்று உருவமைப்பிலும், செயல்திறனிலும் வேறுபட்டுள்ளது. ஆகவே, உருவமைப்பிலும், செயல்திறனிலும், தோற்றத்திலும் ஒத்த பண்புகளைக்கொண்ட உயிரணுக் கூட்டங்கள் உடலின் திசுக்களை (tissues) அமைக்கின்றன. உயிரணுக்களுக்கிடையே இடையீட்டுப் பொருள் (intercellular substance or matrix) அமைந்துள்ளது. இவ் விடையீட்டுப்பொருள் காரை போன்று உயி ரணுக்களை இணைக்கின்றது.

உடலிலுள்ள திசுக்களைப் பற்றிக் கூறும் அறிவியலிற்குத் 'திசு வியல்' (Histology) என்று பெயர். 'Histology' என்ற வார்த்தை Histos (திசு), logos (அறிவியல்) எனும் இரு வார்த்தைகளால் ஆனது. திசு (tissue) என்னும் வார்த்தை 'tissu' எனும் ஃபிரெஞ்சுச் சொல்லிலிருந்து தோன்றியது. 'tissu' எனும் வார்த்தைக்கு நெசவு அல்லது இழையமைப்பு (texture) என்று

பொருள் உண்டு. ஃபிரான்சைச் சேர்ந்த உள்ளுறுப்பமைப்பியலா ரான (French Anatomist) பிசெட் (Bichat) என்பார் அறிவியல் உலகிற்கு 'tissu' எனும் வார்த்தையைப் பதினெட்டாம் நூற் றாண்டின் இறுதியில் அறிமுகப்படுத்தினர்.

திசுவியல் ஆராய்ச்சிகள் முதன்முதலில் நுண்ணேக்கியின் உதவி யில்லாமலேயே மேற்கொள்ளப்பட்டன. ஆனல், நுண்ணேக்கியின் வருகைக்குப் பிறகு, திசுவியல் ஆய்வுகளெல்லாம் நுண்ணேக்கியின் உதவியாலேயே ஆராயப்பட்டன. நுண்ணேக்கியின் பயனுக ஒரு புதிய அறிவியலே பிறந்தது. இவ் வறிவியலுக்கு 'நுண்ணேக்கி உள் உருவமைப்பியல்' (Microscopic Anatomy) என்று பெயர். 'திசுவியல்', 'நுண்ணேக்கி உருவமைப்பியல்' எனும் இரண்டும் இற்றை நாளில் ஒரே பொருளில் உபயோகிக்கப்பட்டாலும், இவை வெவ்வேறனவையே. திசுவைப் பற்றிக் கூறுவது 'திசுவியல்', ஆனல், திசுக்கள் ஒன்றிணைந்து எவ்வாறு உடலில் பல உறுப்புகளைத் தோற்றுவிக்கின்றன என்பதைக் கூறும் அறிவியல் 'நுண்ணேக்கி உள் உறுப்பமைப்பிய'லாகும். நுண்ணேக்கி உறுப்பமைப்பியல் ஆராய்ச்சிகளுக்கு முன்னேடியாகத் திசுவியல் ஆராய்ச்சிகள் அமை கின்றன.

திசுக்களைப் படிப்பதற்கு முன்னர்த் திசுவை அமைக்கும் செல் அல்லது உயிரணுக்களைப் பற்றிப் படிக்க வேண்டும். செல்லியல் (Cytology) நூல்களில் உயிரணுக்களைப் பற்றி விரிவாக விவரிக்கப் பட்டிருக்கின்றது. எனவே, இந் நூலில் உயிரணு விவரணையை விடுத்து, நேரடியாக வெவ்வேறு திசுக்கள் விவரிக்கப்படுகின்றன. அதன் பிறகு வெவ்வேறு உறுப்புகளின் 'நுண்ணேக்கி உள் உறுப் பமைப்பியல்' விவரிக்கப்பட்டுள்ளது.

பொருளடக்கம்

			பக்கம்
1.	மேல்தோலிழைமத் திசு	...	1
2.	இணைத்திசு	...	23
3.	குருத்தெலும்பு	...	48
4.	எலும்புத் திசு	...	57
5.	கொழுப்புத் திசு அல்லது கொழுப்பு	...	80
6.	குருதி	...	89
7.	நரம்புத் திசு	...	105
8.	தசைத் திசு	...	136
9.	குருதியோட்ட மண்டலம்	...	160
10.	நிணநீர் உறுப்புகள்	...	173
11.	புறப்போர்வை	...	188
12.	சீரண மண்டலம்	...	202
13.	சுவாச மண்டலம்	...	237
14.	கழிவு–இனப்பெருக்க மண்டலம்	...	247
15.	நாளமில்லாச் சுரப்பிகள்	...	274
	மேற்கோள் நூற்பட்டியல்	...	291
	கலைச்சொற்கள்	...	293

1. மேல்தோலிழைமத் திசு
(Epithelial Tissue)

மேல்தோலிழைமத் திசு, மற்றொரு திசுவின்மேல் வளர்ச்சியுறுவதால், இத் திசுவிற்கு அப் பெயர் வந்தது. பதினெட்டாம் நூற்றாண்டில் டச்சு விஞ்ஞானியான ருஸ்ச் (Kuyseh) என்பவர் இத் திசுவை மேல்தோலிழைமத் திசு (epithelial tissue—G-theleo = upon = மேல் ; epi = another = மற்றொரு திசு). இத் திசுவிலுள்ள செல்களுக்கு மேல்தோலிழைமச் செல்கள் (epithelial cells) என்று பெயர். இச் செல்கள் தொடர்ச்சியாகவும், நெருக்கமாகவும் அமைக்கப்பட்டுள்ளன. செல்களுக்கிடையில் சிறிதளவு செல்லிடையீட்டுப் பொருள் (Intercellular substance) அமைந்துள்ளது. மேல்தோலிழைமச் செல்கள் ஓர் அடித்தளச் சவ்வின் மேல் (basement membrane or membrana propria) அமைக்கப்பட்டுள்ளன. மேல்தோலிழைமத் திசு இரு வகையாக அமைக்கப்பட்டுள்ளது. (1) உடலின்மேல் வரிப்பூச்சாகவும், உடற்குழிகளின் உள் வரிப்பூச்சாகவும் ஒன்று அல்லது இரண்டு செல் வரிசைப் பருமன்களில் தகடுகளாக அமைக்கப்பட்டு உள்ளன. (2) சில நாண்கள் (cords), நாளங்கள் நுண்பைகளின் (follicles) உட்புறங்களிலும் அமைக்கப்பட்டுள்ளன. நாளங்களும், நுண்பைகளும் மேல்தோலிழைமம், கீழுள்ள திசுவில் உட்குழியும்பொழுது தோற்றமுறுகின்றன.

மேல்தோலிழைமத் திசு வெவ்வேறு இடங்களில் வெவ்வேறு விதமான வேலைகளைச் செய்கின்றது. இத் திசுவின் முக்கியமான வேலை பாதுகாத்தல். இத் திசு உடலின் வெளிப்புறத்திலும், உட்புறத்திலும் முறையே வெளி, உள் போர்வைகளாக அமைந்துள்ளது. சுவாச, இனவிருத்தி நாளங்களிலுள்ள மேல்தோலிழைமத் திசு கோழையையும் (mucus), திடப் பொருள்களையும் நகர்த்தப் பயன்படுகின்றன. குடல், சிறுநீரகம், மற்றும் இல

உறுப்புகளிலுள்ள இத் திசு உறிஞ்சுவதற்கும் (absorption), சுரப்பதற்கும் பயன்படுகின்றது. நாளமில்லா (endocrine), நாளமுள்ள (exocrine) சுரப்பிகளிலுள்ள மேல்தோலிழைமம் சுரக்கும் வேலையில் ஈடுபட்டுள்ளது. சுவையுணர்வு அரும்புகள் (taste buds), முகர்வுணர்வுச் சவ்வு (olfactory mucosa) ஆகியவற்றிலுள்ள மேல்தோலிழைமத் திசுவிற்கு உணர்வு மேல் தோலிழைமம் (neuroepithelium) என்று பெயர். இவ் வுணர்வு மேல்தோலிழைமம், உணர்ச்சிகளை உணரும் தன்மை வாய்ந்தது. இனவிருத்தி உறுப்புகளான விந்தணுவகம் (testis), முட்டையகத் திலுள்ள (ovary) முதிரா மேல்தோலிழைமத்தின் (germinal epithelium) முக்கிய வேலை இனவிருத்தியணுக்களுக்கு (reprodu-ctive cells) உணவளிப்பதாகும்.

வெவ்வேறு வேலைகளுக்கேற்ப மேல்தோலிழைமச் செல்களின் உருவமைப்பு, செல் வரிசை, இயற்பியல், உருவக் குணங்கள், செல்களுக்கிடையேயுள்ள தொடர்பு ஆகியவை வெவ்வேறு இடங்களில் வெவ்வேறாகக் காட்சியளிக்கின்றன. இருப்பினும், செல்களுக்கிடையேயுள்ள செல்லிடையீட்டுப்பொருள் (Intercellu-lar substance) மேல்தோலிழைமத் திசுவில் குறைந்தவளவே யுள்ளன. இக் குணத்தில் மேல்தோலிழைமத் திசு, இணைத்திசு வினின்றும் (connective tissue), ஆதாரத் திசுவினின்றும் (support-ing tissue) மாறுபட்டுள்ளது.

மேல்தோலிழைமச் செல்கள் (Epithelial Cells)

செல்களின் உருவமைப்பு: சில மேல்தோலிழைமச் செல்கள் தட்டையாகவும் (உதாரணம் ஸ்குவாமஸ் அல்லது தட்டை மேல் தோலிழைமம் (squamous epithelium) தூண்போன்றும் (உ–ம். தூண் மேல்தோலிழைமத் திசு—columnar epithelium), கூம்பு போன்றும் (உ–ம். சுரப்பி மேல்தோலிழைமத் திசு—glandular epithelium) உள்ளன. சுரப்பி நாளங்களின் உள்வரிப் பூச்சாகவுள்ள செல்கள் பிரமிட் (pyramid) உருவமைப்புள்ள தாயுள்ளன.

செல் இணைப்பு: எவ்வாறு கட்டடங்களில் செங்கற்கள் காரைச் சாந்தினால் ஒன்றோடொன்று இணைக்கப்பட்டுள்ளதோ, அதே போன்று மேல்தோலிழைமச் செல்களும் செல்லிடையீட்டுப்பொரு ளினால் (intercellular substance) ஒன்றோடொன்று இணைக்கப் பட்டுள்ளன. இச் செல்லிடையீட்டுப் பொருளைச்சில்வர் நைட்ரேட் டினால் (silver nitrate) கருமையாகச் சாயப்படுத்தலாம் (உ–ம். தட்டை மேல்தோலிழைமம்), கூம்பு, தூண் மேல்தோலிழைமச்

செல்களின் மேல்முனைகளில் செல்லிடையீட்டுப் பொருள் மிக அடர்த்தியாக உள்ளன. இப் பகுதியைச் செல் முனையிணைப்புப் பாளங்கள் (terminal bar) என்றழைக்கிறோம். இச் செல், முனையிணைப்புச் செல்களை ஒன்றோடொன்று இணைக்க உதவுகின்றது. சில சமயங்களில் செல்லுறை (cell membrane) தடித்து நீட்சியுற்றுப் பல செல்லிடையீட்டுப் பாலங்களை (intercellular bridges) அமைக்கின்றது. இச்செல்லிடையீட்டுப் பாலங்கள், இணையும் செல்களைத் தொடர்புபடுத்துகின்றன. செல்களிலுள்ள மேடு, பள்ளங்கள் பொருந்துவதாலும் உறுதியான இணைப்புகள் தோன்றுகின்றன. இவ் வகையான செல்லிணைப்புகளைச் சிறுநீரக நுண்நாளங்களிலும், இன்னும் பல்வேறு இடங்களிலும் காணலாம்.

அடித்தளச் சவ்வின்மேல் அமைக்கப்பட்டுள்ள செல்கள் ஒன்றோடொன்று பக்கவாட்டில் ஒட்டிணைவதற்கேற்ப, அதன் பக்கப் பரப்புகள் இரு வகைகளில் சிறப்பு வேறுபாடுகளுக்குட்படுத்தப் பட்டுள்ளன. அவை உடலிணைப்புப் பாளங்கள் (desmosomes G-link and body), செல் முனையிணைப்புப் பாளங்கள் (terminal bars) ஆகியவை தோன்றுவதாகும். உடலிணைப்புப் பாளங்கள் மேல்தோலிழைமச் செல்களின் பக்கவாட்டில் சிறு தகடுகள் (plates) அல்லது பாளங்கள் (placodes) போன்று பல்வேறு மட்டங்களில் அமைந்துள்ளன. இவ் வுடலிணைப்புப் பாளங்கள் மேல்தோலில் (epidermis) நன்கு வளர்ச்சியுற்றுக் காணப்படுகின்றன. மேல்தோலிலுள்ள செல்களுக்கிடையேயுள்ள செல்லிடையீட்டுப் பாலங்களில் இவ் வுடலிணைப்புப் பாளங்கள் அமைக்கப் பட்டுள்ளன. உடலிணைப்புப் பாளங்களைக்கொண்ட செல்லிடையீட்டுப் பாலங்களின் வழியாகச் செல்களுக்கிடையே உயிர்ப் பொருள் தொடர்ச்சியுள்ளதா என்பது குறித்து ஒளி நுண் உருப்பெருக்காடியாளர்களுக்கிடையே (light microscopists) கருத்து வேறுபாடு நிலவுகின்றது. நுண்செய்முறை (micro-dissection) ஆய்வுகள், உடலிணைப்புப் பாளங்களைக் கொண்ட உயிரணு இடையீட்டுப் பாலங்கள் ஓர் உறுதியான இணைப்பைத் தோற்றுவிப்பதைக் காட்டுகின்றன. செல்லிடையீட்டுப் பாலங்கள் செல் சைட்டோபிளாசத்தின் தொடர்ச்சிக்காக அமையாமல், செல்களுக்கிடையே ஓர் உறுதியான இணைப்பைத் தோற்றுவிக்கவே அமைந்துள்ளன என்பதை மின்னியக்க நுண் உருப்பெருக்காடி (electron microscope) ஆய்வுகள் தெளிவுபடுத்துகின்றன.

செல்களுக்கிடையேயுள்ள செல்லிடைவெளி (intercellular space) மிகக் குறுகிக் காணப்படுகிறது. உடலிணைப்புப் பாளங்கள் இரு பகுதிகளைக் (halves) கொண்டவை. இரு பகுதிகளில் ஒன்று

இணையும் ஓர் உயிரணுவின் பக்கப் பரப்பிலும், மற்றது மறு செல்லின் அதே மட்டத்திலும் அமைந்துள்ளது. உடலிணைப்புப் பாளத்தின் இவ்விரு பகுதிகளுக்கிடையேயுள்ள வெளியில் (சுமார் 200A°) குறைந்த அடர்த்தியினாலான செல் புறப் பொருள்கள் (extra cellular material) அடங்கியுள்ளன. செல்லுறையின் (cell membrane) கீழுள்ள செல் அகப்பொருள்கள் (intracellular material) மிக அடர்த்தியாக உள்ளன. இவ் வடர்த்தியான செல் அகப்பொருள்கள்தான் செல்லுறையின்கீழ், பாளங்களை (placodes) அல்லது தகடுகளைத் (plates) தோற்றுவிக்கின்றன. இப் பாளங்கள் செல்லின் பக்கப் பரப்புகளின் பல்வேறு மட்டங்களில் உடலிணைப்பு பாளங்களைத் (desmosomes) தோற்றுவிக்கின்றன. செல்களின் பக்கங்களில் தோன்றும் உடலிணைப்புப் பாளங்கள் வட்ட வடிவமாக இருப்பதாலும், இணைதலுக்கு உதவுவதாலும் இவ் வகையான உடலிணைப்புப்பாளங்கள், ஃபார்க்குகர்(Farquhar), பேலட் (Palade) போன்றவர்களால் மேகுலா இணைப்பு (macula adhaerens) என்றழைக்கப்படுகின்றன.

செல்களின் மேல்முனைகளைச் சுற்றி ஓர் அரைக்கச்சை (belt) போன்று, செல்லிணைப்புப் பாளம்(terminal bar) அமைந்துள்ளது. செல் முனையிணைப்புப் பாளம், நிறப் பொருள்களைக்கொண்டதும், அதிகவளவு சாயத்தை ஏற்கும் பகுதியுமாகும். மின்னியக்க நுண் உருப்பெருக்காடியின் (electron microscope) மூலமாக, செல் முனையிணைப்புப் பாளங்கள், உடலிணைப்புப் பாளங்கள் போன்ற பாளங்களே என்று கண்டுபிடிக்கப்பட்டுள்ளன. செல் முனையிணைப்புப் பாளப் பகுதியில் பக்கத்துப் பக்கச் செல்களின் செல்லுறைகள் இணைந்துள்ளன என்று ஃபார்க்குகர், பேலட் போன்ற விஞ்ஞானிகள் கண்டுபிடித்துள்ளார்கள். அவர்கள் இவ் விணைப்புப் பாளத்திற்கு ஆக்குலுடன் பரப்பு அல்லது மண்டலம் (zonula occuludens) என்று பெயரிட்டார்கள். இணையும் செல்களின் வெளி உறைகள் முழுதும் ஒன்றிணைந்து ஓர் ஒற்றைக் கோட்டை ஆக்குலுடன் மண்டலத்தில் தோற்றுவிக்கின்றது. மற்ற இடங்களிலுள்ள செல் முனையிணைப்புப் பாளத்தைத் தோற்றுவிக்கும் செல்லுறைகளுக்கிடையில் சுமார் 200A° வெளி காணப்படுகிறது. உடலிணைப்புப் பாளங்களைப் போன்ற இவ் வகையான செல் முனையிணைப்புப் பாளங்கள் 'இணைப்பரப்பு அல்லது மண்டலம் (zonula adhaerens) என்று ஃபார்க்குகர், பேலட் என்பவர்களால் பெயரிட்டழைக்கப்படுகின்றன.

சில இடங்களில் ஆக்குலுடன் மண்டலம் நன்கு வளர்ச்சியுற்றும், சில இடங்களில் நன்கு வளர்ச்சியுறாமலும், சில இடங்

களில் இல்லாமலும் இருக்கின்றன. தந்துகிகளின் உள்ளுறைகளில் ஆக்குலுடன் மண்டலம் தோன்றுவதில்லை. ஆனால், குடல் சுரப்பிகளிலுள்ள மேல்தோலிழைமத்தில் ஆக்குலுடன் மண்டல

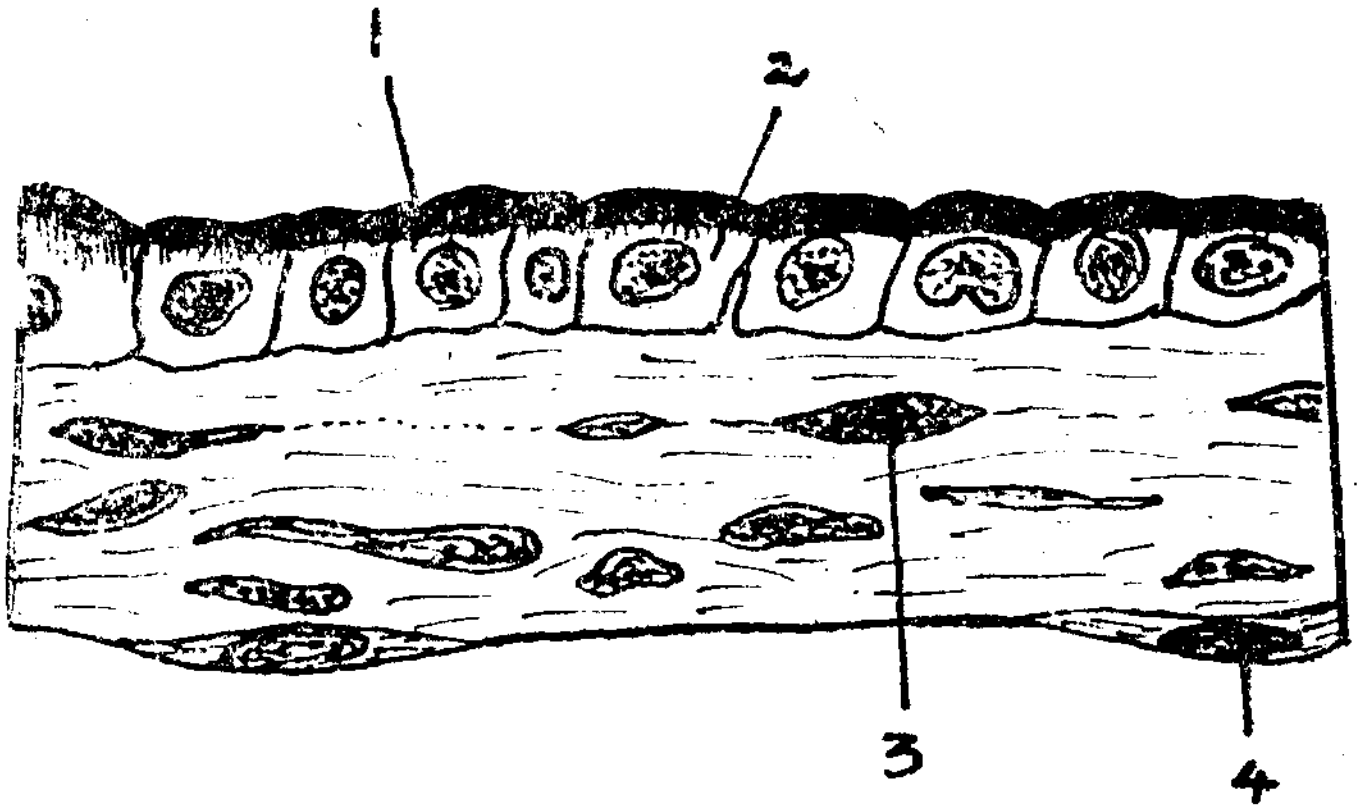

படம் 1

செல் முனையிணைப்புப் பாளங்களைக் (terminal bar) காட்டும் அடுக்கற்ற கூம்பு மேல் தோலிழைமம் (simple squamous epithelium)

1. செல் முனையிணைப்புப் பாளங்கள் (terminal bar); 2. கூம்பு மேல் தோலிழைம உயிரணு; 3. இணைத்திசு; 4. தட்டை மேல்தோலிழைமம் (squamous epithelium)

மும், இணைப்பு மண்டலமும் (**zonula adhaerens**) நன்கு வளர்ச்சியுற்றுக் காணப்படுகின்றன. இவற்றிற்குக் கீழே உடலிணைப்புப் பாளங்கள்(**desmosomes**) தோற்றமுறுகின்றன. மேல்தோலிழைமச் செல்கள் ஒன்றிணைவதற்காக அமைந்துள்ள ஆக்குலுடன் மண்டலம் (**zonula occludens**), இணைப்பு மண்டலம் (**zonula adhaerens**), மேகுலா இணைப்பு (**macula adhaerens**) ஆகிய இணைப்புகளை மொத்தமாக இணைப்புத் தொகுப்பு (**functional complex**) என்றழைக்கிறோம்.

அநேகமாக எல்லா வகையான மேல்தோலிழைமச் செல்களின் பக்கப் பரப்புகளிலிருந்தும் விரல் போன்ற வளர்ச்சிகள் தோன்றிப் பக்கத்துப் பக்கச் செல்களை இணைக்க உதவுகின்றன. அடுக்குடைய தட்டை மேல்தோலிழைமச் (**stratified squamous epithelium**) செல்களின் பக்கப் புற வளர்ச்சிகளில் உடலிணைப்புப் பாளங்கள் (**desmosomes**) தோன்றி இணைப்பைத் தோற்றுவிக்கின்றன. சிறு

நீரகநாளத்திலுள்ள மேல்தோலிழைமச் செல்களிலிருந்து தோன்றும் பக்கப் புற வளர்ச்சிகள் செல்களுக்கிடையே தண்ணீர், உப்புகள் ஊடுருவலுக்காக உபயோகப்படுத்தப்படுகின்றன.

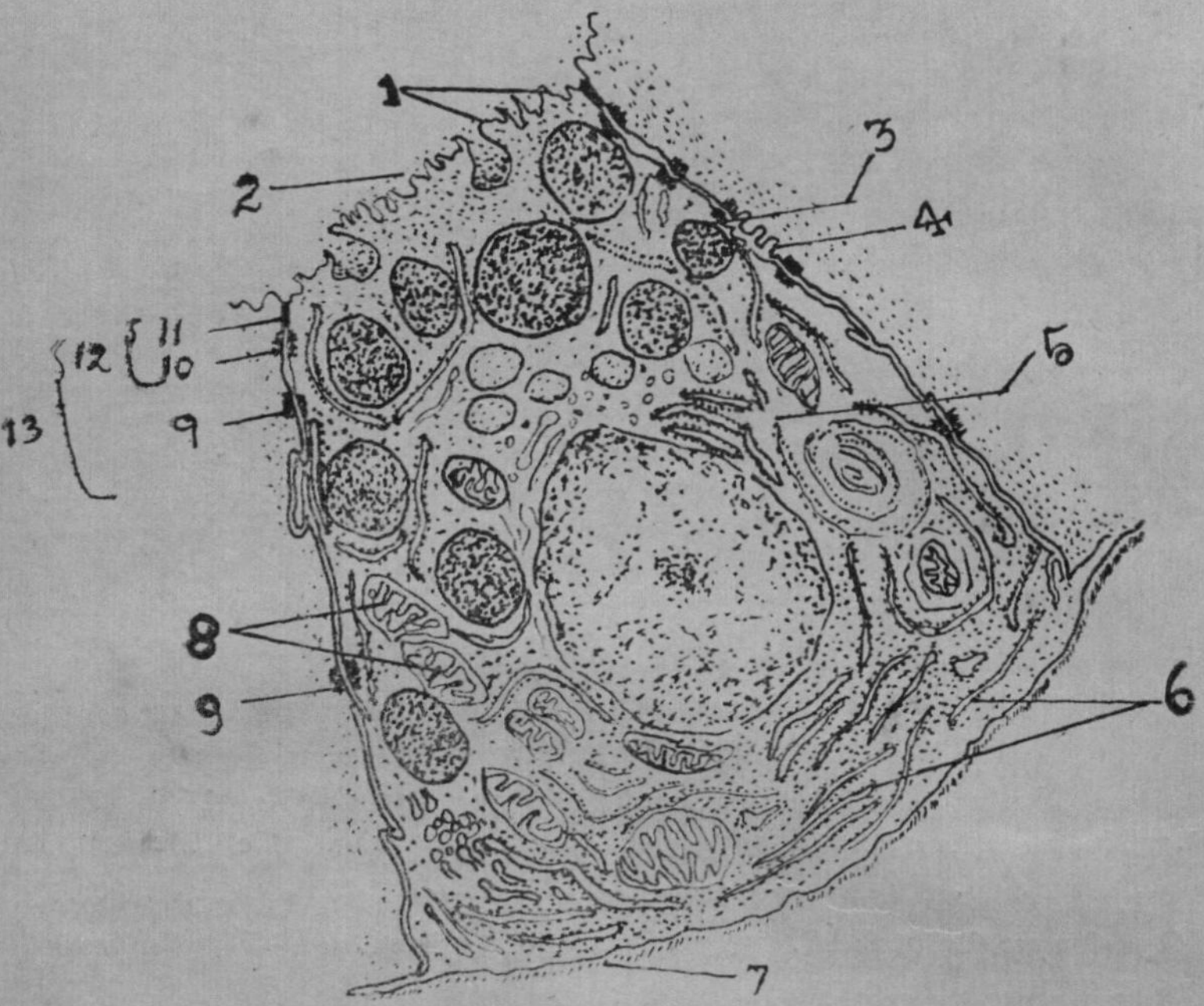

படம் 2

செல், புறப்பரப்புச் சிறப்பு வேறுபாடுகளைக் காட்டுதல்

1. நுண்ணுறிஞ்சிகள்; 2. பூஸ் (fuzz); 3. சைமோகன் குறுமணி (Zymogen granule); 4. உள்ளுயிர்ப் பொருள் வலைப்பின்னல்; 5. கால்கை உறுப்பு; 6. உள்ளுயிர்ப் பொருள் வலைப்பின்னல்; 7. அடித்தள அடுக்கு (basement lamina); 8. மைட்டோக்காண்டிரியா; 9. உடலிணைப் புப் பாளங்கள் (desmosomes); 10. இணைப்பு மண்டலம் (zonula adhaerens); 11. ஆக்குலுடன் மண்டலம் (zonula occuludens); 12. செல்லிணைப்புப்பாளம் (terminal bar); 13. இணைப்புத் தொகுப்பு (funct onal complex).

பெரும்பாலான மேல்தோலிழைமத்தில் செல்களுக்கிடையேயுள்ள இடைவெளி மிகக் குறுகியதாக உள்ளது. ஆனால், அடுக்குடைய மேல்தோலிழைமத்தில் இடைவெளி அதிகமாகக் காணப்படுகிறது. அடுக்குடைய மேல்தோலிழைமச் செல்களுக்கிடையேயுள்ள இவ்விடைவெளிகளை செல்லிடைவெளிக் கால்வாய்கள் (interfacial canals) என்றழைக்கிறோம். இக் கால்வாய்கள் வழியாக உணவுப்

பொருள்களை ஓரிடத்திலிருந்து மற்றோர் இடத்திற்குக் கடத்தவும், வெள்ளைக் குருதியணுக்கள், நரம்புகள் போன்றவை உட்செல்லவும் இவை பயன்படுகின்றன.

செல்களின் சார்பற்ற முனைகளில் (free surface) தோன்றும் மாறுதல்கள் : மேல்தோலிழைமச் செல்கள் சார்பற்ற மேற்பரப்பிலுள்ள (free surface) உயிர்ப்பொருள் (cytoplasm) பல மாறுபாடுகளைத் தோற்றுவிக்கின்றன. இடைமாறுபாட்டு மேல்தோலிழைமத்திலும் (transitional epithelium), அடுக்கற்ற தட்டை மேல்தோலிழைமத்திலும் (simple squamous epithelium) உள்ள செல்களின் சார்பற்ற மேல்முனைகளிலுள்ள உயிர்ப்பொருள் உறைந்து காட்சியளிக்கின்றது. இது சாதாரண வகை மாறுபாடாகும். ஆனால், குடலின் உட்புறத்திலுள்ள மேல்தோலிழைமச் செல்களின் மேற்பரப்பு ஒரே சீராகத் தடிப்பாயுள்ளது. உருப்பெருக்காடியின் வழியாய் ஆராயும் பொழுது இம் முனைகள் பலவரி வரிப்பள்ளங்களைக் காட்டுகின்றன. ஆகையால், இம் முனையை வரிப்பள்ளமுனை (striated border) என்றழைக்கிறோம். இவ் வரிப்பள்ள முனையிலிருந்து 1–2μ நீளமுள்ள பல உயிர்ப்பொருள் மேற்படைப்புகள் தோன்றுகின்றன. இம் மேற்படைப்புகளுக்கு நுண்ணுறிஞ்சிகள் (microvilli) என்று பெயர். சிறுநீரகத்திலுள்ள வளைவான நுண்குழாய்களிலுள்ள செல்களின் முனைகள் தடித்துக் காணப்படுகின்றன. இவ் வகையான முனையைத் தூரிகை முனை (brush border) என்றழைக்கிறோம். இம் முனையிலிருந்தும் பல நுண்ணுறிஞ்சிகள் தோன்றுகின்றன. மூச்சு நாளங்களிலுள்ள பொய்யடுக்கு மேல்தோலிழைமச் (pseudostratified epithelium) செல்களின் சார்பற்ற மேற்பரப்பிலிருந்தும், கருப்பைக் குழாய்களிலுள்ள (uterine tubes), அடுக்கற்ற தூண் மேல்தோலிழைமச் (simple columnar epithelium) செல்களின் மேற்பரப்பிலிருந்தும் பல அசையும் குறு இழைகள் (motile cilia) தோன்றுகின்றன. ஆண் இனவிருத்தி நாளங்களிலுள்ள செல்களின் முனைகளிலிருந்து பல அசையாக் குறு இழைகள் (nonmotile cilia) தோன்றுகின்றன. இக் குறு இழைகளுக்கு ஸ்டீரியோ குறு இழைகள் (stereo cilia) என்று பெயர்.

அடித்தளச்சவ்வு (Basement Membrane or Membrana Propria): மேல்தோலிழைமச் செல்களின் மேல்முனைகள் சார்பற்றும், கீழ்முனைகள் ஓர் அடித்தளச் சவ்வின்மேலும் அமைந்துள்ளன. மேல்தோலிழைமச் செல்கள் அமைந்துள்ள அடித்தளச் சவ்வு, மேல்தோலிழைமத்திற்கும், மேல்தோலிழைமத்திற்குக் கீழுள்ள இணைத்திசுவிற்குமிடையே (connective tissue) அமைந்துள்ளது. அடித்தளச் சவ்வு, மேல்தோலிழைமத்திற்கு ஒரு வரையறை

எல்லையாகவும், அதே சமயத்தில் மேல்தோலிழைமத்தை இணைத்திசுவோடு தொடர்புபடுத்தவும் உதவுகிறது. அடித்தளச் சவ்வு, மியூகோபாலிசேக்கரைட்டினாலான (mucopolysaccharide) ஒரு கூழ்போன்ற சுவராகும். இச் சுவரில் பல வலைப்பின்னல் நார்கள் (reticular fibers) அமைந்துள்ளன. இவ் வலைப்பின்னல் நார்கள், கீழேயுள்ள இணைத்திசுவிலுள்ள (connective tissue) வலைப்பின்னல் நார்களோடு தொடர்பு கொண்டுள்ளன. அடித்தளத் திசு சில இடங்களில் மெல்லியதாகவும், சில இடங்களில் தடித்தும் காணப்படுகின்றது. அடுக்குடைய தட்டை மேல்தோலிழைமம் (stratified squamous epithelium), குடலிலுள்ள அடுக்கற்ற தூண் மேல்தோலிழைமம் (அடுக்கற்ற தூண் மேல்தோலிழைமம்) ஆகியவற்றிற்குக் கீழுள்ள அடித்தளச் சவ்வு மெல்லியதாகவும், மூச்சுக்குழாயிலுள்ள மேல்தோலிழைமத்திற்குக் கீழுள்ள அடித்தளச் சவ்வு தடித்தும் காணப்படுகின்றன. கருவிலும் இளம் விலங்கிலுமுள்ள அடித்தளச் சவ்வு மெல்லியதாகவும், முதிர் விலங்கிலுள்ள (adult) அடித்தளச் சவ்வு தடித்தும் காணப்படுகின்றன. மேல்தோலிழைமச் செல்கள் அடித்தளச் சவ்வோடு நேரடியாக ஒட்டப்பட்டுள்ளன. சில இடங்களில் செல்களிலிருந்து தோன்றும் கீழ்ப்புற வளர்ச்சிகள் அடித்தளச் சவ்வினுள் ஊடுருவி ஒன்றிணைகின்றன.

செல் எலும்பமைப்புச் சட்டம் (Cytoskeleton): உடலிணைப்புப் பாளங்களிலும் (desmosomes) செல் முனையிணைப்புப் பாளங்களிலும் (termimal bar) தோன்றும் இயலியக்க விறைப்பு அல்லது அடர்த்தி (mechanical tension) செல்லுறைகளிலிருந்து மட்டுமல்லாமல், உயிர்ப்பொருளிலுள்ள கடினமான நார்ப்பொருள்களிலிருந்தும் கடத்தப்படுகிறது. அடுக்குடைய தட்டை மேல்தோலிழைமத்தில் 50A° குறுக்களவுள்ள உயிர்ப்பொருள் நார்கள் ஒன்றிணைந்து பல டோனோ நாரியற்பொருள் (tonofibril) கட்டுகளைத் தோற்றுவிக்கின்றன. செல்லின் உயிர்ப்பொருளிலுள்ள இந் நாரியற்பொருள்கள், உடலிணைப்புப் பாளங்களினுள் செருகி வைக்கப்பட்டுள்ளன. குடலுறிஞ்சியணுக்களின் மேல் முனையிலுள்ள உயிர்ப்பொருளில் பல நார்கள் ஒன்றிணைந்து வலைப்பின்னலைத் தோற்றுவிக்கின்றன. அவ் வலைப்பின்னலுக்குச் செல் முனை வலை (terminal web) என்று பெயர். இச் செல்முனை வலை, இணைப்பு மண்டலத்தோடு (zonula adhaerens) தொடர்பு கொண்டுள்ளது.

உயிர்ப்பொருளிலுள்ள தனித்தனியான நார்களுக்கு டோனோ நார்கள் (tonofibril) என்று பெயர். மேல்தோலிழைம உயிரணுவிலுள்ள இந் நார்களெல்லாம் ஒன்றிணைந்து செல் எலும்

பமைப்புச் சட்டத்தைத் (cytoskeleton) தோற்றுவிக்கின்றன. செல் எலும்பமைப்புச் சட்டம், நார்ப்புரதம் (fibrous protein) நிறைந்த கொம்புக் காழ்ப்பொருளினால் (keratin) தோற்றுவிக்கப் பட்டுள்ளது.

மேல்தோலிழைமச் செல்களின் துருவமுனைப்பு (Polarity) : மேல் தோலிழைமச் செல்களின் மேல்முனை (apical end) அடிமுனை யினின்றும் (basal end) மாறுபட்டுள்ளது. இம் மாறுபாட்டைத் துருவமுனைப்பு (polarity) என்றழைக்கிறோம். இத் துருவமுனைப்பு, தூண் மேல்தோலிழைமத்தில் (columnar epithelium) நன்கு காட்சியளிக்கின்றன. செரித்த கொழுப்புப்பொருள்கள், குடலுறிஞ்சி மேல்தோலிழைமச் செல்களின் மேல்முனை உயிர்ப்பொருள் மூலமாகச் செல்லினுள் சென்று, கால்கை உறுப்பினால் (golgi complex) பதனிடப்பட்டு, பின் செல்லிடைவெளிக்கு (intercellular space) அனுப்பப்படுகிறது. குடல்மேல்தோலிழைம (intestinal epithelium), குறுஇழை தூண் மேல்தோலிழைம (ciliated columnar epithelium), கூம்பு மேல்தோலிழைமச் (cuboidal epithelium) செல்களின் மேல்முனைகளில் மட்டும் மைட்டோக்காண்டிரியா (mitochondria) அமைந்துள்ளது. ஆக, மேலே குறிப்பிட்ட செல்களில் ஒரு துருவத்தில் அதாவது மேல்முனையில் மட்டும் மைட்டோக்காண்டிரியா அமைக்கப்பட்டுள்ளது. ஆனால், உமிழ் நீர்ச் சுரப்பி (salivary gland) நாளங்களிலும், சிறுநீரகத்திலுள்ள சுருளான நுண்குழாய்களிலும் மைட்டோக்காண்டிரியா, செல்களின் அடிமுனை உயிர்ப்பொருளில் அமைக்கப்பட்டுள்ளது. எர்காஸ்டோப் பொருள் (ergastoplasm) நாளமுள்ள சுரப்பி (exocrine gland) செல்களின் அடிமுனை உயிர்ப்பொருளிலும், கால்கை உறுப்பு (golgi apparatus) செல்களின் மேல்முனை உயிர்ப்பொருளிலும் அமைந்துள்ளன.

மேல்தோலிழைம வகைகள்: மேல்தோலிழைமம் இரு வகைப் படும். (1) அடுக்கற்ற மேல்தோலிழைமம் (simple epithelium), (2) அடுக்கு மேல்தோலிழைமம் (stratified epithelium). அடுக்கற்ற மேல்தோலிழைமம் ஒருயிரணுப் பருமனினாலானது. இத் திசுவிலுள்ள செல்களெல்லாம் அடித்தளச் சவ்வின்மேல் அமைக்கப் பட்டுள்ளன. சுரத்தல், உறிஞ்சுதல், ஊடுருவல் ஆகிய வேலைகளில் ஈடுபட்டுள்ள மேல்தோலிழைமம் ஒருயிரணு வரிசைப்பருமனில் அமைந்துள்ளது. ஆனால், பாதுகாப்பு வேலையை ஏற்றுள்ள மேல் தோலிழைமம் பல செல் வரிசைப் பருமனில் அமைந்துள்ளது. பலசெல் வரிசைப்பருமனிலான மேல்தோலிழைமத்தில் செல்கள் பல அடுக்குகளாக ஒன்றிற்குமேல் ஒன்றாக அமைந்துள்ளன. இவ்

வாறான அமைப்பில் அடுக்கற்ற மேல்தோலிழைமத்தைப் போலல்லாமல், கீழடுக்கிலுள்ள செல்கள் மட்டும் அடித்தளச் சவ்வோடு தொடர்புகொண்டுள்ளன. மேல்தோலிழைமச்செல்களின் உருவத்தை அடிப்படையாகக்கொண்டு அடுக்கற்ற, அடுக்குடைய மேல்தோலிழைமம் மேலும் பல வகைகளாகப் பிரிக்கப்பட்டுள்ளன.

அடுக்கற்ற மேல்தோலிழைமம் (**simple epithelium**) அடுக்கற்ற தட்டை அல்லது ஸ்குவாமஸ் மேல்தோலிழைமமாகவும் (**simple squamous epithelium**), அடுக்கற்ற தூண் மேல்தோலிழைமமாக வும் (**simple columnar epithelium**), அடுக்கற்ற கூம்பு மேல்

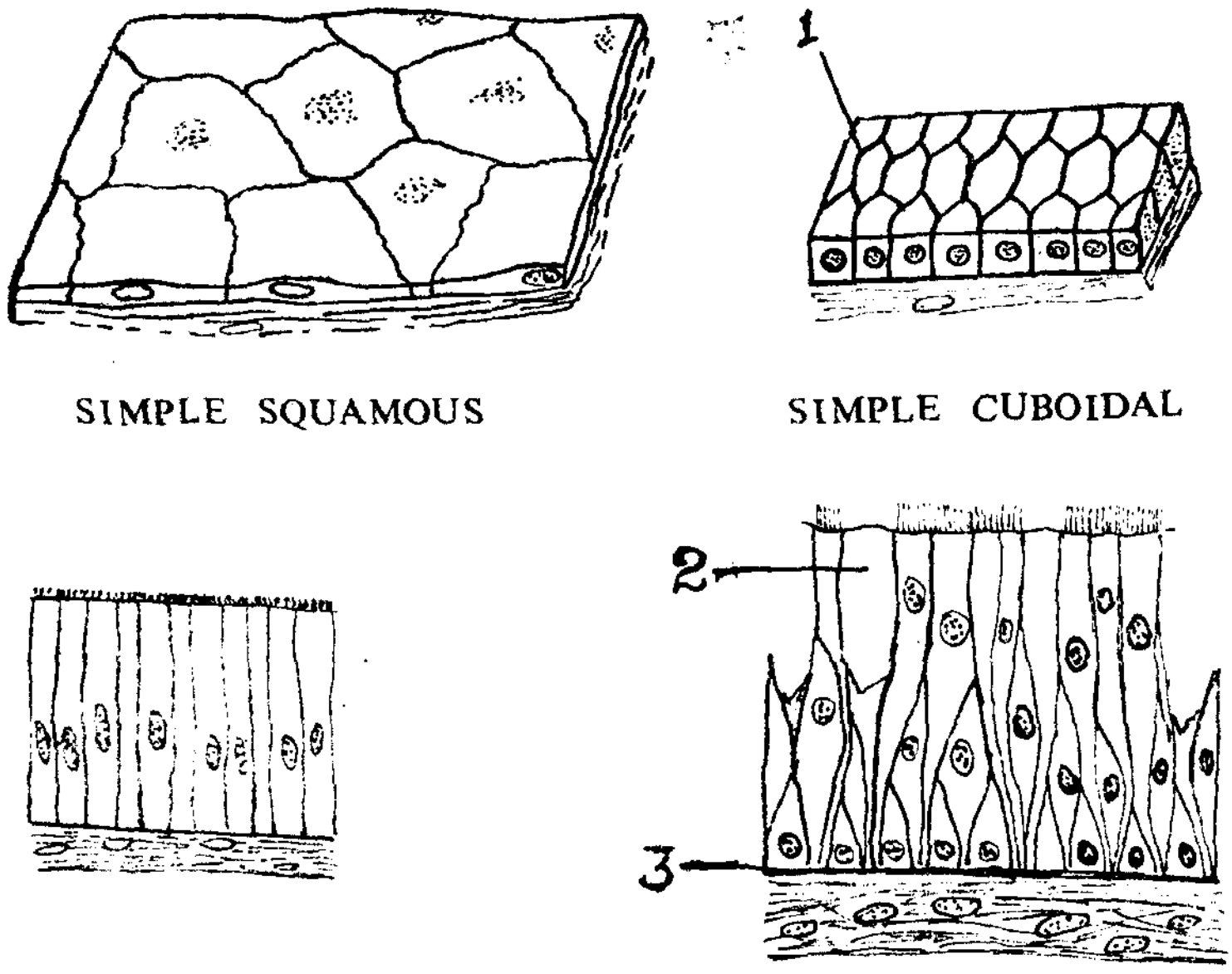

SIMPLE SQUAMOUS — SIMPLE CUBOIDAL

SIMPLE COLUMNAR — PSEUDOTSRATIFIED COLUMNAR CILIATED

படம் 3

மேல்தோலிழைம வகைகள்

1. உயிரணு முனையிணைப்புப் பாளங்கள் (terminal bar); 2. கோப்லட் உயிரணு (Goblet cell); 3. அடித்தளச் சவ்வு (basement membrane)

தோலிழைமமாகவும் (**simple cuboidal epithelium**), பொய் யடுக்குத் தூண் மேல்தோலிழைமமாகவும் (**pseudostratified colummnar epithelium**) பிரிக்கப்பட்டுள்ளன.

அடுக்குடைய மேல்தோலிழைமம் (stratfied epithelium) அடுக்குடைய தட்டை அல்லது ஸ்குவாமஸ் மேல்தோலிழைமமாகவும் (stratified squamous epithelium), அடுக்குடைய தூண்

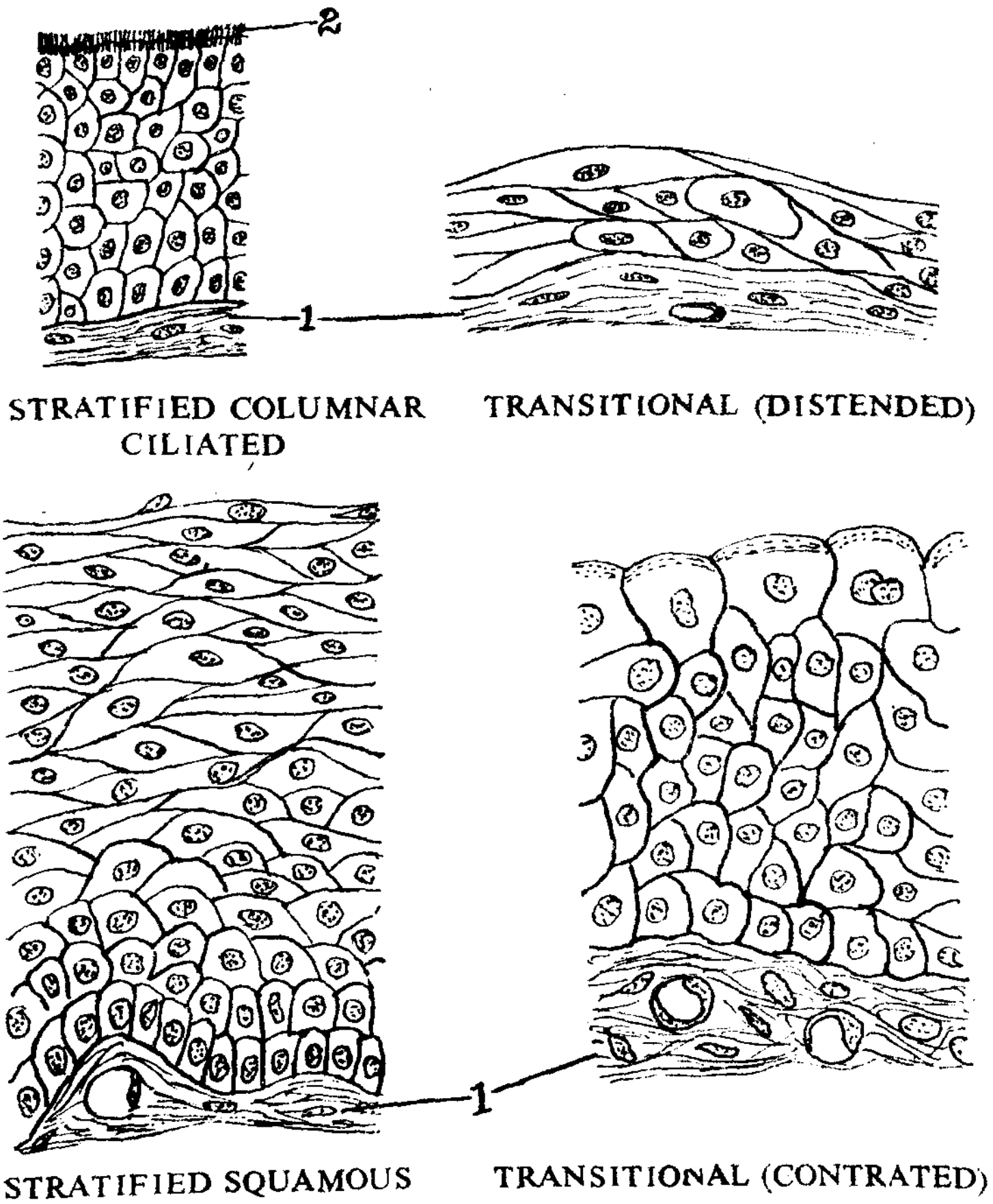

படம் 4

மேல்தோலிழைம வகைகள்;

1. இணைத்திசு (connective tissue); 2. குறுஇழை அல்லது சிலியா (cilia)

மேல்தோலிழைமமாகவும் (**stratified columnar epithelium**), அடுக்குடைய கூம்பு மேல்தோலிழைமமாகவும் (**stratified cuboidal epithelium**), இடை மாறுபாட்டு மேல்தோலிழைமமாகவும் (**transitional epithelium**) பிரிக்கப்பட்டுள்ளது.

அடுக்கற்ற தட்டை அல்லது ஸ்குவாமஸ் மேல்தோலிழைமம் (Simple Squamous Epithelium) : இந் திசுவைத் தள மேல் தோலிழைமம் (pavement epithelium) என்றும் அழைக்கலாம். அடுக்கற்ற தட்டை மேல்தோலிழைமம், பல தட்டையான செதிள் (scale) போன்ற செல்களால் தோற்றுவிக்கப்பட்டுள்ளது. செல் களின் விளிம்புகளைச் சாதாரண நிலையில் நாம் பார்க்க முடிவதில்லை. ஆனால், செல்லிடையீட்டுப் பொருள் (intercellular substance) சில்வர் நைட்டிரேட்டோடு (silvar nitrate) இயல் மாறுபாட

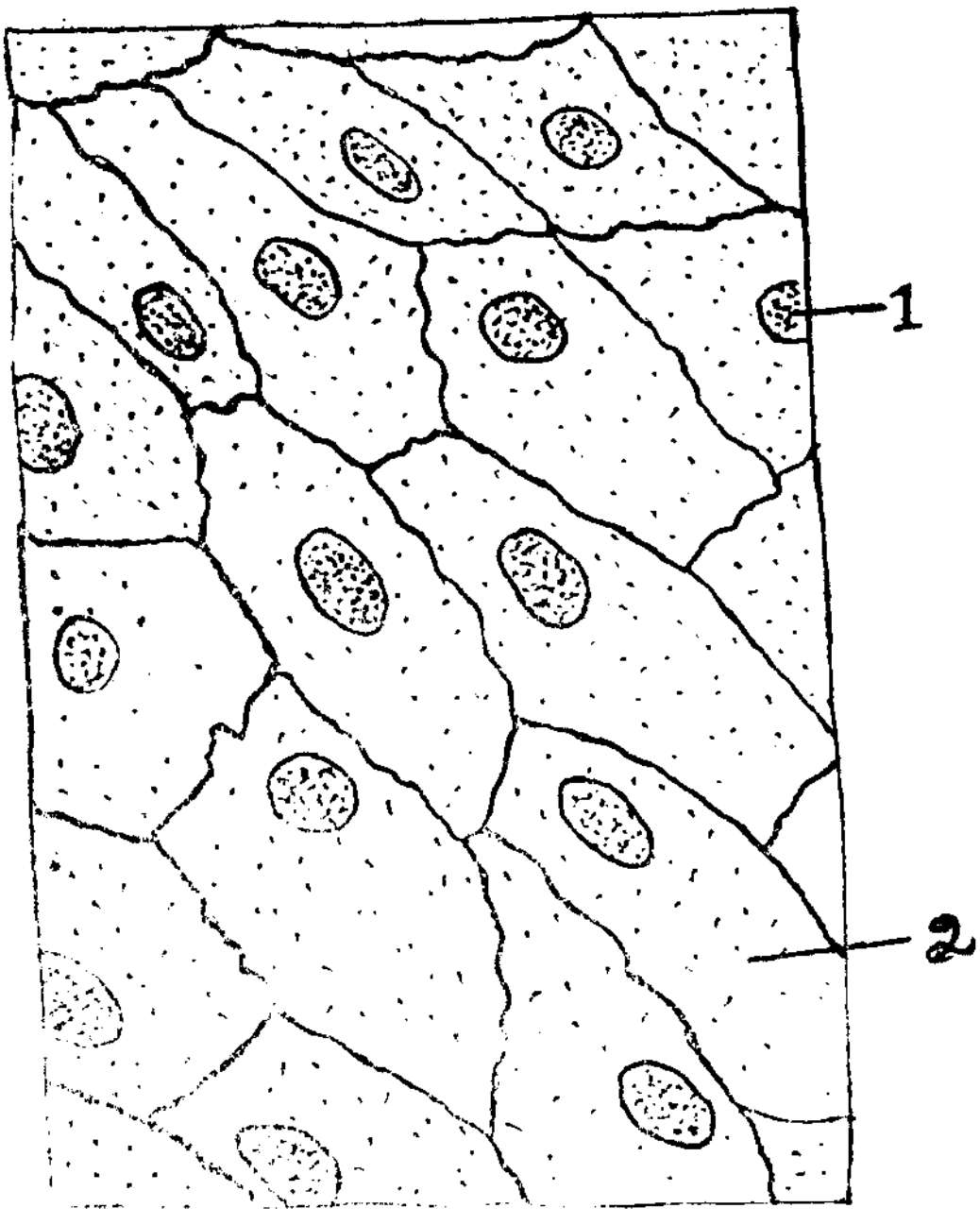

படம் 5
தட்டை மேல்தோலிழைமம் (squamous epithelium)
1. உட்கரு (nucleus); 2. செல் (cell)

டையும்பொழுது செல்களின் விளிம்புகள் நன்கு காட்சியளிக் கின்றன. அடுக்கற்ற தட்டை மேல்தோலிழைமச் செல்களின் விளிம்புகள் பொதுவாக இரம்பப்பல் போன்று மேடு பள்ளங்களை உடையனவாக இருக்கின்றன. ஆனால், சில இடங்களிலுள்ள செல் களின் விளிம்புகள் வழுக்கையாக இருக்கின்றன. ஒவ்வொரு செல்லின் மையத்திலும் ஒரு வட்ட வடிவ அல்லது முட்டை வடிவ உட்கரு **(nucleus)** அமைந்துள்ளது. உட்கரு அமைந்துள்ள இடத்தில் உயிர்ப்பொருள் புடைத்துக் காணப்படுகின்றது.

அடுக்கற்ற தட்டை மேல்தோலிழைமம் மேற்பரப்புகளிலும், எங்கு உறிஞ்சுதல், சுரத்தல் ஆகிய வேலைகள் நடக்கின்றனவோ அங்கெல்லாமும் காணப்படுவதில்லை. ஆனால், அதற்கு மாறாக எங்கு ஊடுருவல், வடி கட்டுதல் நடக்கிறதோ அங்கு இத் திசு ஒரு வரையறை எல்லையாக அமைகிறது. சிறுநீரகங்களிலுள்ள பௌமன் கிண்ணமும் **(Bowman's Capsule)**, நுரையீரல்கண்ணறை களும் **(lung alveoli)** அடுக்கற்ற தட்டை மேல்தோலிழைமத்தால் ஆக்கப்பட்டுள்ளன. இத் திசு குருதி-திசுநீர் **(blood-tissue fluid)**, திசுநீர்-நிணநீர் **(tissue fluid-lymph)**, திசுநீர்-காற்று **(tissue fluid-gas)** ஆகியவற்றிற்கிடையே ஒரு பிரிக்கும் எல்லையாக, ஆனால் அதே சமயத்தில் ஊடுருவக்கூடிய மையமாக அமைகிறது. அடுக்கற்ற தட்டை மேல்தோலிழைமம், குருதி நாளங்கள், நிணநீர் நாளங்கள், எலும்பு மச்சை **(bone marrow)** ஆகிய இடங்களில் உள்வரிப் பூச்சாக அமைகிறது. குருதி, நிணநீர் நாளங்கள், எலும்பு மச்சை முதலிய இடங்களில் உள்ள அடுக்கற்ற தட்டை மேல்தோலிழைமத்திற்குக் குருதிக்குழாய் உள்வரித்தாள் சவ்வு **(endothelium)** என்று பெயர். அடி வயிறு, நுரையீரல், இதயக் குழிகளினுள் உள்வரிப் பூச்சாக அமையும் அடுக்கற்ற தட்டை மேல்தோலிழைமத்திற்கு உடற்குழி உள்வரித்தாள் சவ்வு **(mesothelium)** என்று பெயர். குருதிக்குழாய் உள்வரித்தாள் சவ்வும் **(endothelium)**, உடற்குழி உள்வரித்தாள் சவ்வும் தோற்றத்தில் மற்றத் தட்டைத் திசுவை ஒத்திருந்தாலும், தோற்றத்திலும் **(development)** வேலையிலும் மாறுபடுகின்றன. குருதிக்குழாய் உள்வரித்தாள் சவ்வும், உடற்குழி உள்வரித்தாள் சவ்வும் நடுவடுக்கிலிருந்தும் **(mesoderm)**, நடுவடுக்குப் பொருளி லிருந்தும் **(mesenchyme)** தோற்றமுறுகின்றன. மற்ற மேல் தோலிழைமத்தைப் போலல்லாமல், பழுதடைந்த உடற்குழி உள்வரித்தாள் சவ்வைச் சீர் செய்யப் புதுச் செல்கள் இணைந்திசுவி லிருந்து கொண்டுவரப்படுகின்றன. மற்ற மேல்தோலிழைமங்கள் பழுதடையும்பொழுது, மேல்தோலிழைமச் செல்கள் பல்கிப் பெருகிப் பழுதைச் செப்பனிடுகின்றன.

உடற்குழி உள்வரித்தாள் சவ்வைப் **(mesothelium)** போன்ற தோற்றமுள்ள ஆனால் முன் கண்ணறை **(anterior chamber of eye)**, உட்காது **(inner ear)**, மூளை முதுகு தண்டுக் கால்வாய் **(cerbrospinal space)** ஆகிய இடங்களிலுள்ள திசுவை, நடு வடுக்குப்பொருள் மேல்தோலிழைமம் **(mesenchymal epithelium)** என்றழைக்கிறோம். நடுவடுக்குப் பொருள் மேல்தோலிழைமமும், தட்டையான இரம்பப்பல் விளிம்புகளையுடைய பல செல்களால் தோற்றுவிக்கப்பட்டுள்ளது.

அடுக்கற்ற தூண் மேல்தோலிழைமம் (Simple Columnar Epithelium): அடுக்கற்ற மேல்தோலிழைமம் நெட்டையான, பட்டகை (prismatic) உருவான பல செல்களாலானது. செல்களின் உயரம், அகலத்தைவிடக் கூடுதலாயிருக்கின்றது. செல்கள் ஓர் அடித்தளச் சவ்வின்மேல் அமைக்கப்பட்டுள்ளன. அடுக்கற்ற தூண் மேல் தோலிழைமம் குடல், கருப்பைக்குழாய்கள் (uterine tubes), மூச்சுக்குழாய் ஆகியவற்றின் உள்வரிப்பூச்சாக அமைகிறது. செல்களிலுள்ள உட்கருக்கள் முட்டை வடிவுடையனவாயுள்ளன. அவை செல்லின் கீழ்முனையில் அமைக்கப்பட்டுள்ளன. செல்களின் சார்பற்ற மேல்முனைகள் மெல்லிய அல்லது தடித்த சளிச் சுரப்பியினால் மூடப்பட்ட ஒரு செல்லுறையைக் (cell membrane) கொண்டவையாயுள்ளன; அல்லது அவற்றிலிருந்து பல நுண்ணுறிஞ்சிகள் (microvilli) அல்லது பல குறு இழைகள் (cilia) தோன்றுகின்றன. செல்லின் கீழ்முனைகளிலுள்ள தெளிவான உயிர்ப்பொருளில் (cytoplasm) மைட்டோக்காண்டிரியாவும் (mitochondria), மேல்முனையில் பல குறுமணிகளும் (granules), சுரப்பிச் சிறு துளிகளும் (secretion droplets) உள்ளன.

சுரப்பிகளின் நுண் குழாய்கள், உள்ளறைகளின் உள்வரிப் பூச்சாக அமையும் மேல்தோலிழைமத்தின் செல்கள் பிரமிட் (pyramidal) வடிவுடையனவாகவும், கூம்பு (conical) வடிவுடையனவாகவும் உள்ளன. அவ் வகையான மேல்தோலிழைமத்திற்குப் பிரமிட் வடிவ மேல்தோலிழைமம் (pyramidal epithelium) அல்லது சுரப்பி மேல்தோலிழைமம் (glandular epithelium) என்று பெயர். தூண் மேல்தோலிழைம அல்லது கூம்பு மேல்தோலிழைமச் செல்கள் வேறுபாடடைந்து பிரமிட் அல்லது சுரப்பி மேல் தோலிழைமச் செல்களைத் தோற்றுவிக்கின்றன. சுரப்பி மேல் தோலிழைமத்தின் சார்பற்ற மேல்முனையில் வரிப்பள்ளங்கள் தோன்றுவதில்லை. ஆனால், அடுக்கற்ற தூண் மேல்தோலிழைமத் தில் வரிப்பள்ளங்கள் நன்கு காட்சியளிக்கின்றன.

குடல், மூச்சுக் குழாய்களிலுள்ள அடுக்கற்ற தூண் மேல் தோலிழைமச் செல்கள் மாறுபாடடைந்து பல கிண்ண அல்லது கோபலெட் செல்களைத் (goblet cells) தோற்றுவிக்கின்றன. இக் கிண்ண அல்லது கோபலெட் செல்களில் ஒருசெல் கோழைச் சுரப்பிகள் (unicellular mucous glands) அடங்கியுள்ளன. இக் கோழைச் சுரப்பிகளிலிருந்து சுரக்கப்படும் கோழை மேல்தோலிழை மத்தை நனைப்பதற்கும் வேற்றுப் பொருள்களைச் சிறைப்படுத்தவும் உதவுகின்றன.

சில தூண் மேல்தோலிழைமச் செல்கள், வெளித்தூண்டுதல்களை உணரும் தன்மை உடையனவாயுள்ளன. அவ் வகைச் செல்களிலான மேல்தோலிழைமத்திற்கு உணர்வு மேல்தோலிழைமம் (neuro epithelium) என்று பெயர். உணர்வு மேல்தோலிழைமச் செல்கள் நெட்டையாயுள்ளன. அதன் சார்பற்ற மேல்முனைகளில் அசையாக் குறு இழைகள் உள்ளன. செல்கள் நரம்பு மண்டலத்தோடு தொடர்பு கொண்டுள்ளன.

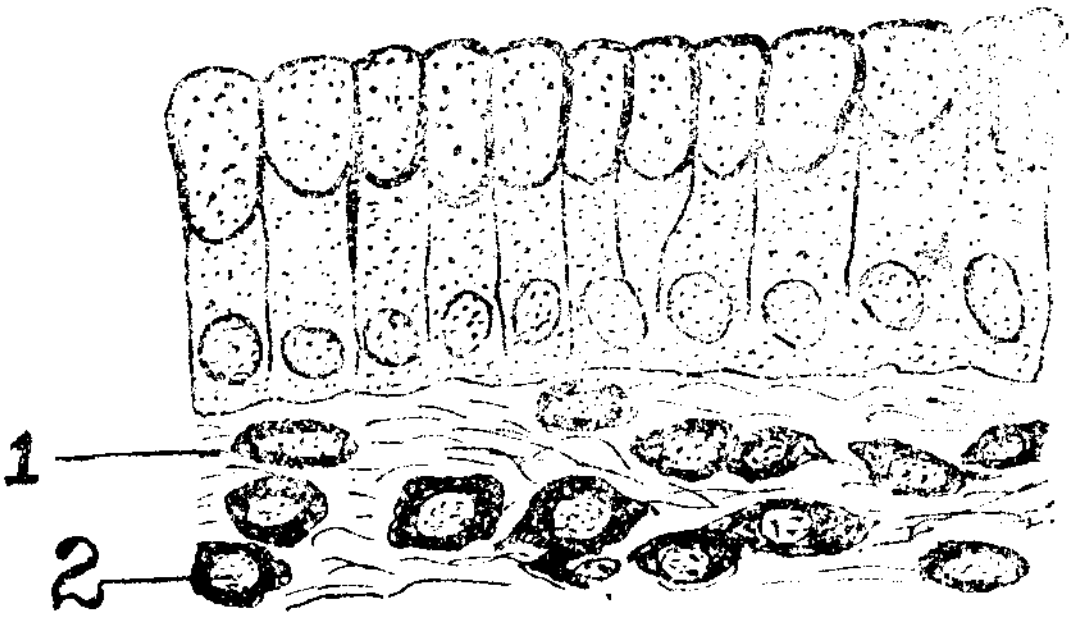

இரைப்பையின் மேல்தோலிழைமம்

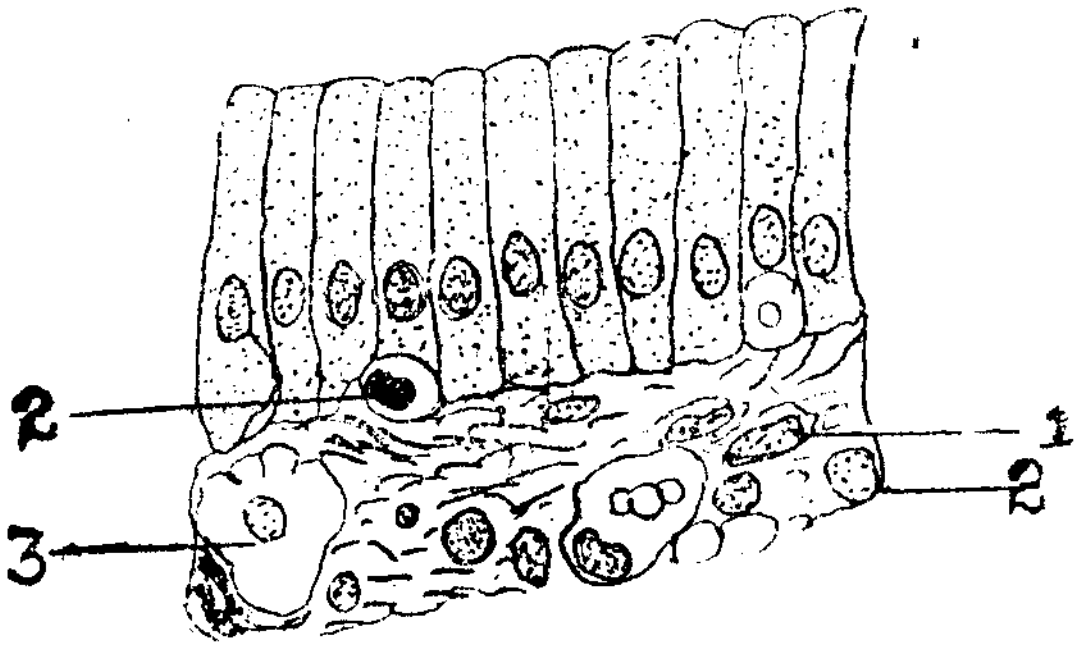

பித்தப்பையின் மேல்தோலிழைமம்

படம் 6

அடுக்கற்ற தூண் மேல்தோலிழைமம் (simple columnar epithelium)
1. நாரியற்செல் (fibroblast); 2. நிணநீரணு (lymphocyte); 3. குருதிக்குழாய்

அடுக்கற்ற தூண் மேல்தோலிழைமத்திற்கும் (simple columnar epithelium), அடுக்கற்ற கூம்பு மேல்தோலிழைமத்திற்கும் (simple cuboidal epithelium) அதிக வேறுபாடுகள் கிடையா;

செல்களின் உயரத்தில்தான் வேறுபாடு. ஓர் உறுப்பின் உள்வரிப் பூச்சாக உள்ள மேல்தோலிழைமத்தை ஓர் ஆசிரியர் கூம்பு மேல் தோலிழைமம் என்பார்; அதையே மற்றவர் குட்டைத்தூண் மேல் தோலிழைமம் (low colummar epithelium) என்பார். சிறுநீரகத் திலுள்ள தூண் மேல்தோலிழைமம் குட்டைத்தூண் மேல்தோலி ழைமமாகும். ஆனால், சிறுகுடலிலுள்ள தூண் மேல்தோலிழைமம் நெட்டை மேல்தோலிழைமம் (tall or high columnar epithelium) ஆகும்.

அடுக்கற்ற கூம்பு மேல்தோலிழைமம் (Simple Cuboidal Epithelium): மேற்பரப்புத் தோற்றத்தில் (surface view) செல்கள் குட்டையானவையாகவும், ஆறு பக்கங்களையுடையனவாகவும் தோற்றமளிக்கின்றன. செல் முனையிணைப்பு (terminal bar) இருப்பதால், செல் எல்லைகள் நன்கு தெளிவுறக் காட்சியளிக் கின்றன. குறுக்கு வெட்டுத்தோற்றத்தில் செல்கள் உட்கருவை மையத்தில் கொண்ட பல சதுரங்களாகக் காணப்படு கின்றன. ஒரு நாளத்தின் உள்வரிப்பூச்சாக அமையும்பொழுது, சதுரவடிவச் செல்கள் எச் சிறையும் இணைகோடாயிராத நாற்கட்ட மாக அல்லது கோடக வடிவமாக (trapezoid) மாறுபாடடை கின்றன. இதே செல்கள் சுரப்பிகளிலுள்ள குழியைச் சுற்றி யமையும்பொழுது பிரமிட் வடிவையடைகின்றன. அவ் வகையான செல்களைப் பிரமிட் செல்கள் (pyramidal cells) என்றழைக் கின்றோம்.

கூம்பு மேல்தோலிழைமச் செல்கள் சுரத்தலிலும், செரித்த உணவை உறிஞ்சுதலிலும் பங்குகொள்கின்றன. முதிர்விலங்கின் சிறுநீரகம் (kidney), கண்வில்லை தாங்கி (ciliary body), நுண் குருதிக் குழாய் வலைப்பின்னல் (choroid plexus), தைராய்டு சுரப்பி (thyroid gland) ஆகிய உறுப்புகளில் அடுக்கற்ற கூம்பு மேல் தோலிழைமம் அமைந்துள்ளது. கருவின் பல உறுப்புகளுக்கு வரிப் பூச்சாக அடுக்கற்ற கூம்பு மேல்தோலிழைமம் அமைந்துள்ளது.

பொய்யடுக்குத்தூண் மேல்தோலிழைமம் (Pseudostratified columnar Epithelium): பொய்யடுக்குத் தூண் மேல்தோலிழைமம் பல தூண் செல்களின் கூட்டத்தினாலானது. இம் மேல்தோலிழை மத்திலுள்ள எல்லாச் செல்களும் மேற்பரப்பை அடைவதில்லை. அவ்வாறு மேற்பரப்பை அடையாச் செல்களின் மேல்முனை அகன்றும், கீழ்முனை குறுகியும் உள்ளன. சில செல்களின் அடி அகன்றும், நூற்கண்டு போலவுமுள்ளன. சில குட்டையாகவும் வட்ட வடிவமாகவும் உள்ளன. உட்கரு, செல்களின் அகன்ற

பகுதிகளில் அமைந்துள்ளது. உட்கரு வெவ்வேறு மட்டங்களில் அமைந்து திசுவிற்கு ஓர் அடுக்குத் தோற்றத்தைத் தருகின்றது. இத் திசுவில் செல்கள் அடுக்கடுக்காக அமையாமல், உட்கரு மட்டும் வெவ்வேறு மட்டங்களில் அடுக்குகள் போன்று காட்சியளிப்பதால், இவ் வகையான திசுவிற்குப் பொய்யடுக்குத்தூண் மேல்தோலிழைமம் (pseudostratified columnar epithelium) என்று பெயர். பொய்யடுக்கு மேல்தோலிழைமத்தின் செல்களெல்லாம் மேற்பரப்பை அடையாவிட்டாலும், அவற்றின் கீழ்முனை அடித்தளச் சவ்வோடு தொடர்புகொண்டுள்ளன. செல்களின் கீழ்முனையில் உட்கரு அமைந்திருந்தால், அவை சிறியவையாகவும் கருமையாகவும், உட்கரு மேல் முனையில் அமைந்திருந்தால் அவை பெரியனவாகவும் வெளுத்தும் காட்சியளிக்கின்றன. பொய்யடுக்கு மேல்தோலிழைமச் செல்களிலுள்ள உயிர்ப்பொருள் சில சமயங்களில் தெளிவாகவும், சில சமயங்களில் குறுமணி அடர்த்தியுள்ளதாகவும் (granular) இருக்கின்றது. உயிர்ப்பொருளில் பல சுரப்புப் பொருள்கள் அடங்கியுள்ளன. இவ் வகையான மேல்தோலிழைமத்தின் மேற்பரப்பிலிருந்து பல குறு இழைகள் (cilia) அல்லது ஸ்டீரியோ குறு இழைகள் (stereo cilia) தோன்றுகின்றன.

சுவாச நாளங்களாகிய மூச்சுக்குழாய் (trachea), மூச்சுப் பிரிகுழாய் (bronchi), தொண்டை (pharynx), விந்துவெளிக் கடத்தும் குழாய் (vas deferens), சுருள்பாகம் (epididymis), ஆண் சிறுநீர் கடத்தும் குழாய் (urethra), சுரப்பிகளின் நாளங்கள் ஆகியவற்றின் உள்வரிப் பூச்சாகப் பொய்யடுக்குத்தூண் மேல்தோலிழைமம் அமைகிறது.

அடுக்குடைய மேல்தோலிழைமம் (Stratified Epithelium): அடுக்குடைய மேல்தோலிழைமத்தில் ஒரு செல் பருமனில் மாறுபாடடைந்த கூம்பு அல்லது தூண் செல்கள் அடித்தளச் சவ்வோடு (basement membrane) தொடர்பு கொண்டுள்ளன. அச் செல்களை அடித்தளச் செல்கள் (basal cells) என்றழைக்கிறோம். அடித்தளச் செல்களுக்கு மேலுள்ள செல்கள் ஓரிரு அடுக்குகளில் அமைக்கப்பட்டுள்ளன. இவ் வடுக்குகளிலுள்ள செல்கள் பல பக்கங்களையுடைய (polygonal) செல்களாகும். அடுக்குடைய மேல்தோலிழைமத்தின் மேற்பரப்பிலுள்ள செல்கள் வெவ்வேறு திசுக்களில் வெவ்வேறான வடிவுகளைக்கொண்டனவாக உள்ளன. செல்களின் வடிவைக்கொண்டு அடுக்குடைய மேல்தோலிழைமம் நான்கு வகைகளாகப் பிரிக்கப்பட்டுள்ளன.

அடுக்குடைய தட்டை அல்லது ஸ்குவாமஸ் மேல்தோலிழைமம் (Stratified Squamous Epithelium): அடுக்குடைய தட்டை மேல்

தோலிழைமச் செல்களின் பருமனும், எண்ணிக்கையும், அடுக்குகளின் எண்ணிக்கையும் இடத்திற்கு இடம் மாறுபடுகின்றன. ஆனால், செல்களின் வடிவும், அமைப்பும் எல்லா இடங்களிலும் ஒரே மாதிரியாயிருக்கின்றன. பல்லடுக்குடைய தட்டை மேல்தோலிழைமத்தின் கீழடுக்கு அடித்தளச் சவ்வின்மேல் அமைக்கப்பட்டுள்ளது. இவ் வடுக்கு பல தூண் அல்லது பட்டகை வடிவ (prismatic) செல்களால் ஓர் ஒழுங்கான வரிசையில் அமைக்கப்பட்டுள்ளன. இவ் வடித்தளச் செல்களிலிருந்து பல உயிர்ப்பொருள் புறவளர்ச்சிகள் தோன்றி, செல்களை அடித்தளச் சவ்விற்குக் கீழுள்ள இணைத்திசுவோடு பிணைக்க உதவுகின்றன. அடித்தளச் செல்களுக்கு மேலுள்ள அடுக்கு, பல ஒழுங்கற்ற கனசதுர வடிவான செல்களாலானது. இச் செல்கள் அடித்தள அடுக்குச் செல்களைவிட அளவில் பெரிதாயுள்ளன. மேற்பரப்பை நெருங்க நெருங்க, செல்கள் தட்டையான வடிவையடைகின்றன. மேற்பரப்பிலுள்ள செல்கள் மிகவும் தட்டையாகவும் செதிள் போன்றுமிருக்கின்றன. அடித்தளக் கனசதுர அடுக்குகளிலுள்ள செல்கள், செல் தோன்று மடுக்கைத் (stratum germinativum) தோற்றுவிக்கின்றன. இச் செல்கள் மிக மென்மையாகவும், இவற்றிலுள்ள உட்கருவில் நிறப் பொருள்கள் அதிகமாகவும் காட்சியளிக்கின்றன. உயிரணு இடையீட்டுப் பாலங்கள் (intercellular bridges) நன்கு வளர்ச்சியுற்று செல்லிற்கு ஒரு முள் போன்ற தோற்றத்தைத் தருகின்றன. ஆகையால், இச் செல்களை முள் செல்கள் (prickle cells) என்றழைக்கிறோம்.

அடுக்குடைய தட்டை மேல்தோலிழைமச் செல்கள் வெவ்வேறு இடம், சூழ்நிலைகளுக்கேற்றபடி மாறுபாடடைகின்றன. வாய், தொண்டை (pharynx), உணவுக்குழாய் (oesophagus) ஆகிய இடங்களிலுள்ள மேல்தோலிழைமத்தைவிட மேல்தோல் (epidermis) உராய்தலுக்கும் (attrition), உலர்தலுக்கும் உட்படுத்தப்படுகின்றன. ஆகையால், செல்கள் உட்கருவற்றும், செதிள் போன்றும் கொம்புக்காழ்ப் பொருளுடையனவாகவும் (keratin) ஆகின்றன. ஆனால் இதற்கு மாறாக வாய், தொண்டை, உணவுக் குழாயிலுள்ள செல்கள் தட்டையாகவும், உட்கருப்பெற்றும், கொம்புக்காழ்ப் பொருளற்றும் தோன்றுகின்றன.

மேல்தோலிழைமம், குருதி நாளங்களால் உணவூட்டப்படுவதில்லை. அதற்கு மாறாக, தேவையான உணவுப்பொருள் செல்லிடையீட்டுத் திரவத்தின் வழியாகச், செல்களுக்கு வந்து சேருகின்றன. பல அடுக்குகளுடைய தட்டை மேல்தோலிழைம மேற்பரப்புச் செல்கள் எல்லாவற்றிற்கும் உணவு வந்து சேருவ

இல்லை. இதன் விளைவாக மேற்பரப்பிலுள்ள செல்கள் இறந்து கொம்புக்காழ்ப் பொருளைப் பெறுகின்றன. இச் செய்கைக்குக் கொம்புக்காழ்ப் பொருளாதல் அல்லது கெரடீனியமாதல் (karatinization) என்று பெயர். கொம்புக்காழ்ப் பொருளாதல் அல்லது கெரடீனியமாதலுக்கு உணவுப் பற்றுக்குறையே காரணமாகும்.

கீழடுக்கிலுள்ள செல்களுக்கு உணவு கீழுள்ள தந்துகிகளிலிருந்து கிடைக்கப்பெறுவதால் நன்கு வளர்ச்சியுற்று, உயிர்மப் பிளவுறுகின்றன. இதன் விளைவாக அடித்தளச் செல்களின் எண்ணிக்கை கூடுதலாகின்றன. செல்கள் அதிகமாக ஆக அவை மேல் நோக்கித் தள்ளப்படுகின்றன. அவ்வாறு செல்கள் மேலெழும் பொழுது மேற்பரப்பிலுள்ள இறந்த செதிள் போன்ற செல்கள் உதிர்ந்து அவ்விடத்தை அடித்தளத்திலிருந்து வந்த புதிய செல்கள் ஆட்கொள்கின்றன. இச் செய்கை மனிதனில் மிக மெதுவாகவும், பாம்பு போன்ற விலங்கினங்களில் அடிக்கடியும் நடைபெறுகின்றன.

அடுக்குடைய தட்டை மேல்தோலிழைமம் உடலின் மேற்பரப்பில் உறை போன்றும், வாய், தொண்டை, உணவுக்குழாய், குரல்வளையின் சில பகுதிகள், வெளிக் காதுக்குழாய் (external auditory canal), இமையிணைப் படலம் (conjunctiva), பெண்குறிக் குழாய் (vagina), பெண்குறியின் பெரிய உதடு (labiamajora), சிறுநீர் கடத்துக்குழாய் (urethra) ஆகிய உறுப்புகளின் உள்வரிப் பூச்சாகவும் அமைந்துள்ளது.

அடுக்குடைய தூண் மேல்தோலிழைமம் (Stratified Columnar Epithelium): இவ் வகையான மேல்தோலிழைமம் அரிதாகத் தோற்றமுறுகின்றது. அடுக்குடைய தூண் மேல்தோலிழைமம் பல வட்ட வடிவச் செல் அடுக்குகளை உடையதாயுள்ளது. இவ்வமைப்புபொய்யடுக்கு மேல்தோலிழைமத்திலிருந்து மாறுபட்டதாகும். அடுக்குடைய தூண் மேல்தோலிழைமம், எங்கு அடுக்குடைய தட்டை மேல்தோலிழைமமும், பொய்யடுக்கு மேல்தோலிழைமமும் இணைகிறதோ, அங்கு அவற்றிற்கிடையில் தோன்றுகின்றது. வாய்த்தொண்டை (oropharynx), நாசித் தொண்டை (nasopharynx) குரல்வளையுடன் (larynx) சேருமிடத்திலும், சிறுநீர் கடத்தும் குழாய் (urethra) ஆண்குறி (penis) இணையுமிடத்திலும் அடுக்குடைய தூண் மேல்தோலிழைமம் காணப்படுகிறது. இத் திசு முதிர்விலங்கைவிட, கருவில்தான் அதிகமாகத் தோற்றமுறுகிறது.

அடுக்குடைய கூம்பு மேல்தோலிழைமம் (Stratified Cuboidal Epithelium): இத் திசுவும் அடுக்குடைய தூண் மேல்தோலிழை

மத்தைப் போல் அரிதாகக் காணப்படுகின்றது. சில இடங்களி லுள்ள அடுக்குடைய மேல்தோலிழைமத்தின் மேற்பரப்பு செல்கள் கூம்பு வடிவுடைனவாயிருக்கின்றன. இவ் வகையான திசுவிற்கு அடுக்குடைய கூம்பு மேல்தோலிழைமம் (stratified cuboidal epithelium) என்று பெயர். வேர்வைச்சுரப்பி நாளங்கள், முட்டையக நுண்பைகள் (ovarian follicles), மலவாய்க் கால்வாய், இமையிணைப்படலம் (conjunctiva), பெண் சிறுநீர் கடத்துக் கால்வாய் (female urethra) ஆகிய இடங்களில் கூம்பு மேல்தோலிழைமம் அமைந்திருக்கின்றது. மயிர்ப்பை சுரப்பி (sebaceous gland) பல கனசதுர வடிவ உயிரணுக்களாலான அடுக்குகளால் அமைக்கப் பட்டுள்ளது. இவையும், மற்றும் விந்தக நுண்குழாய்களிலுள்ள (semini ferous tubules) மேல்தோலிழைமமும் அடுக்குடைய கூம்பு மேல்தோலிழைம வகையையே சாரும்.

இடை மாறுபாட்டு மேல்தோலிழைமம் (Transitional Epithelium) இடை மாறுபாட்டு மேல்தோலிழைம மேற்பரப்பு செல்கள், தட்டை, கூம்பு, தூண் வடிவுகளைக்கொண்டனவாக இல்லாமல் மாறுபட்டிருக்கின்றன. ஆனால், அடித்தளச் செல்கள் (basal cells) அடுக்குடைய தூண் மேல்தோலிழைமத்தைப் போன்றிருக்கின்றன. அடித்தளச் செல்களுக்கு மேலுள்ள செல்கள் பல கோண வடிவுடையனவாயிருக்கின்றன. மேற்பரப்பிற்குக் கீழுள்ள செல்கள் நீளமாகவும், பம்பர வடிவுடையனவாயுமிருக்கின்றன (pyriform or pear like). ஆனால், மேற்பரப்பிலுள்ள செல்கள் குவிமாட (dome) வடிவுடையனவாயுள்ளன. ஒரு குவிமாட செல், கீழேயுள்ள மூன்று பம்பர வடிவச்செல்களை மறைக்குமளவிற்குப் பரவியுள்ளது. ஒவ்வொரு குவிமாடச் செல்லிலும் இரண்டு அல்லது மூன்று உட்கருக்களுள்ளன. மேல்தளச் செல்களுக்குக் கீழுள்ள உயிர்மப் பொருள் உறைந்து காணப்படுகின்றது. சாயப்பொருளை நன்கு ஏற்கும் இவ் வுறைந்த உயிர்ப்பொருள் இத் திசுவை இனங்கண்டு கொள்ள உதவுகிறது. அடித்தளச் சவ்வு, உயிர்முனையிணைப்பு (terminal bars), குறு இழைகள் (cilia) முதலியவை இத் திசுவில் கிடையா.

இடை மாறுபாட்டு மேல்தோலிழைமச் செல்கள், தங்களுடைய இருப்பிடத்திலிருந்து நழுவி, ஒன்றுக்கொன்று நகர்வுறும் தன்மை வாய்ந்தவை. இத் தன்மை, சிறுநீரகக் கால்வாய்களிலும், சிறுநீர்ப் பையிலும் செயல்படுவதைப் பார்க்கலாம். சிறுநீர்ப்பை (urinary bladder) விரிவடையும்பொழுது, மேல்தோலிழைமம் மூன்று அல்லது நான்கு அடுக்குகளை உடையனவாக மாறுகிறது. ஆனால், அதே நேரத்தில் சிறுநீர்ப்பை சுருங்கும்பொழுது உயிரணுக்கள்

குவிந்து ஐந்து அல்லது ஆறு அடுக்குகளைத் தோற்றுவிக்கின்றன. ஆக, சிறுநீர்ப்பை விரிவடையும்பொழுது, பல அடுக்குகளிலுள்ள செல்கள் நழுவி, நகர்வுற்று மூன்று அல்லது நான்கு அடுக்குகளை அமைக்கின்றன. ஆனால், சிறுநீர்ப்பை சுருங்கும்பொழுது நகர்வுற்ற செல்கள் பழைய நிலைமையில் குவிந்து பல்லடுக்குகளைத் தோற்றுவிக்கின்றன.

சில சமயங்களில் சிறுநீர்ப்பை மேல்தோலிழைம உயிர்ப் பொருளில் பல உறைகளையுடைய நீண்ட உட்குழிவறைகள் (vacuo es) காணப்படுகின்றன. இவ் வுட்குழிவறைகளில் உறைப் பொருள்கள் (membranous material) நிறைந்து காணப்படுகின்றன. சிறுநீர்ப்பை விரிவடையும்பொழுது தேவைப்படும் உறை பொருள்கள், இவ் வுட்குழிவறையிலிருந்து உபயோகப்படுத்தப்படுவதாகக் கருதப்படுகிறது.

இடை மாறுபாட்டு மேல்தோலிழைமம் கழிவு மண்டல உறுப்புகளான சிறுநீரக உட்குழி (pelvis of the kidney), சிறுநீர்க் குழாய் (ureter), சிறுநீர்ப்பை (urinary bladder), சிறுநீர்கடத்துக் குழாய் (urethra) ஆகியவற்றில் மட்டும் காணப்படுகின்றது.

மேல்தோலிழைமத்தின் மறு வளர்ச்சி: (Regeneration)- பழுது பார்க்கும் ஆற்றல்: (Repair): உடலின் வெளிப்புறங்கள் குடல், நாளமுள்ள சுரப்பிகள், பெண்ணினவிருத்தி நாளங்கள் ஆகிய இடங்களில் அமைக்கப்பட்டுள்ள மேல்தோலிழைமம் உராய்தலுக்கும் (abrasion) இழப்பிற்கும் உட்படுத்தப்படுகின்றன. அவ்வாறு உராய்தலினால் பழுதடைந்த மேல்தோலிழைமம் பழுது பார்க்கப் பட்டும், இழந்த மேல்தோலிழைமம் மறுபடி வளர்ச்சியும் அடைகின்றன. ஆரே (Arey, 1936) என்னும் விஞ்ஞானியின் ஆய்வுகளின் மூலம் மேல்தோலிழைமத்திற்கு மறுவளர்ச்சித் (regeneration) திறனும், பழுது பார்க்கும் (repair) ஆற்றலும் உண்டு என்பதை அறிய முடிகிறது.

பெரும்பாலான அடுக்குடைய தட்டை மேல்தோலிழைமத்தில் அடித்தள அடுக்கிலுள்ள கூம்பு வடிவச் செல்கள் பல்கிப் பெருகி, புதுப்புது செல்களைத் தோற்றுவிக்கின்றன. இப் புதிய செல்கள் பின்பு அடித்தளத்தினின்று வெளிப்புறமாக நகர்வுறுகின்றன. அவ்வாறு மேல்நோக்கி நகர்வுறும்பொழுது செல்கள் வேறுபாடடைகின்றன. இச் செய்கைக்குச் செல்வடிவாக்கம் (cytomorphosis) என்று பெயர். தொடர்ந்து வளர்ந்துகொண்டேயிருக்கும் உரோமம் (hair), நகம் (nail) போன்ற உறுப்புகளில் செல்கள் அடித்தளத்திலிருந்து மேற்புறமாக நகர்ந்து பின் கொம்புக்காழ்ப் பொருளாக

(keratin) மாறுகின்றன. மயிர்ப்பைச் சுரப்பியிலுள்ள (seleraceo u gland) செல்கள் அடிக்கடி இழக்கின்றன. இவ் விழப்பை மீட்கப் புதுப்புதுச் செல்கள் தோன்றுகின்றன. சிறுகுடல் நுண்ணுறிஞ்சி களிலுள்ள மேல்தோலிழைமம் ஒவ்வோர் இரண்டு அல்லது நான்கு நாள்களுக்குள் மறுவளர்ச்சி அடைகிறது.

மேல்தோலிழைமமும், இதற்கு அடியிலுள்ள இணைத்திசுவும் உராய்தலினால் பழுதடைகின்றன அல்லது அவற்றில் காயங்கள் தோன்றுகின்றன. அவ்வாறு பழுதடைந்த அல்லது காயப்பட்ட மேல்தோலிழைமம் பின்பு செப்பனிடப்படுகிறது. உதாரணமாக, மேல்தோலில் (epidermis) ஒரு காயம் ஏற்பட்டால், அக் காயத் திற்கு அருகிலுள்ள செல்கள் இணைத்திசுவை நோக்கி உட்புறமாக இடம் பெயர்கின்றன. அவ்வாறு இடம் பெயரும் செல்களில் உயிர்மப் பிளவியக்கம் (mitosis) நடைபெறுவதில்லை. இதே சமயத்தில் மேல்தோலின் புறப்பரப்பிலுள்ள செல்களில் உயிர்மப் பிளவியக்கம் நடைபெறுகின்றது. இச் செல்கள் பின்பு காயம் பட்ட இடத்தை நிரப்புகின்றன. சில நாள்களில் அடித்தளச் செல்களி லிருந்து புதுப்புதுச் செல்கள் வேறுபாடடைந்து மேல்நோக்கி நகர்த்தப்படுகின்றன. அவ்வாறு மேலெழும்பொழுது காயம் பட்ட இடத்தை மேற்பரப்பினின்று வந்து நிரப்பியிருந்த செல்கள் உதிர் கின்றன.

2. இணைத்திசு

(Connective Tissue)

மேல்தோலிழைமத்தைப் (epithelium) போலல்லாமல் இணைத் திசுவில் குறைந்தளவு செல்களும் அதிகளவு செல்லிடையீட்டுப் பொருளும் (intercellular substance) அடங்கியுள்ளன. மேல் தோலிழைமச் செல்கள் (epithelial cells) தனித்தனியாக அமைந்திருக்காமல் ஒன்றிணைந்து தகடுகளை அல்லது பரப்புகளை (sheets) அல்லது நாண்களைத் (cords) தோற்றுவிக்கின்றன. ஆனால், இணைத் திசு செல்கள் பரவலாக அமைந்துள்ளன. செல்கள், உயிர்ப் பொருள் புறவளர்ச்சிகளின் (protoplasmic processes) மூலம் தொடர்புகொள்கின்றன அல்லது தொடர்பின்றித் தனித்தனியா யுள்ளன. மேல்தோலிழைமத்தைப் போலல்லாமல், இணைத்திசுவில் செல்லிடையீட்டுப் பொருள் அதிகளவு முக்கியத்துவம் வாய்ந்ததா யிருக்கிறது.

செல்களின் எண்ணிக்கையும், செல்லிடையீட்டுப் பொருளின் அளவும் வெவ்வேறான இணைத்திசுக்களில் வெவ்வேறாக உள்ளன. அடர்த்தியற்ற இணைத்திசுவில் (loose connective tissue) அதிகளவு செல்களும், மற்ற இணைத்திசுக்களில் குறைந்தளவு செல்களும், ஆனால் அதிகளவு நார்களும் (fibres) அமைந்துள்ளன. நார்களின் வகை, அமைப்பு, செல்லிடையீட்டுப் பொருளின் தன்மை ஆகிய வற்றை வைத்து முதிர் இணைத்திசுவை (adult connective tissue) மூன்று வகைகளாகப் பிரிக்கிறோம்: அவை (1) உண்மையான இணைத் திசு (connective tissue proper), (2) குருத்தெலும்பு (cartilage), (3) எலும்பு (bone). உண்மையான இணைத்திசுவில் செல்லிடை யீட்டுப்பொருள் மென்மையாகவும், குருத்தெலும்பில் உறுதியாக வும் ஆனால் அதே சமயத்தில் வளையக்கூடியதுமாகவும், எலும்பில் மிக உறுதியாகவும் ஆனால் வளையாததுமாகவும் இருக்கின்றது. குருத்தெலும்பையும் எலும்பையும் ஆதாரத் திசு (supporting tissue) எனக் கூறி இணைத்திசுவினின்றும் வேறுபடுத்தலாம்.

இளங்கருவிலுள்ள (embryo) இணைத்திசு முதிர் விலங்கிலுள்ள இணைத்திசுவினின்றும் மாறுபட்டுள்ளது. இளம் இணைத்திசுவிலிருந்துதான் (embryonal connective tissue) பல வகையான முதிர் இணைத்திசுக்கள் தோற்றமுறுகின்றன.

இளம் இணைத்திசு (Embryonal Connective Tissue) : கரு வளர்ச்சியடையும்பொழுது அதன் கருமூல அடுக்குகளான (germ layers) வெளியடுக்கிற்கும் (ectoderm) உள்ளடுக்கிற்குமிடையில் (endoderm) நடுவடுக்கைச் (mesoderm) சேர்ந்த பல செல்கள் ஓர் இளம் இணைத்திசுப் (embryonal connective tissue) பின்னலைத் தோற்றுவிக்கின்றன. இவ் விளம் இணைத்திசுவை நடுவடுக்குப் பொருள் (mesenchyme) என்றழைக்கிறோம். கருமூல அடுக்கிலிருந்து தோன்றி, ஈரடுக்குகளுக்கிடையே புகுந்து செல்களால் தோற்றுவிக்கப்படும் திசுவிற்கு நடுவடுக்குப்பொருள் (mesenchyme) என்று பெயரிட்டவர் டி. ஹெர்ட்விக் (D. Hertwig, 1883) ஆவார். ஆரம்பத்தில் நடுவடுக்குப் பொருளில் பல விண்மீன் போன்ற செல்களாலான (stellate cells) வலைப்பின்னலும், செல்களுக்கிடையேயுள்ள வெளிகளில் செல்லிடையீட்டுப் பொருள் (intercellular substance) அல்லது ஆதாரப் பொருளும் (ground substance) அடங்கியுள்ளன. வளர்ச்சியடையும்பொழுது செல்கள் மாறுபட்டு வெவ்வேறு இடங்களில் வெவ்வேறு திசுக்களைத் தோற்றுவிக்கின்றன. நடுவடுக்குப் பொருள் செல்கள் சில இடங்களில் ஒன்றிணைந்து எலும்பு அல்லது தசைத்திசுக்களையும், இன்னும் சில இடங்களில் குருதி இணைத்திசுக்களையும் தோற்றுவிக்கின்றன.

நடுவடுக்குப் பொருள் செல்லில் குறைந்தளவு உயிர்ப்பொருளும், பெரிய உட்கருவும் (nucleus) அமைந்துள்ளன. முட்டை வடிவ உட்கருவில் நிறப்பொருள்கள் நிறைந்து காணப்படுகின்றன. உட்கருவைச் சுற்றி ஒரு மெல்லிய உட்கருச்சவ்வும் (nuclear membrane), சவ்வின் ஓர் ஓரத்தில் சிறு வெட்டும் காணப்படுகிறது. அவ் வெட்டு அமைந்துள்ள இடத்தில்தான் சென்ட்ரசோம் (centrosome) அமைக்கப்பட்டுள்ளதாகக் கண்டுபிடிக்கப்பட்டுள்ளது. நடுவடுக்குப் பொருள் செல்லின் விளிம்புகள் ஒழுங்காக இல்லாததால், செல்லுறை (cell membrane) தெளிவுறப் புலப்படுவதில்லை. ஒவ்வொரு செல்லின் உடலிலிருந்தும் பல நீட்சிகள் அல்லது புற வளர்ச்சிகள் (processes) தோன்றுகின்றன. ஒரு செல்லின் வளர்ச்சிகள் மற்ற செல்களின் புறவளர்ச்சிகளோடு தொடர்புகொள்கின்றன. ஒரு செல் தனது புற வளர்ச்சிகளை உயிர்மப் பிளவியக்கத்தின்போது (mitosis) தொடர்பினின்று இழுத்துக்கொள்ளவும், பிளவுக்குப் பிறகு புதுப் புற

வளர்ச்சிகளைத் தோற்றுவித்து மற்ற செல்களுடன் தொடர்பு கொள்ளவும் செய்கின்றன என்பதை லெவிஸ் (W.H Lewis) என்ற ஆராய்ச்சியாளர் கண்டுபிடித்து வெளியிட்டுள்ளார்.

நடுவடுக்குப் பொருள் செல் பல்வேறு திசுக்களைத் தோற்றுவிக்கும் ஆற்றல் படைத்தன. உண்மையான இணைத்திசு (connective tissueproper), தசைக்கட்டு (fascia), தசைநாண் (tendon), கொழுப்புத்திசு (adipose tissue), குருத்தெலும்பு (cartilage), எலும்பு (bone) போன்ற திசுக்கள் நடுவடுக்குப் பொருளிலிருந்து தோற்றமுறுவதால், இவற்றை மொத்தமாக இணைத்திசு என்றழைக்கிறோம்.

முதிர் இணைத்திசு (Adult Connective Tissue): செல்களும், நார்களும் அடங்கிய ஒரு வடிவற்ற (amorphous) கூழ் போன்ற (gelatinous) ஆதாரப்பொருளால் (ground substance) இணைத்திசு தோற்றுவிக்கப்பட்டுள்ளது. இணைத்திசுவிலுள்ள நார்கள் மூன்று வகைப்படும்: அவை கோலஜென் நார்கள் (collagenous fibres), ரெடிகுலார் அல்லது வலைப்பின்னல் நார்கள் (reticular fibres), நெகிழும் நார்கள் (elastic fibres) ஆகும். இணைத்திசு செல்களும் பல வகைப்படும். அவற்றில் சில சுற்றியலையும் செல்கள், மற்றும் சில செல்கள் நிலையான இருப்பிடங்களில் அமைந்துள்ள செல்கள். திசுநீர் (tissue fluid) ஆதாரப்பொருளின் அளவு, செல்கள், நார்களின் வகைகள் முதலியவை இடத்திற்கு இடம் மாறுபடுகின்றன. இவற்றை அடிப்படையாகக்கொண்டு இணைத்திசுவைச் சிற்றிடை வெளியுடை இணைத்திசு (areolar connective tissue) அல்லது அடர்த்தியற்ற இணைத்திசு (loose connective tissue) அல்லது அடர்த்தியற்ற சிற்றிடை வெளியுடை இணைத்திசு (loose areolar connective tissue), அடர்த்தியான கோலஜென் இணைத்திசு (dense collagenous connective tissue), அடர்த்தியான நெகிழும் இணைத்திசு (dense elastic connective tissue), வலைப்பின்னல் இணைத்திசு (reticular connective tissue) என்று பிரிக்கலாம்.

அடர்த்தியற்ற சிற்றிடை வெளியுடை இணைத்திசுவிலுள்ள செல்கள், நார்கள், ஆதாரப் பொருள் (ground substance) முதலியவை ஒரு பொதுவான அமைப்புக் கொண்டனவாயிருப்பதால், அவற்றை முதலில் பார்த்துவிட்டுப் பின் மற்ற இணைத்திசு வகைகளைப் பற்றிப் பார்ப்போம்.

அடர்த்தியற்ற சிற்றிடை வெளியுடை இணைத்திசு (Loose Areolar Connective Tissue): அடர்த்தியற்ற சிற்றிடை வெளியுடை இணைத்திசு மேல்தோலிழைமத்திற்கு அடியிலும், எலும்பு,

தசைகளைச் சுற்றிலும், குருதிக்குழாய்கள் நரம்புகளைச் சுற்றிலும் பல உறுப்புகளின் ஆதார அமைப்பாகவும் அமைகின்றன. இவ் விணைத்திசுவின் நார்களுக்கும், செல்களுக்குமிடையே பல இடைவெளிகள் காணப்படுவதால், இத் திசுவை அடர்த்தியற்ற இணைத் திசு (loose connective tissue) அல்லது சிற்றிடை வெளியுடை இணைத் திசு (areolar connective tissue) அல்லது அடர்த்தியற்ற சிற்றிடைவெளியுடை இணைத்திசு (loose areolar connective tissue) என்றழைக்கிறோம். இணைத்திசுவின் இவ் வடர்த்தியற்ற தன்மை பல வேலைகளைச் செய்ய உதவுகிறது. அருகே அமைக்கப்பட்டிருக்கும் திசுக்களில் அசைவைத் தோற்றுவிக்கவும், வளர்சிதை மாற்றப் பொருள்கள் (metabolites) ஊடுருவிச் செல்லவும், பழுதுபட்ட இடங்களில் திரியும் செல்களின் நடமாட்டத்திற்கும் இவ் விணைத் திசுவின் அடர்த்தியற்ற தன்மை உதவுகின்றது.

அடர்த்தியற்ற இணைத்திசுவில் பல கொழுப்புச் செல்கள் (fat cells) அடங்கியுள்ளன. கொழுப்புச் செல்களின் எண்ணிக்கை அதிகமாயிருக்கும்பொழுது, இவ் விணைத்திசுவைக் கொழுப்புத்திசு (adipose or fat tissue) என்று அழைக்கிறோம். கொழுப்புச்செல்கள்

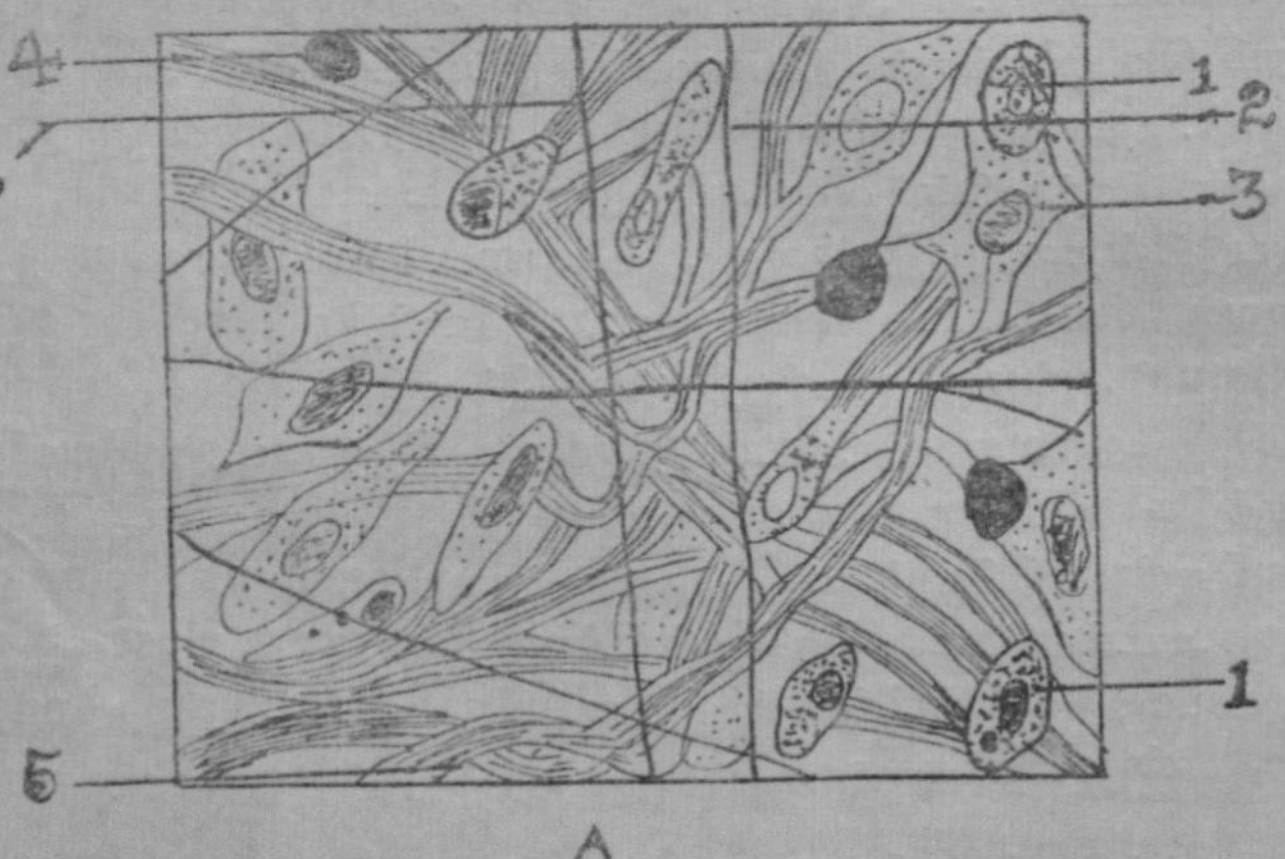

படம் 7

சிற்றிடை வெளியுடை இணைத்திசு (Areolar connective tissue)

1. உயிர்த், தசைமச் செல் (histiocyte); 2. இலாஸ்டிக் அல்லது நெகிழும் நார் (elastic fibre); 3 நாரியற்செல் (fibroblast); 4. நிணநீரணு (lymphocyte); 5. கோலஜென் நார்கள் (collagenous fibres).

அதிகமாயுள்ள தோலடித்திசுவிற்கு (subcutaneous tissue) பேனிக்குலஸ் அடிப்போசஸ் (panniculus adiposus) என்று பெயர்.

எல்லா இணைத்திசுக்களைப் போன்றும், அடர்த்தியற்ற சிற்றிடை வெளியுடை இணைத்திசு பல செல்களாலும், நார்களாலும், ஆதாரப் பொருளாலும் (ground substance) தோற்றுவிக்கப்பட்டுள்ளது. இத் திசுவில் ஆதாரப்பொருள் திரவ ரூபத்தில் அமைந்துள்ளது. இவ் விணைத்திசுவில் பல வகையான செல்களும் நார்களும் அடங்கியுள்ளன. அவற்றைப் பார்ப்போம்.

இணைத்திசுச் செல்கள் (Connective Tissue Cells) : இணைத்திசு பல வகையான செல்களைக் கொண்டதாயுள்ளது. இச் செல்களின் தோற்றம் (origin), அமைப்பு, வேலை முதலியவற்றைப் பற்றி நாம் இன்னும் முழுஅளவில் அறியமுடியாத நிலையில் இருக்கிறோம். செல்

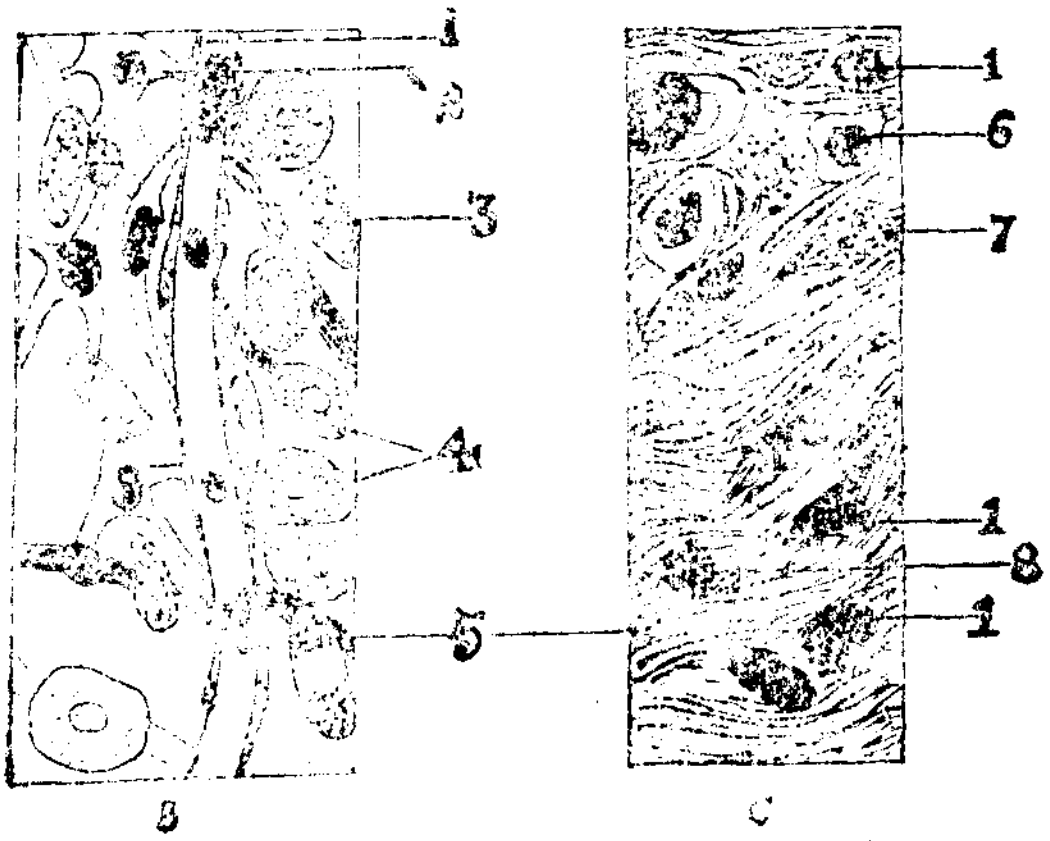

அ ஆ

படம் 8

அ. கீழ் அடித்தோல் இணைத்திசு (subcutaneous connective tissue)

ஆ. கீழ்ச் சளிச் சவ்விலுள்ள அடர்த்தியற்ற இணைத்திசு (loose connective tissue of submucosa)

1. தந்துகி (capillary); 2 நாரியற்செல் (fibroblast); 3. உயிர்த்தசைமச் செல் (histiocyte); 4. மாஸ்ட் செல்கள் (mast cells); 5. கொலஜென் நார்கள் (collagenous fibres); 6 பிளாஸ்மா செல் (plasma cell); 7. ஈசனோபில்கள் (eosinophiles); 8. நிணநீரணு (lymphocyte).

களில் முக்கியமானவை நாரியற்செல்கள் (fibroblasts), உயிர்த்தசைமச் செல்கள் (histiocytes) அல்லது பெருஞ்செல்கள் (macrophages), மாஸ்ட் செல்கள் (mast cells), ஊன்மச் செல்கள் (plasma cells), அலையும் செல்கள் (wandering cells) ஆகும்.

நாரியற்செல்கள் (Fibroblasts) : நாரியற்செல்கள் பொதுவாக அதிகளவில் காணப்படுகின்றன. வளர்ச்சியுறும் அல்லது பழுது பார்க்கப்படும் திசுக்களில் இச் செல்கள் அதிக எண்ணிக்கையில் தோன்றுகின்றன. நார்களைத் தோற்றுவிப்பதால், இச் செல்களுக்கு நாரியற்செல்கள் (fibroblasts) என்று பெயர் வந்தது. நார்களை மட்டும் தோற்றுவிப்பதோடு மட்டுமல்லாமல் ஆதாரப் பொருளையும் (ground substance), கோலஜெனையும் (collagen) தோற்றுவிக்கின்றன.

நாரியற்செல்கள் பெரியனவாகவும், தட்டையாகவும், இருமுனைகளிலும் சுருங்கி நடுவில் பருத்தும் (fusiform) அல்லது நூற்கண்டு வடிவுடையனவாகவும் (spindle shaped) உள்ளன. ஒவ்வொரு செல்களிலிருந்தும் பல புறவளர்ச்சிகள் (processes) தோன்றி, அவை மற்ற செல்களின் புறவளர்ச்சிகளோடு தொடர்பு கொண்டுள்ளன. உட்கரு முட்டை வடிவமாக (oval) அல்லது வட்ட வடிவமாக உள்ளது. ஒளி நுண்ணோக்கியின் (light microscope) மூலமாகப் பார்க்கும்பொழுது உட்கரு, ஒரு மெல்லிய உட்கருச் சவ்வினால் (nuclear membrane) சூழப்பட்டுள்ளது என்றும், ஒன்று அல்லது இரண்டு உட்கருமணிகளையும் (Nucleolus) நிறப்பொருள்களையும் உடையதென்றும் கண்டுபிடிக்கப்பட்டுள்ளது. ஒவ்வொரு செல்லிலும் குமிழ்களற்ற (vacuole) உயிர்ப்பொருள் (cytoplasm) குறைந்தளவில் காணப்படுகின்றது.

உயிர்த்தசைமச் செல்கள் (Histiocytes) அல்லது பெருஞ்செல்கள் (macrophages) : இச்செல்களில் சில அலைந்து திரியும் தன்மையுள்ளனவாகவும், சில நிலையான இடத்தில் அமைந்துள்ளனவாகவும் இருக்கின்றன. பெருஞ்செல்கள், நாரியற்செல்களைப் போன்று அதிக எண்ணிக்கையில் காணப்படுகின்றன. நிலையாக அமைந்துள்ள செல்கள் விண்மீன் அமைப்புடையனவாக (stellate) அல்லது இருமுனைகளும் சுருங்கி நடுவில் பருத்தும் இருக்கின்றன. இவ் விண்மீன் செல்களின் உட்கரு சிறியதாகவும்; கருமையாகவும் காட்சியளிக்கின்றது. உயிர்ப்பொருளில் சிறு குறுமணிகளும், குமிழ்களும் (vacuoles) அடங்கியுள்ளன. நிலையான செல்கள் தூண்டப்படும்பொழுது செல்கள் தனிப்படுத்தப்பட்டுத் திசுவில் அலைந்து திரிய ஆரம்பிக்கின்றன. இவ் வலைந்து திரியும் பருவத்தில் செல்களின் உருவமும் அமைப்பும் மாறுபட்டுக் காணப்படுகின்றன. செல்கள் அமீபா (amoeba) போன்ற அசைவைக் (amoeboid movement) காட்டுகின்றன. அப்பொழுது செல்கள் ஒழுங்கற்ற வடிவுடையனவாகவும், பல பகுதிகளிலிருந்து கிளம்பும் பொய்க்கால்களை (pseudopodia) உடையனவாகவும் உள்ளன. உயிர்த்தசைமத்

தயாரிப்புகளில் செல்கள் வட்ட வடிவமாக அல்லது முட்டை வடிவமாகவும், பல குமிழ்களை உடையனவாகவும் உள்ளன.

பெருஞ்செல்கள் நாரியற்செல்களைப் போன்று காணப்பட்டாலும், உட்கொள்ளும் (ingestion) விதத்தில் மாறுபட்டுள்ளன. பெருஞ்செல்கள் பொருள்களை உட்கொள்ளும் தன்மையுடையன. ஓர் உயிரியோடு உட்செலுத்தப்பட்ட ட்ரீபான் நீலத்தை (trypan blue) பெருஞ்செல்கள் உட்கொண்டு, உயிர்ப்பொருளில் பெரிய குறுமணிகளாக (granules) சேர்க்க வல்லது. ஆனால், நாரியற்செல்களும் மற்ற செல்களும் சிறிதளவு நீலச் சாயத்தையே உள்ளே ஏற்கின்றன.

அசையும், உட்கொள்ளும் தன்மையினால் பெருஞ்செல்கள் உயிரியின் உடலைப் பாதுகாக்க உதவுகின்றன. தோட்டிகள் (scavengers) போன்று பெருஞ்செல்கள், கலப்படக்குருதி, இறந்த செல்கள், பாக்டீரியா (bacteria), வேற்றுப் பொருள்கள் (foreign bodies) முதலியவற்றை வெளியேற்ற உதவுகின்றன. பெருஞ்செல்களால் உட்கொள்ளப்பட்ட கரிமப்பொருள்கள், புரதச் செரிமானப் பொருள்களால் (proteolytic enzymes) செரிக்கப்படுகின்றன. ஆனால் உட்கொள்ளப்பட்ட வேற்றுப் பொருள்கள் செரிக்கப் படாமல் உயிர்ப்பொருளில் தங்குகின்றன. பெருஞ்செல்களால் உட்கொள்ளப்பட்ட கரிப்பொருள்கள் (carbon particles) நுரையீரல் இணைத்திசுத் தடுக்குகளில் திரட்சியுற்று ஒருவலைப்பின்னலைத் தோற்றுவிக்கின்றன. உட்கொள்ளப்படும் பொருள் பெரியதாயிருந்தால், அதைச் சுற்றிப் பல பெருஞ்செல்கள் திரட்சியுற்று ஓர் உயிர்ப் பொருள் திரளைத் தோற்றுவிக்கின்றன. எண்பது முதல் தொண்ணூறு வரை உட்கருக்களைக்கொண்ட இத் திரட்சிக்கு வேற்றுடலிப் பேயணுக்கள் (foreign body giant cells) என்று பெயர்.

ஒரு சவ்வினால் சூழப்பட்ட பெருஞ்செல்களின் உயிர்ப் பொருளில் பல வேற்றுடலிகள் இருப்பதாகக் கண்டுபிடிக்கப் பட்டுள்ளது. இவ் வேற்றுடலிகள், லைசோசோம்கள் (lysosomes) என்றுகருதப்படுகின்றன. இந்தலைசோசோம்கள்தான் பொருள்களை உட்கொள்ள உதவுகின்றன. பெருஞ்செல்களின் பொருளில் சூடனோபிலிக் கொழுப்புப்பொருள் (sudanophilic lipid), நிறப் பொருள்கள், அமில பாஸ்படேஸ் (acid phosphatase), எஸ்டரேஸ் முதலியவைஅடங்கியுள்ளன. அமிலபாஸ்படேஸும், எஸ்டரேஸும் உட்கொள்ளப்பட்ட பொருள்களைச் செரிக்க உதவுகின்றன.

குருதியிலுள்ள ஒற்றைச் செல்களும் (monocytes), இணைத்திசுவிலுள்ள பெருஞ்செல்களும் (macrophages) ஒரே விதமான செல்

களின் மாறுபட்ட தோற்றங்களாகக் கருதப்படுகின்றன. ஒற்றைச் செல்கள்தான் பெருஞ்செல்களாகவும், பல உட்கருக்களைக் கொண்ட பேயணுக்களாகவும் மாற்றமுறுகின்றன.

பெருஞ்செல்கள், உடலின் பல பகுதிகளிலுமுள்ளன; அடர்த்தியற்ற இணைத்திசுவிலும், பல்லுறுப்புகளிலும் உள்ளன. கல்லீரல் (liver), நிணநீர் உறுப்புகள் (lymphoid organs), எலும்புமச்சை (bone marrow) ஆகிய இடங்களிலுள்ள செல்களும் நோயணுக்களைக் கொல்லும் தன்மையுடையனவாதலால், இச் செல்களையும், பெருஞ்செல்களையும் மொத்தமாகப் பெருஞ்செல் தொகுப்பு (macrophage system) அல்லது குருதிக்குழாய் உள்ளுறை வலைப்பின்னல் தொகுப்பு (reticulo endothelial system) என்றழைக்கிறோம்.

பெருஞ்செல்கள் பல விஞ்ஞானிகளால் பலவிதமாகப் பெயரிட்டு அழைக்கப்படுகின்றன. மெட்சினிகூப் (Metschnikoff) என்பவர்தான் மேலே விவரிக்கப்பட்ட செல்லிற்குப் பெருஞ்செல் என்று பெயரிட்டவர். இதே செல், கியோனோ (Kiyono) என்பவரால் உயிர்த்தசைமச் செல் (histiocyte) என்றும், மேக்சிமோ (Maximow) என்பவரால் நிலையான அலையும் செல் (resting wandering cell or polyblast) என்றும், ரேன்வியர் (Ranvier) என்பவரால் கிலாஸ்மடோ செல் (clasmatocyte) என்றும், கோல்ட்மேன் (Goldman) என்பவரால் பிர்கால் செல் (pyrrhol cell) என்றும், பேப்பன்கீம் (Pappenheium) என்பவரால் ஒற்றைச்செல் (monocyte) என்றும், மார்சன்ட் (Marchand) என்பவரால் நோயணு தடுக்கும் செல் (adventitialcell) என்றும், ரீனன்ட் (Renant) என்பவரால் ரேஜியோகிரைன் செல் (rhegiocrine cell) என்றும், மல்லாரி (Mallory) என்பவரால் குருதிக்குழாய் உள்ளுறை வெள்ளைச் செல் (endothelial leucocyte) என்றும், கார்ஸ்னர் (Karsner) என்பவரால் குருதிக்குழாய் உள்ளுறைச்செல் (endotheliocyte) என்றும், ஆஸ்கூப் (Aschoff) என்பவரால் வெளியுறைச்செல் (perithelial cell) என்றும் பெயரிட்டழைக்கப்படுகின்றது. ஆனால் மேலே கூறப்பட்ட பெயர்களில் பெருஞ்செல், உயிர்த்தசைமச்செல் என்ற பெயர்கள் தான் பொதுவாக வழக்கத்தில் கையாளப்படுகின்றன.

கொழுப்புச் செல்கள் (Fat Cells) : கொழுப்புச் செல்கள் அடர்த்தியற்ற இணைத்திசுவில் ஒற்றையாகவும், குருதிக்குழாய்களில் கூட்டமாகவும் அமைக்கப்பட்டுள்ளன. குறைந்தளவு உயிர்ப் பொருளைக்கொண்ட இக் கொழுப்புச் செல்கள் வட்ட வடிவா

யுள்ளன. உயிர்ப்பொருளிலுள்ள பெரிய குமிழியில் (vacuole) கொழுப்பு சேகரித்து வைக்கப்பட்டுள்ளது. தட்டை வடிவுடைய உட்கரு, உயிர்ப்பொருளின் பருத்த பகுதியில் அமைக்கப்பட்டுள்ளது. கொழுப்புச் செல்கள் அசைவற்றும், நோய் அணுக்களைத் தடுக்கும் திறனற்றும் இருக்கின்றன. இவ் வகையான செல்களில் உயிர்மப் பிளவு நடைபெறுவதில்லை. புதுப்புதுச் செல்கள் உயிர்மப் பிளவினால் கொழுப்புச் செல்களிலிருந்து தோற்றமுறாமல், இணைத் திசுவின் மூலாதாரச் செல் பொருள்களிலிருந்து தோன்றுகின்றன. கொழுப்புச் செல்களின் எண்ணிக்கை, உணவு உட்கொள்ளும் அளவைப் பொறுத்து அமைகின்றது. நன்கு உணவு உட்கொள்ளப் பட்ட திசுக்களில் அதிகளவு கொழுப்புச் செல்களும், மற்ற வற்றில் குறைந்தளவு செல்களும் தோன்றுகின்றன. மெலிந்த உயிரி களில் கொழுப்புச் செல்கள் இல்லாமலுமிருக்கின்றன.

மாஸ்ட் செல்கள் (Mast Cells) : மாஸ்ட் செல்கள் பொதுவாக அடர்த்தியற்ற இணைத்திசுவில் அதிகளவு அமைந்துள்ளன; அதிலும் முக்கியமாகச் சிறு குருதி நாளங்களின் ஓரங்களிலுள்ள இணைத் திசுவில் அமைந்துள்ளன. மாஸ்ட் செல்களை, அதன் உயிர்ப்பொருளி லுள்ள பெரிய (1·5 μ) குறுமணிகளின் மூலம் இனங்கண்டு கொள்ள முடிகிறது. உட்கருவை மூடுமளவிற்குக் குறுமணிகள் பெரி யனவாகவும், அடர்த்தியாகவும் அமைக்கப்பட்டுள்ளன. செல்கள் வட்ட வடிவமாக அல்லது முட்டை வடிவமாயிருக்கின்றன. இச் செல்கள் அசையும் தன்மையுடையன. ஆனால், மற்ற அசையும் செல்களோடு ஒப்பிடும்பொழுது இது மிக மிக மெதுவாக அசைந்து ஓரிடத்திலிருந்து மற்ற இடங்களுக்கு நகர்கின்றது. செல் சவ்வு (cell membrane) மிகவும் மெல்லியதாகவும், கிழியும் தன்மையாகவு மிருக்கின்றது. பாம்பு விடத்தை உட்செலுத்தப்படும்பொழுதோ அல்லது வேற்றுடலிகள் உட்புகும்பொழுதோ செல்கள் கிழிந்து உயிர்ப்பொருளிலிருக்கும் குறுமணிகள் வெளிப் பரவுகின்றன.

மாஸ்ட் செல்களிலுள்ள குறுமணிகள் அதிக வெப்பம் தாங்க வல்லதும் நீரில் கரையக் கூடியதும், நடுநிலைச் சிவப்பினால் (neutral red) சாயப்படுத்தப்படும்பொழுது மஞ்சளாக மாறும் தன்மை யைக் கொண்டதுமாகும். குறுமணிகளைத் தயோனின் (thionin) அல்லது டொலூடின் நீலத்தினாலும் (toluidine blue) சாயப் படுத்தலாம்.

மாஸ்ட் செல்களின் வேலைகள் குறித்து இதுகாறும் ஒன்றும் தெரியாத நிலையிலிருந்து வந்தது. ஆனால், இப்பொழுது அதன் வேலை களைக் குறித்துப் பல சான்றுகள் கிடைத்துள்ளன. மாஸ்ட் செல்கள்

கெபாரின் (heparin) என்ற பொருளை உற்பத்தி செய்கின்றது. இக் கெபாரின் குருதி உறைதலைத் (blood clot) தடுக்கும் தன்மையுடையது. மாஸ்ட் செல்களிலிருந்து தோன்றும் கெபாரின் குருதி உறைவைத் தடுக்கும் தன்மையுடையது என்ருலும், இணைத்திசுவில் அதன் வேலை, என்ன என்பது இன்னும் தெளிவுபடுத்தப்படாமலிருக்கிறது. மாஸ்ட் செல்களிலிருந்து கிஸ்டமைனும் (histomine), குருதிக்குழாய் சுருக்கியான (vasoconstrictor) சீரோடோனினும் (serotonin) உற்பத்தியாகின்றன. உடலில் உணர்வு (allergy) தோன்றும்பொழுது மாஸ்ட் செல்களிலிருந்து கிஸ்டமைன் உற்பத்தியாகி, சுற்றியுள்ள திசுக்களில் ஓர் உறுத்தலைத் (irritation) தோற்றுவிக்கின்றது.

மாஸ்ட் செல்களின் அளவு உயிர்மப் பிளவியக்கத்தில் அதிகரிக்கப்படுகிறது. இணைத்திசுவின் ஒரு பகுதியிலுள்ள எல்லா மாஸ்ட் செல்களும் அழிவுறும்பொழுது, அப் பகுதியிலுள்ள குறுமணிகளற்ற (nongranular) பொருள்கள் வேறுபாடடைந்து மாஸ்ட் செல்களைத் தோற்றுவிக்கின்றன. மாஸ்ட் செல்களின் தோற்றம் (origin) இன்னும் ஒரு சர்ச்சைக்குரிய பொருளாகவே இருக்கிறது. மாஸ்ட் செல்கள், நிணநீரணுக்களிலிருந்தும் (lymphocytes), நாரியற்செல்களிலிருந்தும் (fibroblasts), குருதி நாளங்களிலுள்ள நடுவடுக்குப் பொருள் செல்களிலிருந்தும் தோற்றமுறுவதாகக் கருதப்படுகிறது.

நிண நீரணுக்கள் (Lymphocytes) : இணைத்திசுவிலுள்ள நிலையற்ற அலைந்து திரியும் செல்களில் மிகவும் சிறியவை நிணநீரணுக்களாகும். பெரும்பாலான நிணநீரணுக்கள் 7 முதல் 8 μ குறுக்கு விட்டமுடையவை. இவ் வுயிரணுக்களிலுள்ள உட்கரு வட்டமாகவும், நிறப்பொருள் நிறைந்தும் காணப்படுகிறது. உயிர்ப்பொருளில் ரிப்போசோம்களும் (ribosomes), உள்ளுயிர்ப்பொருள் வலைப்பின்னலும் (endoplasmic reticulum), மைட்டோக்காண்டிரியாவும் (mitochondria) அடங்கியுள்ளன. நிணநீரணுக்கள் தமது பொய்க்கால்களின் (pseudopodia) உதவியினுல் ஓரிடத்திலிருந்து மற்ருேர் இடத்திற்கு நகரும் தன்மை வாய்ந்தன.

இணைத்திசுவில் நிணநீரணுக்கள் குறைந்த எண்ணிக்கையிலேயே உள்ளன; ஆனுல் குடல், சுவாசக்குழாய்களின் சளிச்சவ்வின் அடியில் அதிகளவில் காணப்படுகின்றது; நிணநீரணுக்கள் உட்புகுந்த வேற்றுப் புரத்தைச் சுற்றிலும், வீக்கங்கள் (inflammtion) தோன்றுமிடங்களிலும் அதிக எண்ணிக்கையில் தோன்றுகின்றன. நிணநீரணுக்கள் குருதியோட்டத்தில் சிறிது நேரம்

இருந்துவிட்டுப் பின் இரைப்பை, ஜெஜுனம் (jejunum), இலியம் (ileum), கோலன் (colon) போன்ற இடங்களிலுள்ள அடிக் கோழைச் சவ்வினுள் (submucosa) இடம் பெயர்ந்து பின் மேல் தோலிழைமம் வழியாகக் குடற்குழிக்குச் சென்று, பின் உடலைவிட்டு வெளிக் கிளம்புகின்றன. இவ் வணுக்கள் உயிர்மப் பிளவியக்கத்தின் மூலமாகத் தமது எண்ணிக்கையை அதிகரித்துக்கொள்கின்றன. நிண நீரணுக்களின் வாழ்வுக் காலம் சில நாள்களே என்று பொதுவாகக் கருதப்பட்டாலும், அவை சில இடங்களில் பல நாள்கள் வாழ்கின் றன. அவ்வாறு பல காலம் வாழும் செல்கள், வேற்றுச்செல் களாக வேறுபாடடைவதில்லை. நிணநீர் அணுக்களைப் பற்றி நாம் சிறிது அறிய முடிந்தாலும், அவற்றின் குணங்கள், செயல்கள், வளர்ச்சி ஆகியவை இன்னும் ஒரு சர்ச்சைக்குரிய பொருளாகவே இருந்து வருகிறது.

ஊன்மச் செல்கள் (Plasma Cells): வெளித்தோற்றத்தில் ஊன்மச் செல்கள், நிணநீரணுக்களைப் போன்று காட்சி அளிக் கின்றன. ஊன்மச் செல்களிலுள்ள உயிர்ப்பொருளின் அளவு உட்கருவின் இருப்பிடம், நிறப்பொருள்களின் அளவு, நிணநீரணுக் களைப் போன்றுள்ளது. ஊன்மச் செல்கள் அம்பா போன்ற அசைவைத் (amoeb'id movement) தோற்றுவித்து நகர்வுறு கின்றன. உயிர்ப்பொருளில் உள்ளுயிர்ப்பொருள் வலைப்பின்னல் (endoplasmic reticulum) அமைக்கப்பட்டுள்ளது. இவ் வலைப் பின்னலின் சவ்வுகளில் ரிப்போசோம்கள் (ribosomes) அமைக்கப் பட்டுள்ளன. உள்ளுயிர்ப்பொருள் வலைப்பின்னலினுள் குறுமணி யற்றப் பொருள்கள் அடங்கியுள்ளன. இம் மாதிரியான ஊன்மச் செல்களின் குணங்கள் நமக்குப் புரதத்தைச் சேகரிக்கும் (protein synthesis) செல்களை நினைவுபடுத்துகின்றன. ஊன்மச் செல்கள், உயிரியின் உடலில் எதிர்ப்பு உடலிப் (antibody) புரதங்களைத் தோற்றுவிக்க உதவுகின்றன. இதை டீ பெட்ரிஸ் (De Petris) என்ற விஞ்ஞானி தெளிவுறக் காட்டியுள்ளார்.

சாதாரண நிலையிலுள்ள இணைத்திசுவில் ஊன்மச் செல்கள் காணப்படுவதில்லை. ஆனால், உடலின் ஏதாவதோர் இடத்தில் காயத்தினால் வீக்கங்கள் ஏற்படும்பொழுது அங்கு ஊன்மச் செல்கள் அதிக எண்ணிக்கையில் தோன்றுகின்றன. ஊன்மச் செல்கள் நிணநீரணுக்களுக்கருகிலேயே எப்பொழுதும் அமைந்துள்ளன. எச் செல்கள் நிணநீரணுக்களாக வேறுபாடடைந்தனவோ, அச் செல்களே ஊன்மச் செல்களாகவும் வேறுபாடடைந்தன என்றும், நிணநீரணுக்களே ஊன்மச் செல்களாக வேறுபாடடைந்தன என்றும் கருதப்படுகிறது.

ஈசனோபில்கள் (Eosinophils) : உட்கருவைத் தவிர, மற்றக் குணுதிசயங்களில் மனித இணைத்திசுவிலுள்ள ஈசனோபில்கள் குருதியிலுள்ள ஈசனோபில் வெள்ளையணுக்களை (Eosinophilic bucocyte) ஒத்திருக்கின்றன. உட்கரு இருமடல்களைக் (lobes) கொண்டதாக உள்ளது. உட்கருவின் இரு மடல்களும் ஒரு பாலம் போன்ற அமைப்பால் இணைக்கப்பட்டுள்ளன. எலியின் ஈசனோபில்லில் உள்ள உட்கரு வளையம் போன்ற வடிவுடையதாயுள்ளது. ஈசனோபில் உயிர்ப்பொருளில் பல வட்டக் குறுமணிகள் அடங்கியுள்ளன. இக் குறுமணிகளைச் சூடான் கருமையினுல் (sudan black) சாயப்படுத்தலாம். வட்ட வடிவக் குறுமணிகளை மின்னியக்க நுண்ணோக்கியின் மூலம் பார்க்கும்பொழுது, ஒவ்வொரு குறுமணியின் நடுவிலும் ஒரு தடித்த பாளம் (band) இருப்பதைக் காண முடிகிறது. குறுமணிகளில் நீராற்சிதைவுறும் செரிமானப்பொருள் (hydrolytic enzymes) அடங்கியுள்ளது. ஈசனோபில்களினுல் உட்கொள்ளப்பட்ட நோயணுக்கள் ஒரு பையில் சேர்த்து வைக்கப்படுகின்றன. பைகளிலுள்ள இந் நோயணுக்களை நீராற்சிதைவுறும் செரிமானப் பொருள் அழிக்கின்றது.

ஈசனோபில்கள் குருதியில் தோன்றிப் பின் அங்கிருந்து இணைத்திசுவிற்கு இடம் பெயர்கின்றன. இச் செல்கள் குருதியில் மட்டும் தோற்றமுருமல் குருதிக்கு வெளியேயும் தோன்றுகின்றன. ஈசனோபில்களின் எண்ணிக்கை இனத்திற்கு இனம் வேறுபடுகின்றன. எலியின் அடித்தோல் திசுவில் குருதியிலுள்ளதைப் போன்று 25 மடங்கு அதிகமான ஈசனோபில்களும், மனிதனின் அடித்தோல் திசுவில் குறைந்தளவு செல்களும் காணப்படுகின்றன; ஆனுல், பால் சுரப்பி இணைத்திசு, சுவாச, இரைப்பைக் குடற்குழாய்களின் மேல்தோலிழைமத்தில் அதிகளவும் காணப்படுகின்றன. நோய் வாய்ப்பட்டிருக்கும் பொழுதும், ஊறுணர்வின்போதும் (allergy) ஈசனோபில்கள் குருதியிலும், திசுக்களிலும் அதிகளவில் காட்சியளிக்கின்றன.

இணைத்திசு நார்கள் (Connective Tissue Fibres) : இணைத்திசுவில் மூன்று விதமான நார்கள் அடங்கியுள்ளன. அவை முறையே வெள்ளை அல்லது கோலஜென் நார்கள் (collagenous fibres), இலாஸ்டிக் அல்லது நெகிழும் நார்கள் (elastic fibres) என்றழைக்கப்படுகின்றன. இம் மூன்று வகையான நார்களும் அடர்த்தியற்ற இணைத்திசுவில் (loose connective tissue) காணப்படுகின்றன. அடர்த்தியற்ற இணைத்திசுவிலுள்ள நார்களைப் பற்றிப் படித்தாலே மற்ற எல்லா முதிர் இணைத்திசுவிலுள்ள (adult connective tissue) நார்களையும் புரிந்துகொள்ள முடியும்.

கோலஜென் நார்கள் (Collagenous Fibres): கோலஜென் நார்கள் பொதுவாகக் கட்டுகளாக அமைக்கப்பட்டுள்ளன. இந் நார்களின் நீளமும், அகலமும் வெவ்வேறு வகையான இணைத்திசுக்களில் வெவ்வேறாக உள்ளன. நார்கள் நேராயுள்ளன அல்லது அலை அலையாக வளைந்து காணப்படுகின்றன. கோலஜென் நார்கள் மிக மிருதுவாகவும், வளையக்கூடியவையாகவும் உள்ளன. நார்களின் அகலம் 10-லிருந்து 100 μ வரை வேறுபடக் கூடியதாயுள்ளது. அதேபோல் நாரின் குறுக்கு விட்டமும் 1-லிருந்து 12 μ வரை வேறுபடக் கூடியதாயுள்ளது. ஒவ்வொரு நாரும் பல நாரியற்நுண்ணிழைகளால் (fibrils or fibrillae) தோற்றுவிக்கப்பட்டுள்ளது. ஒவ்வொரு நாரியற்நுண்ணிழையும் 0.3 μ-விலிருந்து 0.5 μ குறுக்களவுள்ளது. மின்னியக்க நுண்ணோக்கியின் உதவியால் ஒவ்வொரு நாரியற்நுண்ணிழையும், பல சிறு நுண்ணிழைகளால் தோற்றுவிக்கப்பட்டுள்ளது என்று கண்டுபிடிக்கப்பட்டுள்ளது. பல நாரியற் நுண்ணிழைகள் (fibril) ஒன்றிணைந்து ஒரு நாரைத் (fibre) தோற்றுவிக்கின்றன. நாரியற்நுண்ணிழைகளிலிருந்து கிளைகள் தோன்றுவதில்லை. ஆனால் நார்களும், நார்க்கட்டுகளும் கிளைகளைத் தோற்றுவிக்கின்றன. இக் கிளைகள் ஒன்றிணைந்து ஒருவலைப் பின்னலைத் தோற்றுவிக்கின்றன.

கோலஜென் நார்கள், கோலஜென் (collagen) என்ற ஒரு பொருளால் ஆக்கப்பட்டுள்ளதால், இந் நார்களுக்கு அப் பெயர் வந்தது. கோலஜென் என்ற பொருளை அமிலச் சாயத்தால் (acid dye) இலகுவில் சாயப்படுத்த முடியும். இப் பொருள் கொதிப்படையும்பொழுது ஜெலடின் (gelatin) என்ற பொருளைத் தருகின்றது. கோலஜென் நார்கள் நீர்த்த (dilute) அமிலத்தில் மூழ்கும் பொழுது வீக்கமடைகின்றன; சிறிது கோலஜெனும் கரைகின்றது. நாரியற்நுண்ணிழைகளுக்கிடையேயுள்ள சாந்து, காரப் பொருளில் (alkali) கரைகின்றது. அது மட்டுமல்லாமல், காரப் பொருளின் தன்மையால் நார்கள், பல நாரியற்நுண்ணிழைகளாகப் பிரிகின்றன. செறிந்த (concentrated) அமில, காரப் பொருள்களில் நார்கள் சிதைவுறுகின்றன.

நாரியற்நுண்ணிழைகளின் குறுக்களவு நுண்ணிழைக்கு நுண்ணிழை மாறுபடுகிறது. மனிதக் கோரியத்திலுள்ள (corium) நுண்ணிழை 1000 அதாவது 0·1 μ அளவுள்ளதாயிருக்கின்றது. ஒவ்வொரு நாரியற்நுண்ணிழையும் இன்னும் பல சிறு நுண்ணிழைகளால் தோற்றுவிக்கப்படுகிறது. இச் சிறு நுண்ணிழைகளை வெவ்வேறு பெயரிட்டழைக்கின்றனர். இந் நுண்ணிழைகளைச் சிலர் சிறு நுண்ணிழை (microfibril) என்றும், சிலர் நாரிழைத் திரள்

(filament) என்றும், சிலர் மூல முதல் நுண்ணிழை (protofibril) என்றும் அழைக்கின்றனர். நாரியற்நுண்ணிழைகளுக்குப் பல பெயர்கள் இருப்பினும், ஆராய்ச்சியாளர்கள் மூல முதல் நுண்ணிழை என்ற பெயரையே கையாள்கிறார்கள்.

மின்னியக்க நுண்ணுருப்பெருக்காடியின் (electron microscope) உதவியால், ஒவ்வொரு நாரியற்நுண்ணிழையிலுள்ள கோலஜெனிலும் 640Å இடைவெளியில் பல குறுக்குப் பட்டைகள் இருப்பதாகக் கண்டுபிடிக்கப்பட்டுள்ளன. இப் பட்டைகள் பாலிபெப்டைட் (polypeptide) சங்கிலிகளினால் அமைக்கப்பட்டுள்ளன. ஒவ்வொரு கோலஜென் அணுவும் (molecule) 2600–3000 Å நீளமும், 15Å அகலமும் உள்ளதாகும். இவ் வணுக்களை டிராபோ கோலஜென் (tropocollagen) என்றழைக்கிறோம்.

ரெடிகுலார் அல்லது வலைப்பின்னல் நார்கள் (Reticular fibres): அளவிலே சிறியனவாயுள்ள, ஆனால் பல பக்கக் கிளைகளையுடைய நார்கள் வலைப்பின்னல் நார்களாகும். இந் நார்களின் பக்கக் கிளைகள் ஒன்றிணைந்து ஒரு வலைப்பின்னலைத் தோற்றுவிக்கின்றன. இந் நார்களின் குறுக்குவிட்டம் மிகக் குறைவாயுள்ளது. ரெடிகுலார் நார்கள் வெள்ளியுடன் (silver) இரசாயன மாறுதலடையும் பொழுது கருமையாகின்றன. ரெடிகுலார் நார்கள், ரெடிகுலின் (reticulin) என்ற பொருளால் ஆக்கப்பட்டுள்ளதால், இந் நார்களுக்கு இப் பெயர் வந்தது. ரெடிகுலார் நார்கள், கோலஜென் நார்களுடன் தொடர்பு கொண்டுள்ளதால், ரெடிகுலின் (reticulin) என்ற பொருளைத் தூய்மையாகப் பிரித்தெடுக்க முடிவதில்லை. பல இரசாயனக் குணங்களில் ரெடிகுலார் நார்கள், கோலஜென் நார்களை ஒத்திருக்கின்றன. வலைப்பின்னல் நார்கள், பீரியாடிக் அமில-ஸ்கிப்புடன் (periodic acid-schiff (PAS) அதிகளவு இயல் வேறுபாடும், கோலஜென் நார்கள் குறைந்தளவு இயல் வேறுபாடும் காட்டுகின்றன. மேலே குறிப்பிட்ட வேறுபாடு மட்டுமல்லாமல் வலைப்பின்னல் நார்கள், கோலஜென் நார்களைவிடக் குறைந்த தறுக்களவுள்ளதாய் உள்ளன. அது மட்டுமல்லாமல் கோலஜென் நார்கள் வலைப்பின்னல் நார்களைத் தோற்றுவிப்பதாகவும் உள்ளன.

அடர்த்தியற்ற இணைத்திசுவில் வலைப்பின்னல் நார்கள் பரவலாக அமைந்துள்ளன. ஆனால் தசைநார்கள், மேல் தோலிழைம உறுப்புகள், குருதிக்குழாய்கள், நரம்புகள், சுரப்பிகள் ஆகியவற்றில் இந் நார்கள் அதிகமாகக் காணப்படுகின்றன. நிணநீர் உறுப்புகள் (lymphoid organs), சிவப்பு எலும்பு மச்சை

(red bone marrow) ஆகியவற்றில் வலைப்பின்னல் நார்கள் சில வலைப்பின்னல் உயிரணுக்களுடன் (reticular cells) தொடர்பு கொண்டுள்ளன. இவை ஒன்றிணைந்து வலைப்பின்னல் திசுவைத் (reticular tissue) தோற்றுவிக்கின்றன.

நெகிழும் நார்கள் (Elastic Fibres):நெகிழும் நார்கள் அதிக கதிர் சிதைவுறும் (refractile) தன்மையுள்ளனவாகவும், ஒல்லியாகவும் உள்ளன. இந் நார்கள் 0·2–1·0 μ குறுக்கு விட்டமுள்ளதாயுள்ளன. ஆனால், சில தசைநாரில் அவை 10–12 μ குறுக்களவுள்ளதாயுள்ளன. இந் நார்களிலிருந்து பல கிளைகள் தோன்றுகின்றன. இக் கிளைகள் ஒன்றிணைந்து வலைப்பின்னலைத் தோற்றுவிக்கின்றன. சிறிய நார்கள் வட்ட வடிவக் குறுக்குத் தோற்றமுடையனவாகவும்,பெரிய நார்கள் தட்டை அல்லது பல்கோண (polygonal) குறுக்குத் தோற்றமுடையனவாகவும் உள்ளன. நெகிழும் நார்கள் உடைபடும்பொழுது வயர்களைப் போன்று சுருளும் தன்மையுடையனவாயுள்ளன. நெகிழும் தன்மையுள்ள இந் நார்கள் பொதுவாக மஞ்சள் நிறமுடையனவாயுள்ளன.

நெகிழும் நார்களில் இலாஸ்டின் (elastin) என்ற பொருள் இருப்பதால், இந் நார்களுக்கு இலாஸ்டிக் நார்கள் (elastic (fibres) என்று பெயர் வந்தது. இவ் விலாஸ்டின் வெந்நீராலும், குளிர் நீராலும், அமிலங்களாலும், காரங்களாலும், இரைப்பைச் சுரப்புகளாலும் பாதிக்கப்படுவதில்லை; ஆனால், பேன்கிரியாடினால் செரிக்கப்படுகிறது. திசுக்களை நீர்த்த (dilute) அமிலக் கலவைகளில் அமிழ்த்தும்பொழுது நெகிழும் நார்கள் நன்கு காட்சியளிக்கின்றன. அப்பொழுது நெகிழும் நார்கள், கதிர்ச் சிதர்வுறும் நாண்களாகக் காட்சியளிக்கின்றன. நெகிழும் நார்கள் பொதுவாகச் சாயத்தை ஏற்பதில்லை. ஆனால், சில சிறப்புச் சாயங்களான ஆர்சின் (orcein), ரிசோர்சின் பூச்சினை (resorchin fuchsin) நன்கு ஏற்கின்றன.

நெகிழும் நார்கள் ஒரே இயல்பினவாகவும் (homogeneous), நாரியற்றுண்ணிழைகளற்றும் (fibrils) காட்சியளிக்கின்றன. ஆனால், சில பெரிய நார்கள் பல சிறிய நுண்ணிழைகளினால் அமைக்கப்பட்டுள்ளன என்றும், அச் சிறு நுண்ணிழைகள் ஒன்றையொன்று சுற்றிச் சுருளாக அமைந்துள்ளன என்றும் கண்டுபிடிக்கப் பட்டுள்ளன. இலாஸ்டின் (elastin) என்ற பொருளும் ஒரே இயல்பினதாகவும், உருவமற்றும் காணப்படுகிறது.

நார்களின் தோற்றம் (Origin of Fibres): இணைத்திசு நார்களின் தோற்றத்தைப் பற்றிப் பல விரிவான ஆராய்ச்சிகள் நடத்தப்

பட்டுள்ளன. ஒரு கூற்றுப்படி நார்கள், நாரியற்செல்களுக்குள் தோன்றிப் பின் ஆதாரப் பொருளிற்குள் (ground substance) நுழைவதாகக் கருதப்படுகிறது. மற்றொரு கூற்றுப்படி நார்கள் நாரியற்செல்களுக்கு வெளியே ஆனால் அதற்கருகில் தோற்ற முறுவதாகக் கருதப்படுகிறது. சான்றுகள் இரண்டாவது கருத்தையே வலியுறுத்துகின்றன. மேக்சிமோ (Maximow) என்பவர், நார்கள் முதலில் செல்களுக்கு வெளியே ஒரு வலைப் பின்னலைப் போன்று தோற்றமுறுவதாகவும், பின் இவை பெரிதாகிக் கோலஜென் நார்களாக மாறுவதாகவும் ஆராய்ந்து வெளியிட்டுள்ளார். ஸ்டெர்ன்ஸ் (Stearns) என்பவர் நாரியற்நுண்ணிழைகள் (fibrils) தோற்றமுறுவதை முயல்களின் காதுகளில் ஆராய்ந்துள்ளார். நாரியற்செல்களிலிருந்து சில பொருள்கள் வெளியேற்றப்படுவதாகவும், அப் பொருள்களைச் சுற்றி நாரியற் நுண்ணிழைகள் தோன்றுவதாகவும் கருதப்படுகிறது.

மின்னியக்க நுண் உருப்பெருக்காடி (electron microscope) படிப்பினைகள் மூலமாக நாரியற்நுண்ணிழைகள், நாரியற்செல் களின் வெளிப்பரப்புகளிலிருந்து தோன்றுவதாக அறிய முடிகிறது. முதன்முதலில் தோன்றும் நுண்ணிழைகள் மிக மெல்லியன வாயுள்ளன. அவற்றின் குறுக்கு விட்டம் 50-லிருந்து 500 Å வரை எனக் கணக்கெடுக்கப்பட்டுள்ளது. முதன்முதலில் நாரியற்செல் களின் வெளிப்பரப்பில் பல அடர்த்தியான கோடுகள் தோன்றுகின் றன. கோடுகள் தோன்றுவது நுண்ணிழைகள் தோன்றுவதற்கறி குறியாகும். கோலஜென் படிவதால்தான் இவ்வாறு கோடுகள் தோன்றுகின்றன. பின்பு இவையே நுண்ணிழைகளாகி வெளிக் கிளம்பி, பல நுண்ணிழைகள் ஒன்றிணைந்து இணைத்திசு கோலஜென் நார்களைத் தோற்றுவிக்கின்றன. இலாஸ்டிக் அல்லது நெகிழும் நார்கள், கோலஜென் நார்களைப் போன்று தோற்றமுற்றாலும், சற்றுக் காலம் தாழ்த்தியே தோன்றுகின்றன.

ஆதாரப் பொருள் (Ground Substance) : நார்களற்ற, மணி உருவற்ற பொருள்தான் ஆதாரப் பொருளாகும். இப் பொருள் திரவ ரூபத்திலிருந்து கூழ் போன்று (jelly) மாறும் தன்மை யுடையது. இணைத்திசு இடையீட்டுப் பொருள் (matrix) இரண் டினுள் ஒன்றுதான் இவ் வடித்தளப் பொருளாகும். மற்றது குருதிப் பிளாசத்திலிருந்து உற்பத்தியாகும் திசு நீராகும் (tissue fluid). அடித்தளப்பொருளும், திசு நீரும் நுண்ணிழைகளையும் செல்களையும் சுற்றி அமைந்துள்ளன.

ஆதாரப் பொருளின் ஒளி விலகல் எண் (refractive index) தண்ணீர், சம உப்பியல்புடைய கலவை ஆகியவற்றைப் போன்று

இருப்பதால், அடித்தளப் பொருள் மேலே குறிப்பிட்ட இரு கலவைகளிலும் பரப்பப்பட்டிருந்தால் புலப்படுவதில்லை. ஆனால், மாறுபட்ட ஒளி விலகல் எண்ணுள்ள கலவைகளில் ஆதாரப் பொருள் நன்கு காட்சியளிக்கின்றன. ஆதாரப் பொருள், சாதாரண சாயங்களைச் சிறிதளவு அல்லது முழுதும் ஏற்பதில்லை.

ஆதாரப் பொருளில் மியூகோ பாலிசேக்ரைட் (muco poly-saccharide) அடங்கியுள்ளது. எஸ்ட்டர் ஆகும் தன்மையைப் பொறுத்து, மியூகோ பாலிசேக்ரைட் சல்பேட்டட் (sulphated), நான்சல்பேட்டட் (non-sulphated) என்று இரு பிரிவுகளாகப் பிரிக்கப்படுகின்றது. நான்சல்பேட்டட் பிரிவில் கையலுரோனிக் அமிலமும் (hyaluronic acid), காண்ட்ராய்டினும் (chondroitin) அடங்கியுள்ளன. சல்பேட்டட் பிரிவில் காண்ட்ராய்டின் சல்பேட் அ,ஆ,இ-யும் (chondroitin sulphate A,B & C) கெரடோகயலினும் (keratohyalin) அடங்கியுள்ளன. சல்பேட்டட் மியூகோ பாலிசேக்ரைட் (sulaphted mucopolysaccharide) பசை (gel) போன்றும் அதிகமாயிருக்கும்பொழுது திசுவிற்கு ஓர் ஆதரவையும் தரக்கூடியதாகவும் இருக்கின்றது. கையலுரோனிக் அமிலம் பாகு போன்ற ஒரு மியூகோ பாலிசேக்ரைட்டாகும். கையலுரோனிக் அமிலம், வார்டன் சவ்வு('Wharton's jelley), மூட்டுத் திரவம் (synovial fluid), தோல், மற்றும் உடலின் பல்வேறு உறுப்புகள், இணைத்திசு, கண் போன்ற இடங்களில் அமைந்துள்ளது. இவ் வமிலத்தின் தன்மைக்கேற்ப, ஆதாரப் பொருளின் பாகுநிலையும் (viscosity), உட்புகுதிறனும் (permeability) மாறுபடுகின்றன. ஊறு விளைவிக்கும் பொருள்களை உடலில் பரவாமல் இவ் வமிலம் தடுக்கின்றது; அது மட்டுமல்லாமல் பொருள்களைக் குருதி, திசுச்செல்களுக்கிடையே மாற்றப் பெரிதும் உதவுகின்றது. கையலுரோனிடேஸ் (hyaluro-nidase) என்ற செரிவுப் பொருள் (enzyme) கையலுரோனிக் அமிலத்தை நீராற்பிதைவுறச் செய்து (hydrlysis), அதன் பாகுநிலையைக் குறைக்கின்றது. இச் செய்கையால் திசுவின் உட்புகுதிறன் அதிகரிக்கின்றது. உதாரணமாக, வெறும் இந்தியா மையைவிட (india ink) கையலுரோனிடேஸ் கலந்த இந்தியா மை இலகுவில் பரவுகின்றது. கையலுரோனிடேஸ் பாம்புவிடத்திலும், விந்தணுவகத்திலும் (testis), பாக்டீரியாக்களிலும் அடங்கியுள்ளது.

காண்ட்ராய்டின் சல்பேட் (chondroitin sulphate) குருத்தெலும்பு (cartilage), எலும்பு (bone), விழி வெண்படலம் (cornea), பெருநாடி (aorta), இதயக் கதவுகள் (heart valves), அம்பிலிக்கல் நாண் (umbilical cord), தோல், உடலுறுப்புகளிலுள்ள இணைத்திசு ஆகியவற்றில் அடங்கியுள்ளது.

அடர்த்தியற்ற இணைத்திசுவின் வேலைகள்: அடர்த்தியற்ற இணைத் திசு, பல்லுறுப்புகளை ஒன்றிணைக்கவும், அவற்றை அவ்வவ்விடங் களில் நிலைபெறச் செய்யவும் உதவுகின்றது நரம்புகளும், குருதிக் குழாய்களும் செல்ல ஒரு படுகையாக இவ் விணைத்திசு அமைகிறது. செரிக்கப்பட்ட உணவுப்பொருள், உயிரணுக்களுக்குச் செல்லும் பொழுதும், வளர்சிதைமாற்ற (metabolism) விளைபொருள்கள் (products) குருதி, நிணநீர் நுண்குழாய்களுக்குச் செல்லும் பொழுதும் அடர்த்தியற்ற இணைத்திசுவைக் கடந்துதான் செல் கின்றன. உயிரணு இடையீட்டுத் திரவம் (inter cellular fluid) இணைத்திசுவின் மூலமாகத்தான் அங்குமிங்கும் பாய்கின்றது. அடர்த்தியற்ற இணைத்திசு நோயணுக்களைப் பரவவிடாமலும், புண் ஆற்றுவதிலும் பங்கேற்கின்றது. அடர்த்தியற்ற இணைத் திசுவிலுள்ள ஆதாரப் பொருள் விடப் பொருள்களைப் பரவாமல் தடுக்கின்றது. புண் ஆற்றப்படும்பொழுது நாரியற்செல்களின் எண்ணிக்கை அதிகரிக்கின்றது. இதனால் அதிகமானளவு நார்கள் உற்பத்தி செய்யப்பட்டு, பழுது பார்ப்பதில் பங்கேற்கின்றன.

இதுகாறும் அடர்த்தியற்ற இணைத்திசுவின் பல்வேறு குணாதி சயங்களைப் பற்றிப் பார்த்தோம். இனி முதிர் இணைத்திசுவின் (adult connective tissue) மற்ற வகைகளைப் பற்றிப் படிப்போம்.

அடர்த்தியான கோலஜென் இணைத்திசு (Dense Collagenous Connective Tissue): இவ் வகையான இணைத்திசுவில் கோலஜென் நார்கள் அதிகளவில் அமைந்துள்ளன. இந் நார்கள் பொதுவாக ஒன்றிணைந்து பல நார்க்கட்டுகளைத் தோற்றுவிக்கின்றன. ஆனால், அடித்தோல் (dermis), எலும்பு மேற்சவ்வு (periosteum), பல்வேறு உறுப்புகளிலுள்ள சவ்வு ஆகிய இடங்களிலுள்ள இக் கோலஜென் நார்கள் ஒன்றோடொன்று பின்னிப் பிணைந்து ஒரு வலைப் பின்னலையும், விறைப்புக்குட்படுத்தப்படும் இடங்களிலுள்ள நார்கள் நேரிணையாகவும், எலும்பையும், தசையையும் இணைக்குமிடத்தி லுள்ள கோலஜென் நார்கள் அகலமான பரப்புக்களையும் தோற்று விக்கின்றன. தசைநாண்களில் (tendon) நார்க்கட்டுகள் ஒன் றிணைந்து பல பெரிய கட்டுகளைத் தோற்றுவிக்கின்றன. அவ் வகையான கட்டுகளில் குறைந்தளவு ஆதாரப் பொருளும் (ground substance), செல்களும் அமைந்துள்ளன. செல்கள், ஒரு வகை யான நாரியற்செல்களாயிருந்தாலும் (fibroblasts), அவற்றின் அமைப்பு நாரியற்செல்களைப் போன்றில்லாமல் மாறுபட்டுக் காணப்படுகின்றன. இவ் வகையான செல்களுக்குத் தசைநாண் செல்கள் (tendon cells) என்று பெயர். தசைநாணின் நீள வெட்டுத் தோற்றத்தைப் பார்க்கும்பொழுது, உட்கருக்கள் வரிசை

வரிசையாகக் கோலஜென் நார்களுக்கிடையில் அமைக்கப்பட்டிருப்பதைக் காண முடிகிறது. ஆனால், உயிர்ப் பொருள் நன்கு காட்சியளிப்பதில்லை.

முதனிலைத் தசைநாண் கட்டுகளில் கோலஜென் நார்களும், தசைநாண் செல்களும் அதிகளவில் இருந்தாலும், சிறிதளவு நெகிழும் திசுவும் (elastic tissue) அமைந்துள்ளது. முதனிலைத் தசைநாண் கட்டுகள் பல இரண்டாம் நிலைக்கட்டுகளாக அடர்த்தியற்ற இணைத்திசுவினாலான தடுக்குகளால் பிரிக்கப்பட்டுள்ளன. தசைநாணைச் சுற்றியுள்ள உறைக்கு நாருறை (fibrous sheath) அல்லது வெஜைனு நாருறை (vagina fibrosa) என்று பெயர். சில சமயங்களில் இந் நாருறையில் திரவமடங்கிய குழிகள் காணப்படுகின்றன. இவ் வகையான உறைக்குச் சளியுறை (mucous sheath) அல்லது வெஜைனுச் சளியுறை (vagina mucosa) என்று பெயர். தசைநாணைச் சுற்றியுள்ள நாருறை பல நார்களாலும், நடுவடுக்குப் பொருளிலிருந்து தோற்றமுற்ற மேல்தோலிழைமச் செல்களாலும் அமைக்கப்பட்டுள்ளது. இவ் வுறைகளிலுள்ள திரவம் மூட்டுக் குழிகளிலுள்ள திரவத்திலுள்ளதைப் போன்று, தண்ணீர், புரதம், உப்பு, மியூகோ பாலிசேக்ரைட் (muco polysaccharide) ஆகியவற்றினால் ஆக்கப்பட்டுள்ளது. தசை நாணில் அசைவைத் தோற்றுவிக்க இந் நாருறை உதவுகிறது.

அடர்த்தியான நெகிழும் இணைத்திசு (Dense Elastic Connective Tissue) : புல் தின்னும் விலங்குகளிலுள்ள பிடர்த் தசைநாண் (leagmentum nuchae) அடர்த்தியான நெகிழும் இணைத்திசுவினாலானது. இவ் விணைத்திசு பல நெகிழும் நார்களால் (elastic fibers) ஆக்கப்பட்டுள்ளது. இந் நார்கள், சிற்றிடை வெளியுடை இணைத் திசுவினால் (areolar tissue) ஒன்றிணைக்கப்பட்டுப் பல கட்டுகளாக்கப்பட்டுள்ளன. சிற்றிடை வெளியுடை இணைத்திசுவிற் கருகில் பல நாரியற்செல்களும், நெகிழும் நார்களுக்கிடையில் தசைநாண் செல்களும் அமைந்துள்ளன. ஒவ்வொரு நெகிழும் நாரும் ஒரு மெல்லிய ஆர்கைரோபிலிக் வலையினுள் (argyrophilic reticulum) அடங்கியுள்ளது. அடர்த்தியான நெகிழும் இணைத்திசு பிடர்த் தசைநாணில் மட்டுமல்லாமல், முதுகுத்தண்டிலுள்ள (vertebral column) பிலேவாத் தசைநாணிலும் (ligamentum fiava), குரல்வளையிலுள்ள (larynx) கோனஸ் நெகிழ் தசைநாணிலும் (conus elasticus), பக்கக் கயோதைராய்ட்தசைநாணிலும் (ligamentum hyothyroideum laterale), கயோ எபிகுலோட்டிகம் தசைநாணிலும் (ligamentum hyoepiglotticum) அடங்கியுள்ளன.

வலைப்பின்னல் இணைத்திசு (Reticular Connective Tissue): இவ் விணைத்திசு பல வலைப்பின்னல் செல்களாலும் (reticular cells), நுண்ணிழை நார்ப்பின்னலாலும் தோற்றுவிக்கப்பட்டுள்ளது. நாரியற் நுண்ணிழைகளிலிருந்து பல கிளைகள் தோன்றுகின்றன. வெவ்வேறு நுண்ணிழைகளின் பக்கக்கிளைகள் ஒன்றிணைந்து ஒரு வலைப்பின்னலைத் தோற்றுவிக்கின்றன. ரெடிகுலார் ; அல்லது வலைப்பின்னல் செல்கள் (reticular cells) விண்மீன் (stellate) அமைப்புக்கொண்டதாயுள்ளன. ஒவ்வொரு செல்லிலிருந்தும் பல புறவளர்ச்சிகள் நீட்சியுற்று அருகிலமைந்துள்ள மற்ற செல்களின் புறவளர்ச்சிகளோடு தொடர்பு கொள்கின்றன. ரெடிகுலார் செல்கள் தோற்றத்தில் இளம் இணைத்திசு அல்லது நடுவடுக்குப் பொருள் செல்களை ஒத்திருக்கின்றன. ஒவ்வொரு செல்லிலும் ஒரு பெரிய உட்கருவும், குறுமணிகளும், உயிர்ப்பொருளும் அடங்கியுள்ளன.

ரெடிகுலார் செல்கள் பேருயிரணுக்களாகவும் (macrophages), நிணநீரணுக்களாகவும் (lymphocytes), நசையணுக்களாகவும் (myeloblasts), சிவப்பு இரத்த அணுக்களாகவும் (erythrocytes), கொழுப்புச்செல்களாகவும் (adipose cells), மற்றும் வேறு பல செல்களாகவும் மாறுபாடடையும் தன்மையுள்ளன. ரெடிகுலார் செல்கள், நாரியல், இதய உள்ளுறைக் குழாயணுக்களின் இயல் திறனில் மட்டுமல்லாது, நோயணு உண்ணித் தன்மையிலும் (phagocytic behaviour) மாறுபட்டுள்ளன. எலும்பு மச்சையிலுள்ள (bone marrow) குருதிக்குழாய், கல்லீரல், அட்ரீனல் (adrenal), பிட்யூட்டரிச் சுரப்பி (pituitary gland) ஆகியவற்றிலுள்ள இதய உள்ளுறைக் குழாயணுக்கள் முக்கியமான சாயங்களைத் தனிப்படுத்துவதில் ரெடிகுலார் செல்களை ஒத்திருக்கின்றன. மேலே குறிப்பிடப்பட்ட உறுப்புகளிலுள்ள நோயணு உண்ணி உள் உறையணுக்கள், மண்ணீரலிலுள்ள ரெடிகுலார் செல்கள், அடர்த்தியற்ற இணைத்திசுவிலுள்ள பேருயிரணுக்கள் (macrophages), குருதியிலுள்ள ஒற்றையணுக்கள் (monocytes) ஆகியவற்றை மொத்தமாக வலைப்பின்னல் இதய உள்ளுறைத் தொகுப்பு (reticulo-endothelial system) என்றழைக்கிறோம். இத் தொகுப்பின் பல்வேறு கூறுகள் குருதி, நிணநீர், திசுநீர் (tissue fluid) ஆகிய இடங்களிலுள்ள பாக்டீரியா, இறந்த செல்கள், ஊறு விளைவிக்கும் வேற்றுப் பொருள்கள் ஆகியவற்றை நீக்கி உயிரினத்தை நோயினின்றும் காப்பாற்றுகின்றன.

கொழுப்பிணைத் திசு (Adipose Connective Tissue) **அல்லது கொழுப்பு** (Fat): ஒரு சிலரின் கூற்றுப்படி கொழுப்புத் திசு, சில

சிறப்புச் செல்களான ஸ்டீட்டோபிலாஸ்ட்களிலிருந்து (steato-blast) தோற்றமுறுவதாகவும், மற்றவர்களின் கூற்றுப்படி இணைத்திசு வேறுபாடடைந்து கொழுப்பைத் தோற்றுவிப்பதாகவும் கருதப்படுகிறது. அடர்த்தியற்ற இணைத்திசுவிலுள்ள கொழுப்புச்



படம் 9
Subcutaneous Tissue

செல்கள் தனித்தனியாக அல்லது கூட்டங்களாக அமைந்துள்ளன. ஆனால், சில இடங்களில் கொழுப்புச் செல்கள் அதிக எண்ணிக்கையில் அமைந்துள்ளன. அதிகளவு கொழுப்பு தோலிற்குக் கீழுள்ள இணைத்திசுவிலும், சிறுநீரகத்திலும் (kidney), குடல் தாங்கிகளிலும் (mesenteries), மீடியாசிடினம் (mediastinum), கழுத்து, அக்குள் (axillary), தொடை, அடிவயிறு (inguinal) ஆகிய இடங்களிலும் படிந்து காணப்படுகிறது.

மற்ற இணைத்திசுக்களைப் போலல்லாமல் கொழுப்பில் அதிகளவு செல்களும், குறைந்தளவு இடையீட்டுப் பொருளும்

அமைந்துள்ளன. கொழுப்புச் செல்கள் பெரியனவாகவும், முட்டை அல்லது வட்ட வடிவமாகவும் உள்ளன. செல்லின் பெரும் பகுதியைக் கொழுப்புத்துளி ஆக்கிரமிப்பதால், உயிர்ப்பொருள் செல்லின் மேற்பரப்பிற்குத் தள்ளப்படுகிறது. தட்டையான உட்கரு செல்லுறையோடு அழுத்தமாக அமைக்கப்பட்டுள்ளது. கொழுப்பு கரைந்த நிலையான தயாரிப்புகளில் (fixed preparations) செல்கள் வெற்று வளையங்களைப் போன்று காட்சியளிக்கின்றன. செல்கள் தனித்தனியாக அல்லது சிறு கூட்டங்களாக அமைந்துள்ளபோது வட்ட வடிவமாக அல்லது முட்டை வடிவமாகவுள்ளன. ஆனால் செல்கள் அதிக எண்ணிக்கையிலுள்ள போது நெரிசலின் காரணமாகப் பல கோண வடிவமுடையனவாக (polyhedral) மாறுகின்றன. கொழுப்புச்செல்கள் பொதுவாகப் பல கூட்டங்களாக அமைக்கப்பட்டுள்ளன. ஒவ்வொரு கூட்டமும் பக்கத்துக் கூட்டத்தினின்று ஓர் அடர்த்தியற்ற இணைத்திசுவினால் பிரிக்கப்பட்டுள்ளது. ரெடிகுலார், கோலஜென், நெகிழும் நார்களடங்கிய ஓர் ஒழுங்கற்ற இணைத்திசு கொழுப்புச் செல்களைச் சுற்றி அமைக்கப்பட்டுள்ளது.

கோழை இணைத் திசு (Mucous Connective Tissue) : கோழை இணைத்திசு முக்கியமாக அம்பிலிக்கல் நாணில் (umbilical cord) அமைந்துள்ளது. மியூகோ பாலிசேக்ரைட்டை (muco polysaccharide) அதிகமாகக்கொண்ட ஆதாரப் பொருள், மிகையாகக் கோழை இணைத்திசுவில் அமைந்துள்ளது. இவ் வாதாரப் பொருளிற்கு வார்டன் ஜெல்லி (Wharton's jelly) என்று பெயர். கோழை இணைத்திசுவிலுள்ள ஆதாரப் பொருள், அடர்த்தியற்ற இணைத்திசுவின் செல்லிடையீட்டுப் பொருளை (inter cellular matrix) ஒத்திருக்கின்றது. இவ் விணைத்திசுவில் கோலஜென் நார்கள் அதிகமாகவும், ரெடிகுலார், நெகிழும் நார்கள் மிகக் குறைவாக அல்லது இல்லாமலுமிருக்கின்றன. செல்கள் பெரியனவாகவும், விண்மீன் (stellate)வடிவமுடையனவாகவுமிருக்கின்றன.

குரங்கிலுள்ள இனத்தோலில் (sex skin) ஒரு வகையான கோழை இணைத்திசு அமைந்துள்ளது. இனத்தோல் சளி இணைத்திசுவிலுள்ள திசுநீர், ஆதாரப் பொருளின் அளவு, இனப் பெருக்கக் காலங்களின் வெவ்வேறு பருவங்களில் மாறுபடுகின்றது. கோழிக் கொண்டையில் (cocks comb) ஒரு வகையான கோழை இணைத் திசு அமைந்துள்ளது. இங்கு ஆதாரப் பொருளின் அளவு டெஸ்டோஸ்டீரான் (testosterone) என்ற ஹார்மோனால் (hormone) கட்டுப்படுத்தப்படுகிறது.

இணைத்திசுவின் வேலைகள் : இணைத்திசு பல வகையான வேலைகளைச் செய்கின்றன. அவற்றில் முக்கியமானவை ஆதாரம் (support), கடத்தல் (transport), சேமிப்பு (storage), பாது காத்தல் (protection), பழுது பார்த்தல் (repair) முதலியவை யாகும்.

ஆதாரம் (Support): உடலின் பல்வேறு உறுப்புகளை இணைப்பது, அவற்றிற்கு ஆதரவாக இருப்பது இணைத்திசுவாகும். இணைத்திசுவினாலான வலைப்பின்னல் (reticulum) செல் கூட்டங் களுக்கு ஆதரவைத் தருகின்றது. வலைப்பின்னல், தந்துகிகள் (capillaries), பைக்குழிவு (sinusoids) ஆகியவற்றைச் சுற்றியும், மேல்தோலிழைமத்திற்கு அடித்தளச் சவ்வாகவும் (basement membrane) அமைகிறது; உறுப்புகளின் செயற்கூறுகளான (functional units) செல்களைச் சுற்றிலும் அமைகிறது. இணைத் திசுவிலுள்ள கோலஜென் நார்கள் தடுக்குகளையும் (septa), உறுப்புக்குப்பிகளையும் (capsules) தோற்றுவிக்கின்றன. இவ் விணைத்திசு தசையைச் சுற்றியுள்ள நாருறைகளையும் (fibrous sheath) தசைநாண்களையும் (tendon) அமைக்கிறது. தசை நாண்கள் தசைகளை எலும்புடன் இணைக்க உதவுகின்றன. நெகிழும் நார்கள் (elastic fibres) திசுவிற்கு வளைவுத் தன்மை யையும், நெகிழ்வுத் தன்மையையும் தருகின்றன.

அவ்வவ்விடங்களின் தேவைக்கேற்ப இணைத்திசுவின் வெவ்வேறு கூறுகள் இடத்திற்கிடம் மாறுபடுகின்றன. அசைவைத் தோற்று விக்குமிடங்களிலுள்ள இணைத்திசுவில் ஆதாரப் பொருளும், செல்லிடையீட்டுத் திரவமும் (interstitial fluid) அதிகமாயிருக் கின்றன. கோலஜென் நார்கள் வெவ்வேறு முனைகளில் நீட்சியுற்று பின்னலமைப்பைத் தோற்றுவிக்கின்றன. விறைப்பாற்றல் (tensile force) தேவைப்படுமிடங்களிலுள்ள இணைத்திசுவில் குறைந்தளவு செல்களும், ஆதாரப்பொருளும் அமைந்துள்ளன. ஆனால், கோலஜென் நார்கள் அதிக எண்ணிக்கையிலுள்ளன. மேலும், அவை ஒன்றிணைந்து ஓர் அடர்த்தியான பரப்பை அல்லது நாண்களைத் தோற்றுவிக்கின்றன.

உடற்குழிச்சுவர் இணைத்திசுவிலுள்ள நெகிழும் நார்கள் பல்வேறு மாறுதல்களுக்குட்படுத்தப்படுகின்றன. நுரையீரலி லுள்ள இலாஸ்டிக் நார்கள், உட்சுவாசத்தின்போது நுரையீரலை விரிவடையச் செய்ய உதவுகின்றன. விரிதலடைந்த நெகிழும் நார்கள் தமது பழைய நிலைக்குச் சுருங்கும்பொழுதுதான் உட் சுவாசிக்கப்பட்ட காற்று வெளியேறுகின்றது. விரிவடைந்த

தோல் பழைய நிலைக்குத் திரும்ப, அடித்தோல் இணைத்திசுவிலுள்ள நெகிழும் நார்கள் உதவுகின்றன. வயது ஆக, ஆக இலாஸ்டிக் நார்களின் நெகிழ்வுத்தன்மை குறைகின்றது. வயதான காலத்தில் குரல் கம்மியாவதற்கும், தோல் சுருங்குவதற்கும் இதுதான் காரணமாகும். குருதிக்குழாய்களில் சீரான குருதியோட்டம் நிலைக்க நெகிழும் நார்கள் பெரிதும் உதவுகின்றன. வயதான காலத்தில் தமனிகளிலுள்ள நெகிழும் திசு (elastic tissue) சுண்ணகமாகும்பொழுதும் (calcification), கூறுபாடடையும் பொழுதும் (fragmentation) தமனி இறுக்கமும் (arteriosclerosis), குருதி அழுத்தமும் (hyper tension) தோன்றுகின்றன.

கடத்தல் (Transport): இணைத்திசுவிலுள்ள ஆதாரப் பொருள் (ground substance) வளர்சிதை மாற்றப் பொருள்களைக் (metabolites) கடத்த உதவுகின்றது. ஆதாரப் பொருள் குருதி திசுக்களுக் கிடையே பொருள்கள் பரிமாற்றத்திற்குப் பெரிதும் உதவு கின்றது.

சேமிப்பு (Storage): கொழுப்புச் செல்களில் கொழுப்பு சேமித்து வைக்கப்படுகின்றது. சேகரித்து வைக்கப்பட்டுள்ள இக் கொழுப்பு தேவைப்படும்பொழுது சத்தியாக உபயோகப்படுத்தப் படுகிறது. இணைத்திசுவிலுள்ள ஆதாரப் பொருள் சில சமயங்களில் நீரையும், மின்பகு பொருளையும் (elctrolyte) சேமித்து வைக் கின்றது.

பாதுகாத்தலும் (Protection), **பழுது பார்த்தலும்** (Repair): இணைத்திசுவிலுள்ள செல்களும், நார்களும், படிக உருவற்ற (amorphous) பொருள்களும் பாதுகாத்தலும், பழுது பார்த்தலுமான வேலைகளில் ஈடுபடுகின்றன. பல பொருள்கள் ஆதாரப் பொருளினுள் உட்புகுந்தாலும், நோயணுக்களின் ஊடுருவலைத் தடுத்து உடலை நோயினின்றும் பாதுகாப்பது ஆதாரப் பொரு ளாகும். பாக்டீரியா ஆதாரப் பொருளினுள் உட்புக ஒரு வழியை மேற்கொள்கின்றது. அவை; கையலுரோனிடேஸ் என்ற ஒரு செரிமானப் பொருளைச் (enzyme) சுரக்கின்றது. இச் செரிமானப் பொருள், ஆதாரப் பொருளிலுள்ள கையலுரோனிக் அமிலத்தின் (hyaluronic acid) பல் பகுதி சேர்க்கும் (polymerize) பணியைச் சிதைவுறச் செய்து, ஆதாரப் பொருளின் உட்புகு திறனை (permeability) அதிகரிக்கின்றது. ஆதாரப் பொருளின் உட்புகுதிறன் அதிகரிக்கும்பொழுது, பாக்டீரியாக்கள் இலகுவில் ஆதாரப் பொருளினுள் புகுகின்றன. பாக்டீரியாக்கள் உட்புகும் பொழுது இணைத்திசுவில் பல வீக்கங்கள் (inflammation) தோற்ற

முறுகின்றன. இச் சமயத்தில் குருதியோட்டத்திலிருந்து வெள்ளை யணுக்கள் (bucocytes) இளம் பாக்டீரியாக்களுடன் போராடு கின்றன. இந் நேரத்தில் பேருயிரணுக்கள் இறந்த உயிரணுக் களையும், பாக்டீரியாக்களையும் உட்கொள்ளுவதன் மூலம் பழுது பார்க்கும் வேலையைத் தொடங்குகின்றன. பழுதடைந்த இடத்தில் நாரியற்செல்கள் தோன்றி ரெடிகுலார் நார்களையும், ஆதாரப் பொருளையும் தோற்றுவிக்கின்றன.

சில சமயம் நோயணுக்களின் வலு அதிகமாகி, எதிர்ப்பு அணுக்களான வெள்ளையணுக்கள், எதிர்ப்பு உடலிகள், நோயணு உண்ணிகள் (phagocyte) ஆகியவற்றால் ஒன்றும் செய்ய முடியாதபோது, நாரியற்திசு அதிகமாக உற்பத்தியாகி நோய் வாய்ப்பட்ட இடத்தைச் சுற்றிலும் அமைகிறது. இச் செய்கை யால், நோய்வாய்ப்பட்ட பகுதி உடலின் மற்றப் பகுதியினின்றும் தனிப்படுத்தப்படுவதோடு மட்டுமல்லாமல், மற்ற இடங்களுக்கும் நோய் பரவாமல் தடுக்கப்படுகிறது. எவ்வாறு பாக்டீரியாக்கள் சேதத்தை உண்டுபண்ணுகின்றன, காயங்கள் தோன்றும்பொழுது எவ்வாறு நாரியற்செல்கள் தூண்டப்பட்டுப் பல்கிப் பெருக ஆரம் பிக்கின்றன, காயங்கள் ஆறிய பிறகு எவ்வாறு செல்களின் பல்கிப் பெருகல் நிறுத்தப்படுகிறது என்ற கேள்விகள் இன்னும் விளக்கப் படாமலேயே இருக்கின்றன.

மனித நோய்கள் பல இணைத்திசுவிலுள்ள ஆதாரப் பொருளிலும் கோலஜெனிலும் பல மாற்றங்களைத் தோற்றுவிக் கின்றன என்று இப்போதைய படிப்பினைகள் எடுத்தியம்புகின்றன. அந் நோய்களில் முக்கியமானவை ருமாடிக் காய்ச்சல் (rheumatic fever), ருமாட்டிட் ஆர்த்ரிட்டிஸ் (rheumatid arthritis), லுபஸ் எரித்தமேடோசஸ் (lupus erythematosus), பாலிஆர்டிரிட்டிஸ் (polyarteritis) ஆகியவையாகும். நாளமில்லாச் சுரப்பிக்கும் (endocrine gland) இணைத்திசுவிற்கும் தொடர்பு இருப்பதாகக் கண்டுபிடிக்கப்பட்டுள்ளது. பிட்யூட்டரிச் சுரப்பியிலிருந்து சுரக்கப்படும் அட்ரீனோ கார்டிகோ ட்ரோபிக் ஹார்மோனும், கார்டிசன் (cortisone) என்ற ஹார்மோனும் நோய்க்குறிகளை (symptoms) அகற்ற உதவுவதாகக் கண்டுபிடிக்கப்பட்டுள்ளன.

3. குருத்தெலும்பு
(Cartilage)

குருத்தெலும்பு ஒரு வகை இணைத்திசுவாகும். அடர்த்தியான இக் குருத்தெலும்பில் மற்ற இணைத்திசுக்களிலுள்ளதைப்போல் செல்களும், நார்களும், ஆதாரப் பொருளும் அடங்கியுள்ளன. இத் திசுவிலுள்ள செல்களுக்குக் குருத்தெலும்புச் செல்கள் (chondrocytes) என்று பெயர். இக் குருத்தெலும்புச் செல்கள் இடையீட்டுப் பொருளில் (matrix) அமைக்கப்பட்டுள்ளன. இடையீட்டுப் பொருளில் கோலஜென் நார்பின்னலும், கான்ட்ராய்டின் சல்பேட்டைக்கொண்ட (chondroitin sulphate) படிக உருவமற்ற (amorphous) ஆதாரப் பொருளும் அடங்கியுள்ளன. ஆதாரப் பொருள், குருத்தெலும்பிற்கு உறுதியையும் (rigidity), நெகிழ்வுத் தன்மையையும் (elasticity), நொய்வுறல் (resilience) தன்மையும் தருகின்றது.

எலாஸ்மோ பிரான்க் (elasmobranch) மீனின் வகையில் எலும்புக் கூடு முழுவதும் குருத்தெலும்பால் அமைக்கப் பட்டுள்ளது. பாலூட்டிகளில் எலும்புக்கூட்டின் பெரும்பகுதி குருத்தெலும்பால் அமைக்கப்பட்டுப் பின்பு எலும்பாக மாற்ற மடைகிறது. முதிர் உடலில் அசையக்கூடிய (articular) எலும்பு களிலுள்ள இடங்களும், குரல்வளை (larynx) மூச்சுக்குழாய் (trachea), மூச்சுப் பிரிகுழாய் (bronchi), மற்றும் சில உறுப்புகளும் குருத்தெலும்பால் ஆக்கப்பட்டுள்ளன.

அசையுக்கூடிய இடங்களைத் தவிர, மற்ற இடங்களிலுள்ள குருத்தெலும்பு ஓர் அடர்த்தியான நாரியல் இணைத்திசுவினாலான சவ்வினால் சூழப்பட்டுள்ளது. அச் சவ்விற்குக் குருத்தெலும்பு மேற்சவ்வு (perichondrium) என்று பெயர். இவ் வெளிச் சவ்வில் பல நாரியற்செல்கள் (fibroblasts) அடங்கியுள்ளன. இச்

செல்கள் உட்புறமாகச் செல்லச்செல்லக் குருத்தெலும்புச் செல்களின் தோற்றத்தை அடைகின்றன. அதுமட்டுமல்லாமல் உட் செல்லச் செல்ல இடையீட்டுப் பொருளின் அளவும் அதிகரிக்கின்றது. குருத்தெலும்பிலுள்ளதைப் போன்ற சில தன்மைகள் மேற்சவ்விலுமிருப்பதால். குருத்தெலும்பு மேற்சவ்விற்கும், கீழேயுள்ள குருத்தெலும்பிற்குமிடையில் எவ்விதமான எல்லை வரையறையும் காணப்படுவதில்லை.

நாரியற்நுண்ணிழைகளின் தன்மை, தெளிவுத் தன்மையை (visibility) அடிப்படையாகக் கொண்டு, குருத்தெலும்பை மூன்று பிரிவுகளாகப் பிரிக்கலாம். அவற்றை முறையே கண்ணுடிக் குருத்தெலும்பு (hyaline cartilage), இலாஸ்டிக் அல்லது நெகிழும் குருத்தெலும்பு (elastic cartilage), நாரியற்குருத்தெலும்பு (filbrous cartilage) என்றழைக்கிறோம். இவற்றில் கண்ணுடிக் குருத்தெலும்பு உயிரினங்களில் அதிகமாகக் காணப்படுகிறது.

கண்ணுடிக் குருத்தெலும்பு (Hyaline Cartilage): கண்ணுடிக் குருத்தெலும்பு நீல வெண்மையாகவும், ஒளி ஊடுருவக்கூடியதுமாகவும் இருக்கின்றது. மூட்டுகளின் அசையக் கூடிய பகுதிகள், விலா எலும்புகள், மூக்கு, குரல்வளை, மூச்சுக்குழாய், மூச்சுப் பிரிகுழாய் (bronchi) ஆகிய இடங்களிலுள்ள குருத்தெலும்புகள் கண்ணுடிக் குருத்தெலும்பாலாக்கப்பட்டுள்ளன. கருவின் எலும்புக் கூடு முதலில் கண்ணுடிக் குருத்தெலும்பால் அமைக்கப்பட்டுப் பின்புதான் எலும்பாக மாற்றும் செய்கையால் (ossification) எலும்பாக்கப்படுகிறது. அசையக் கூடிய குருத்தெலும்பைத் (articular cartilage) தவிர, மற்றக் குருத்தெலும்புகளெல்லாம் ஒரு குருத்தெலும்பு மேற்சவ்வினால் (perichondrium) மூடப்பட்டுள்ளது. கண்ணுடிக் குருத்தெலும்பு குருதிக்குழாய்களற்றும், நரம்புகளற்றும் காணப்படுகிறது.

உயிரணுக்கள்: இத் திசுவிலுள்ள செல்களுக்குக் குருத்தெலும்புச் செல்கள் (cartilage cells or chondrocytes) என்று பெயர். இக் குருத்தெலும்புச் செல்கள் இடையீட்டுப் பொருளிலுள்ள (matrix) மெல்லிய சுவரினுலான இடைக்குழிகளில் (lacunae) அமைக்கப்பட்டுள்ளன. ஒவ்வொரு குழியிலும் ஒரு செல் அல்லது ஒன்றுக்கு மேற்பட்ட செல்கள் அமைந்துள்ளன. ஒரு குழியிலுள்ள ஒரு செல் தொடர்ந்த பல உயிர்மப் பிளவியக்கங்களால் (mitosis) பல செல்களைத் தோற்றுவிப்பதால்தான் சில சமயங்களில் ஒரு குழியில் பல செல்கள் காணப்படுகின்றன. இச் செல் கூட்டத்தைச் சுற்றியுள்ள இடையீட்டுப் பொருள் புதுவிதமாகச் சாயத்தை ஏற்

கிறது. அம் மாதிரியான இடையீட்டுப்பொருளிற்கு எல்லைக் குட்பட்ட இடையீட்டுப் பொருள் (teritorial matrix) என்று பெயர். ஒரு செல், செல் கூட்டங்களுக்கிடையேயுள்ள இடையீட்டுப்பொருளிற்கு இடை எல்லைக்குட்பட்ட இடையீட்டுப்பொருள் (inter territorial matrix) என்று பெயர்.

தனித்து நிற்கும் செல் வட்ட வடிவமாயுள்ளது. ஆனால், கூட்டங்களில் அமைந்துள்ள செல்கள் தட்டையாக இருக்கின்றன. குருத்தெலும்பின் புறப் பரப்புகளை நோக்கிச் செல்லச் செல்லச் செல்கள் முட்டை வடிவையும், நூற்கண்டு வடிவையும் அடைகின்றன. ஒவ்வொரு செல்லிலிருந்தும் கருப் பருவத்தில் பல புற வளர்ச்சிகள் தோன்றுகின்றன. ஆனால், முதிர்ச்சியடைந்தவுடன்

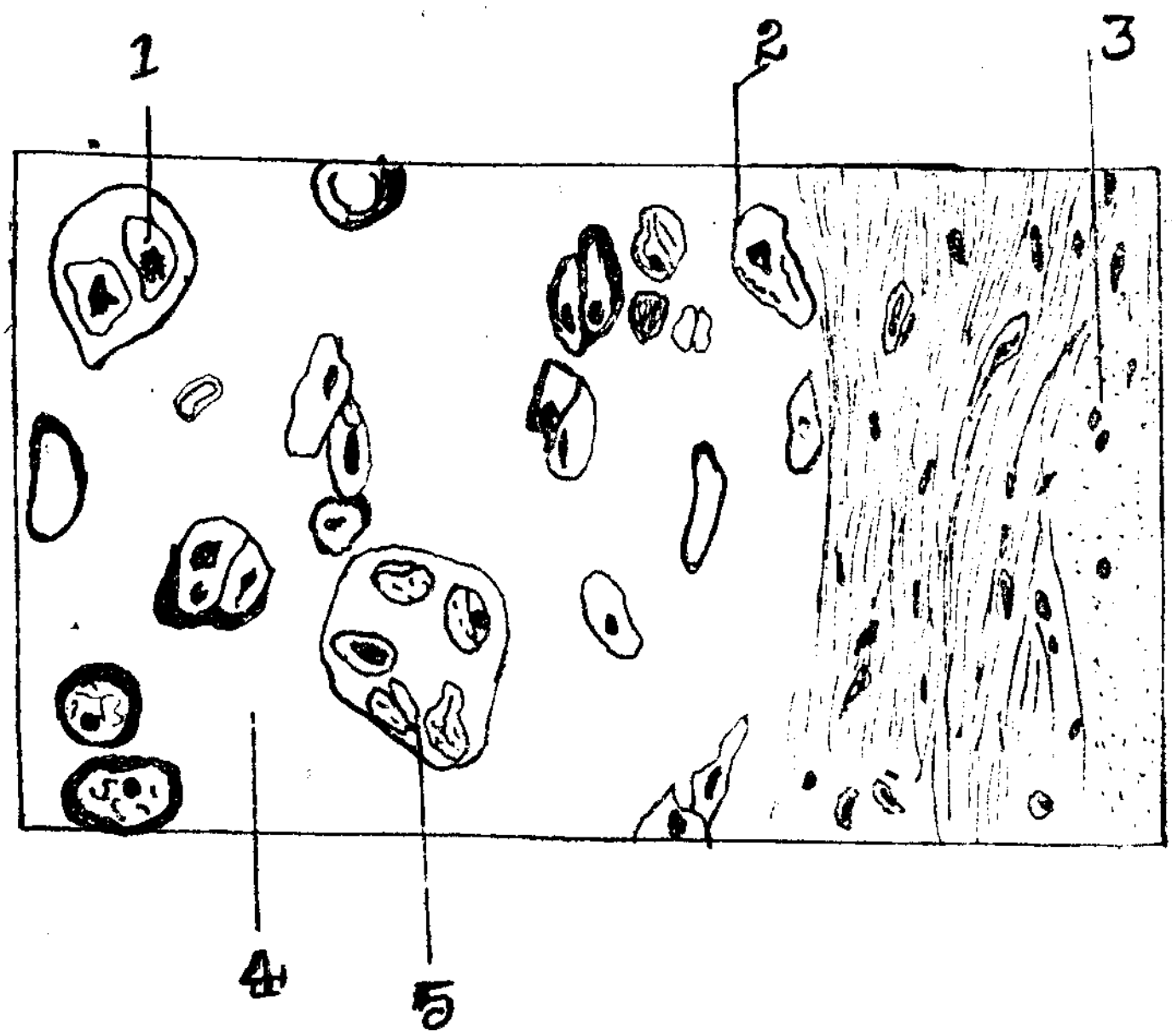

படம் 10

கண்ணாடிக் குருத்தெலும்பு

1. உட்கரு (nucleus); 2. குப்பி (capsule); 3. குருத்தெலும்பு மேற் சவ்வு (perichondrium); 4. இடை எல்லைக்குட்பட்ட இடையீட்டுப் பொருள் (interritorial matrix); 5. எல்லைக்குட்பட்ட இடையீட்டுப் பொருள் (territorial matrix).

இப் புற வளர்ச்சிகள் மறைகின்றன. ஒவ்வொரு செல்லின் மத்தியிலும் வட்ட வடிவ, நிறப் பொருள்களைக்கொண்ட உட்கரு அமைந்துள்ளது. உட்கருவில் ஒன்று அல்லது அதற்கு மேற்பட்ட உட்

கருமணிகள் (nucleoli) அமைந்துள்ளன. உயிர்ப்பொருளில் குறுமணி களும் (granules), கொழுப்புத் துளிகளும் (fat droplets), கிளை கொஜன் மணிகளும் (glycogen granules), சில சமயங்களில் நிறப் பொருள்களும் அடங்கியுள்ளன.

குருத்தெலும்புச் செல்லின் உயிர்ப்பொருளில் மைட்டோக் காண்டிரியாவும் (mitochondria), உள்ளுயிர்ப்பொருள் வலைப் பின்னலும் (endoplasmic reticulum) அடங்கியுள்ளன. இது தவிர, ஒரு செல் சவ்வுத் தொகுப்பும் (cytomembrane system) உயிர்ப்பொருளில் அமைந்துள்ளது. பல ரிப்போசோம்கள் இத் தொகுப்போடு ஒட்டிக்கொண்டிருக்கின்றன. கால்கை (golgi) உறுப்பைப் போன்று காணப்படும் பல குமிழ்கள் (vacuoles) காணப்படுகின்றன. ஆனால், உண்மையான கால்கை உடலி (golgi body) இங்குக் காணப்படவில்லை.

உயிரணு இடையீட்டுப்பொருள் (The Intercellular Substance or Matrix): சாதாரண நிலையிலுள்ள இடையீட்டுப்பொருள் சமச் சீருள்ளது (homogeneous) என்பதை ஒலி நுண் உருப்பெருக் காடியின் (light microscope) உதவியால் அறிய முடிகிறது. இடைக்குழிச் (lacuna) சுவர் சற்று மாறுபட்டும், சாயத்தை நன்கு ஏற்கக் கூடியதுமாய் இருக்கிறது. இடைக்குழிச் சுவர் சவ்வுகளால் அமைக்கப்படாமல் செல்களைச் சுற்றியுள்ள இடையீட்டுப் பொருளினால் தோற்றுவிக்கப்பட்டுள்ளது. சமச்சீருள்ள செல்லிடை யீட்டுப் பொருளில் பல கோலஜென் நார்கள் (collagenous fibres) அடங்கியுள்ளன. ஒரே ஒளிவிலகல் எண்ணுள்ள (refractive index) ஆதாரப் பொருளினால் (ground substance) இக் கோலஜென் நார்கள் மறைக்கப்பட்டுள்ளன. ஆதாரப் பொருள் டிரிப்சினால் (trypsin) செரிக்கப்படும்பொழுது அல்லது காரங் களோடு (alkalis) இயல் மாறுபாடடையும்பொழுது கோலஜென் நார்கள் நன்கு காட்சியளிக்கின்றன. மின்னியக்க நுண் உருப் பெருக்காடியின் உதவியாலும் இக் கோலஜென் நார்களை நன்கு காண முடிகிறது. கோலஜென் நார்கள், கட்டுகளாக அமைந் திருக்காமல் ஒரு வலைப்பின்னலைத் தோற்றுவிக்கின்றன. குருத் தெலும்பின் புறப் பரப்பிலுள்ள நார்கள், குருத்தெலும்பு மேற் சவ்வில் (perichondrium) இணையாக ஓடுகின்றன. அப்பொழுது குருத்தெலும்பினுள்ள கோலஜென் நார்களுக்கும், இணைத் திசுவி லுலான குருத்தெலும்பு மேற்சவ்விலுள்ள கோலஜென் நார் களுக்கும் எவ்விதமான வேறுபாடுகளையும் காண முடிவதில்லை. குருத்தெலும்பினுள் இக் கோலஜென் நார்கள் செல் கூட்டங்களைச் சுற்றிச்சுற்றி அமைந்துள்ளன. மின்னியக்க நுண் உருப்பெருக்

காடியின் உதவியால், கண்ணடிக் குருத்தெலும்பிலுள்ள நார்களின் நுண்ணிழைகளில் 6.40 Å இடைவெளியில் பல குறுக்குப் பட்டைகள் இருப்பதாகக் கண்டுபிடிக்கப்பட்டுள்ளது.

செல்லிடையீட்டுப் பொருளில் கிளைகோ புரதமான (glycoprotein) கான்ட்ரோமியூகாய்ட் (chondromucoid) அமைந்துள்ளது. நீர்ாற்சிதைவுறும்பொழுது (hydrolysis) இக் கான்ட்ரோமியூகாய்ட், கான்ட்ராய்டின் சல்பேட் 'அ'–வையும் (chondroitin sulphate A), கான்ட்ராய்டின் சல்பேட் 'இ' -யையும் (chondroitin sulphate E)·முறையே 4க்கு 1 என்ற விகிதாசாரத்தில் தோற்றுவிக்கின்றன. கான்ட்ரோமியூகாய்ட்டைக் காரச் சாயத்தால் (basic dye) சாயப்படுத்தலாம். கருக் குருத்தெலும்பில் இக் கான்ட்ரோமியூகாய்ட் ஒரே சீராய்ப் பரவியுள்ளது; ஆனால், முதிர் குருத்தெலும்பில் பரவலாகப் பரவியுள்ளது, செல் கூட்டத்தைச் சுற்றியுள்ள எல்லைக்குட்பட்ட இடையீட்டுப் பொருளில் (territorial matrix) இக் கான்ட்ரோமியூகாய்ட் அதிகமாகக் காணப்படுகிறது. வயது ஆக ஆக இடையீட்டுப் பொருளிலுள்ள கான்ட்ரோமியூகாய்ட் அளவில் குறைகின்றது. இதற்கு மாறாக, சல்ஃபரை (sulphur) அதிகமாகக் கொண்ட ஆல்புமினாய்ட் (albuminoid) பொருளின் அளவு அதிகமாகின்றது. ஆல்புமினாய்ட் பொருள் இடை எல்லைக்குட்பட்ட இடையீட்டுப் பொருளில் (inter territorial matrix) அதிகமாகக் காணப்படுகிறது. இடையீட்டுப் பொருளில் கெரட்டோ சல்பேட்டும் (kerato sulphate) அடங்கியுள்ளது. இதன் அடர்வாக்கலும் (concentration) வயதாக ஆக அதிகரிக்கின்றது.

படிக உருவமற்ற (amorphous) ஆதாரப் பொருளில் (ground substance) கான்ட்ராய்டின் சல்பேட் (chondroitin sulphate) அடங்கியுள்ளது. இடைக்குழிச் சுவர்ப்பூச்சிலும், எல்லைக்குட்பட்ட இடைப்பொருளிலும் மெட்டாகுரோமேசியா (metachromasia) அமைந்துள்ளது. ஆதாரப் பொருள், பீரியாடிக் அமில–ஸ்கிப் முறையோடு (periodic acid–schiff technique) இயல் மாறுபாடடையும் பொழுது நேர்மின் (positive) விளைவைத் தருகின்றது.

கருக் குருத்தெலும்பிலுள்ள இடையீட்டுப் பொருள் காரச் சார்புடையதாயிருக்கின்றது (basophilic). இவ் விடையீட்டுப் பொருள் கார (basic) அமிலச் (acid) சாயங்களால் ஒரே நேரத்தில் சாயப்படுத்தப்படும்பொழுது நிலையான காரச் சார்புடைய பகுதியையும், அமிலச் சார்புடைய பகுதியையும் (acidophilic) தனித்தனியே காண முடிகிறது. செல்களையுடைய

குப்பி (capsule) காரச் சார்புடையதாகவும், நீலத்தால் சாயப் படுத்தக் கூடியதாகவும் இருக்கின்றது. எல்லைக்குட்பட்ட இடையீட்டுப் பொருளிலுள்ள கோலஜென், அமிலச் சார்புடையதாய் (acidophilic) இருக்கிறது. ஆகையால், எல்லைக்குட்பட்ட இடையீட்டுப் பொருளிலுள்ள காண்டிராய்டின் சல்பூரிக் அமிலம் (chondroitin sulphuric acid), இங்குள்ள கோலஜெனை வெளிக் காட்டாமல் மறைக்கின்றது. எனவே, எல்லைக்குட்பட்ட இடையீட்டுப் பொருளிலுள்ள கோலஜென் நார்களைச் சிறப்பு முறைகளால்தான் நாம் வெளிக்காட்ட முடியும்.

கண்ணாடிக் குருத்தெலும்பின் தோற்றமும் வளர்ச்சியும்: குருத்தெலும்பு தோன்றுவதற்கு அறிகுறியாக நடுவடுக்குப் பொருளில் செல்கள் திரட்சியுற்றுப் பெரிதாகின்றன. இவ்வாறு தோற்றமுறும் மூலாதாரக் குருத்தெலும்புச் செல்கள், நடுவடுக்குப் பொருள் செல்களின் விண்மீன் வடிவைப் போலல்லாமல் வட்ட வடிவமாய் உள்ளன. இச் செல்களை மூலாதாரக் குருத்தெலும்புச் செல்கள் அல்லது காண்ட்ரோபிலாஸ்ட்கள் (chondroblasts) என்றழைக்கிறோம். தோற்றமுற்ற இக் காண்ட்ரோபிலாஸ்ட்கள் அல்லது மூலாதாரக் குருத்தெலும்புச் செல்கள் பின்பு நாரியற்நுண்ணிழைகளையும் (fibrils), இடையீட்டுப் பொருளிலுள்ள ஆதாரப் பொருளையும் தோற்றுவிக்கின்றன. இடையீட்டுப் பொருள் கருமையான கோடுகளைப் போல அல்லது தேன்கூட்டின் அறைகளுக்கிடையேயுள்ள தடுக்குகள் போல் முதலில் தோற்றமுறுகிறது. நடுப் பகுதியிலுள்ள செல்கள் இடையீட்டுப் பொருளை உற்பத்தி பண்ணப் பண்ண, செல்கள் தனிப்படுத்தப்பட்டுக் குருத்தெலும்புச் செல்களாக (chondrocytes) மாற்றமடைகின்றன. இதே நேரத்தில் புறப்பரப்புகளிலுள்ள செல்கள், காண்ட்ரோபிலாஸ்ட்களாக அல்லது மூலாதாரக் குருத்தெலும்புச் செல்களாக நிலைக்கின்றன. ஆதாரப் பொருள் அதிகரிக்கும்பொழுது இடையீட்டுப் பொருளிலுள்ள நார்கள் மறைக்கப்படுகின்றன. இடையீட்டுப் பொருள் சமச் சீருள்ளதாகவும் (homogeneous), காரச் சார்புடையதாகவும் (basophilic), இருக்கிறது இவ்வாறு தோற்றமுற்றுள்ள கருக் குருத்தெலும்பில் (embryonal cartilage) இடையீட்டுப் பொருளினுலான ஒரு பரப்பில் பரவலாகச் செல்களும் இதைச் சுற்றிக் காண்ட்ரோபிலாஸ்ட்களிலாலான குருத்தெலும்பு மேற்சவ்வும், கரு இணைத் திசுவும் சூழ்ந்துள்ளன. கருக் குருத்தெலும்பில் பின்பு காண்ட்ராய்டின் சல்பேட் படிகிறது. காண்ட்ராய்டின் சல்பேட் முதலில் செல்களின் உயிர்ப்பொருளில் படிந்து பின்புதான் இடையீட்டுப் பொருளில் படிகின்றது.

குருத்தெலும்பு இரு வகைகளில் வளர்ச்சியடைகின்றது. முதல் வகை வளர்ச்சியில் புறப் பரப்பிலுள்ள மூலாதாரக் குருத்தெலும்புச் செல்கள் புதிய குருத்தெலும்பைத் தோற்றுவிக்கின்றன. இத்தகைய வளர்ச்சியை அடுத்தடுத்து நடக்கும் வளர்ச்சி (appositional growth) என்றழைக்கிறோம். அடுத்த வகை வளர்ச்சியில் உள்ளேயுள்ள குருத்தெலும்புத் திரள் பிளவியக்கத்தால் பல்கிப் பெருகின்றன. இவ் வகையான வளர்ச்சிக்குச் சிற்றிடை வெளியுடை வளர்ச்சி (interstitial growth) என்று பெயர். அடுத்தடுத்து நடக்கும் வளர்ச்சியில் குருத்தெலும்பு மேற்சவ்விலுள்ள காண்ட்ரோபிலாஸ்ட்கள் அல்லது மூலாதாரக் குருத்தெலும்புச் செல்கள் (chondroblasts) பல்கிப் பெருகி, அவற்றில் சில இடையீட்டுப் பொருளைத் தோற்றுவிக்கின்றன. புதிய காண்ட்ரோபிலாஸ்ட்கள் சுற்றிலுள்ள நடுவடுக்குப் பொருளிலிருந்தும் இணைத்திசுவிலிருந்தும் வேறுபாடடைகின்றன. சிற்றிடை வெளியுடை வளர்ச்சியில் குருத்தெலும்புச் செல்கள் இரண்டு இரண்டாகப் பிரிகின்றன. பின்பு சேயணுக்கள் (daughter cells) மறுபடியும் பிரிந்து ஒரு செல் திரளைத் தோற்றுவிக்கின்றன. பின்பு செல்கள் தனித்தனியாகப் பிரிந்து இடைக்குழியையும், இடையீட்டுப் பொருளையும் தோற்றுவிக்கின்றன. செல் தங்கியிருந்த இடைக்குழி அப்படியே இருக்கின்றது. அக் குழி மெதுவாகப் புதிதாகத் தோன்றிய எல்லைக்குட்பட்ட இடையீட்டுப் பொருளோடு (territorial matrix) இணைகிறது. இளம் இடையீட்டுப் பொருளில் சிற்றிடை வெளியுடை வளர்ச்சி நடந்து பின் மெதுவாக நிற்கின்றது; பிறகு அடுத்தடுத்து நடக்கும் வளர்ச்சி தொடர்கிறது.

இலாஸ்டிக் அல்லது நெகிழும் குருத்தெலும்பு(Elastic Cartilage): இலாஸ்டிக் அல்லது நெகிழும் குருத்தெலும்பு, கண்ணாடிக் குருத்தெலும்பைவிட (hyaline cartilage) மஞ்சளாகவும், ஒளியை ஊடுருவ விடாததாகவும் (opaque) இருக்கிறது. இதற்குக் காரணம் இடையீட்டுப் பொருளில் அதிகமான இலாஸ்டிக் நார்கள் (elastic fibres) அமைந்திருப்பதேயாகும். இலாஸ்டிக் நார்களிலிருந்து பல கிளைகள் தோன்றி, நார்களும் கிளைகளும் பல முனைகளுக்கும் நீட்சியுற்று, ஒன்றிணைந்து வலைப்பின்னலைத் தோற்றுவிக்கின்றன. கண்ணாடிக் குருத்தெலும்பைப் போல, இக் குருத்தெலும்பின் ஆதாரப் பொருளிலும் கோலஜென் நார்கள் அமைந்துள்ளன.

இலாஸ்டிக் அல்லது நெகிழும் குருத்தெலும்பு கண்ணாடிக் குருத்தெலும்பின் மூலாதார வடிவத்திலிருந்து (hyaline cartilage blastema) தோற்றுவிக்கிறது. செல்களும், இடையீட்டுப்

பொருளும் பின்பு தோற்றமுறுகின்றன. இருவகை வளர்ச்சிகளான சிற்றிடை வெளியுடை வளர்ச்சியும் (interstitial growth), அடுத்தடுத்து நடக்கும் வளர்ச்சியும் (appositional growth) அல்லது குருத்தெலும்பு மேற்சவ்வுக் கீழ் வளர்ச்சியும் (subperichondrial growth) நடைபெறுகின்றன.

இலாஸ்டிக் குருத்தெலும்பு, வெளிக்காது (external ear), நடுக்காதுக் குழாய் (eustachian tube), குரல்வளைமூடி (epiglottis), குரல்வளை (larynx), மூச்சுப் பிரிகுழாய் (bronchi) முதலிய இடங்களில் காணப்படுகிறது.

நாரியற்குருத்தெலும்பு (Fibrous Cartilage): நாரியற்குருத்தெலும்பில் பல அடர்த்தியான கோலஜென் நார்களும் (dense collagenous fibres), குருத்தெலும்புச் செல்களும் அடங்கியுள்ளன. குருத்தெலும்புச் செல்கள் பல இடைக்குழிகளில் அமைந்துள்ளன. அவற்றைச் சுற்றிக் கண்ணடி இடையீட்டுப் பொருள் அமைந்துள்ளது. கோலஜென் நார்கள், செல்லிடையீட்டுப் பொருள் முதலியவற்றின் அளவு இடத்திற்கு இடம் மாறுபடுகின்றது. செல்கள் பல வரிசைகளில் அதனதன் குழிகளில் அமைக்கப்பட்டுள்ளன. இவற்றிற்கிடையே அலை அலையான கோலஜென் நார்கள் பரவியுள்ளன.

நாரியற்குருத்தெலும்பு, முதுகெலும்பிடை வட்டங்கள் (intervertebral discs), பியூபிக் சிம்பைசிஸ் (pubic symphysis), தொடை எலும்பிலுள்ள டீரெஸ் தசைநார் (ligamentum teres of the femur), தசைநாண் எலும்போடு சேருமிடங்கள் ஆகிய இடங்களில் காணப்படுகிறது.

குருத்தெலும்பும் உணவூட்டமும்: குருத்தெலும்பிற்குக் குருதிக் குழாய்களும், நிணநீர்க்கால்வாய்களும் செல்வதில்லை. ஆகையால், உணவுப் பொருள்கள் வெளியேயிருந்து உள்ளே ஊடுருவிப் பாய்கின்றன. இடையீட்டுப்பொருள் பெரிய பொருள்களையும் உட்புக வழி செய்கின்றது. அசையுமிடங்களிலுள்ள குருத்தெலும்பிற்கு (articular cartilage) உணவு, மூட்டுத்திரவத்திலிருந்து (synovial fluid) ஊடுருவிப் பாய்கிறது. கண்ணடிக் குருத்தெலும்பு காற்றற்ற சுவாசத்தை (anaerobic respiration) நடத்த வல்லது என்று கண்டுபிடிக்கப்பட்டுள்ளது. ஆனால், மற்ற வகைக் குருத்தெலும்புகளுக்குப் பொருள்கள் திசுநீரிலிருந்து (tissue fluid) குருத்தெலும்பு மேற்சவ்வினுள் ஊடுருவிப் பாய்கின்றது. இடையீட்டுப் பொருள் அதிக வயதடைந்து, அடர்த்தியாக மாறும் போது ஊடுருவுத் திறன் குறைகிறது.

சுண்ணகமாதல் (Calcification): வயதான குருத்தெலும்பில் குறைந்த உணவூட்டத்தின் காரணமாகச் சீர்கேடுகள் தோன்றுகின்றன. இது பொதுவாகக் குருத்தெலும்புத் தகடுகளில் தோன்றுகிறது. குறைவான உணவூட்டத்தின் காரணமாகத் தகடுகளின் உள்ளுள்ள இடையீட்டுப் பொருள் அழிவுற்று அவ்விடத்தை நார்க்கட்டுகள் நிரப்புகின்றன. இச் செய்கைக்கு ஆஸ்பெஸ்டாஸ் நார்த்தோற்றம் (asbestos fibre formation) என்று பெயர். வயது ஆக ஆக குருத்தெலும்பின் ஒளி ஊடுருவுத் தன்மையும் நீலவெள்ளை நிறமும் மாறுபடுகின்றன. பின்பு அவை மஞ்சளாகவும், கருமுகில் போன்றும் மாறுபடுகின்றன. காண்ட்ரோமியூகாய்ட் (chondromucoid) குறைந்து ஆல்புமாய்ட்டின் (albumoid) அளவு கூடுவதுதான் இதற்குக் காரணமாகும்.

வயதான குருத்தெலும்பிலுள்ள செல்கள் சீர்கேடுறும் பொழுது, குருத்தெலும்பு சுண்ணகமாகின்றது (calcification). அப்பொழுது குருத்தெலும்பு இடையீட்டுப் பொருளில் ஹைடிராக்சி அபடைட் உப்புகள் (hydroxy apatite salts) படிகின்றன. எல்லாக் குருத்தெலும்புகளும் சுண்ணகமாவதில்லை. உதாரணமாக, மூக்கு, காது மடலிலுள்ள குருத்தெலும்பு எப்பொழுதும் பாதிக்கப்படுவதில்லை. இதற்கு மாறாகக் கண்ணாடிக் குருத்தெலும்பு அதிகமாகப் பாதிக்கப்படுகிறது.

மறுவளர்ச்சி (Regeneration): குருத்தெலும்பு உடையும் பொழுதும் அல்லது காயமாகும்பொழுதும் மறுவளர்ச்சி (regeneration) அடைந்து, உடைந்த அல்லது காயமான பகுதியைச் சீர் செய்கின்றது. இச் செய்கை குருத்தெலும்பு மேற்சவ்வினால் மிக மெதுவாக நடத்தப்படுகிறது. உடைபட்ட அல்லது காயப்பட்ட இடத்திற்குக் குருத்தெலும்பு மேற்சவ்வு இணைத்திசு பரவி மெதுவாகக் குருத்தெலும்பாக மாற்றமடைகிறது. இவ் வகையான வளர்ச்சி அடுத்தடுத்து நடக்கும் வளர்ச்சியைச் (appositional growth) சார்ந்ததாகும். குருத்தெலும்பு உடையும்பொழுது, உடைந்த பகுதிகளெல்லாம், அடர்த்தியான நாரியற்திசுவினால் (fibrous tissue) சேர்க்கப்பட்டுப் பின்பு எலும்பாக மாற்றப் படுகிறது.

4. எலும்புத் திசு

(Bone or Osseous Tissue)

எலும்புத்திசு உடலிற்கு உறுதியையும், ஆதரவையும், பாது காப்பையும், உடலமைப்பையும் தருகிறது. அசையக்கூடிய பகுதி களைத் தோற்றுவிப்பதும், தசைகள் ஒட்டப்பட்டிருப்பதற்குகந்த இடமாகவும் அமைவது எலும்பாகும். கபாலம் (skull), முதுகுத் தண்டு (vertebral column), தோற்பட்டை வளையம் (pectoral gridle), இடுப்பு வளையம் (pelvic girdle or hip girdle) முதலிய வையெல்லாம் எலும்பினுல் அமைக்கப்பட்டுள்ளன. கை, கால் களுக்குள்ளும் எலும்புகள் அமைந்திருக்கின்றன.

எலும்புத்திசு (bone tissue or osscoue tissue) ஓர் உறுதியான (rigid) சுண்ணகமான (calcified) இணைத்திசுவாகும் (connective tissue). இத் திசு, உறுதியான பல உறுப்புகளில் அமைந் திருக்கின்றது. அவ் வுறுப்புகளை எலும்புகள் (bones) என்றழைக் கிறேம். எலும்புத்திசுவில் எலும்புச் செல்களும் (bone cells or osteoblasts), கனிமப் பொருள்கள் (inorganic substances), கரிமப் பொருள்கள் (organic substances) நிறைந்த இடையீட்டுப் பொருளும் அடங்கியுள்ளன. இடையீட்டுப் பொருளிலுள்ள (matrix) கரிமப் பொருள்களில் முக்கியமானவை கோலஜென், ஆசியோ மியுகாய்ட் (osseomucoid), புரதம் முதலியவையாகும். எலும்பி லுள்ள கோலஜென் இணைத்திசுவிலுள்ள கோலஜெனை ஒத்திருக் கின்றது. ஆசியோமியுகாய்ட் (osseomucoid) காண்ட்ராய்டின் சல்பேட்டைக்கொண்ட (chondroitine sulphate) மியுகோ பாலி சேக்ரைட் புரதக்கூட்டமைப்பினுலாக்கப்பட்டுள்ளது. இடையீட்டுப் பொருளிலுள்ள புரதம் வெந்நீரால் கரைக்கப்படாதநிலையிலுள்ளது. இடையீட்டுப் பொருளில் பல கோலஜென் நார்கள் (collagenous fibres) அமைந்துள்ளன. எலும்புக் கரிமப் பகுதியின் பெரும் பகுதியை இந்நார்கள் அமைக்கின்றன. எலும்புத் திசுவின் எடையில்

38 விழுக்காட்டைக் (38%) கரிம இடையீட்டுப் பொருள் (organic matrix) அமைக்கின்றது. மீதியைக் கனிம இடையீட்டுப் பொருள் (inorganic matrix) அமைக்கிறது

கனிம இடையீட்டுப் பொருள் (inorganic matrix) அல்லது இடையீட்டுப் பொருளிலுள்ள கனிமப் பொருள்கள் (inorganic substances) எலும்பிற்கு உறுதியைத் தருகின்றன. கனிம இடையீட்டுப் பொருளில் கால்சியம் பாஸ்பேட் (calcium phosphate), கால்சியம் கார்பனேட் (calcium carbonate), கால்சியம் ஃபுளூரைட் (calcium fluoride), மெக்னீசியம் ஃபுளூரைட் (magnesium fluorid) ஆகியவை அடங்கியுள்ளன. இடையீட்டுப் பொருளிலுள்ள கனிமங்களெல்லாம் படிக ரூபத்திலிருக்கின்றன. அவை அபடைட் (apatite) தோற்றத்தையுடையவையாய் இருப்பதால், அவை மொத்தமாக ஹைடிராக்சி அபடைட்கள் (hydroxy apatite) என்றழைக்கப்படுகின்றன.

எலும்பின் அமைப்பு (Structure of Bone): மொத்த உருவமைப்பைக்கொண்டு பார்க்கும்பொழுது எலும்புகள் இரண்டு வகைப்படும். அவை முறையே கடற்பஞ்சுத் தன்மையுடைய எலும்பு (spongy or cancellous bone), அடர்த்தியான அல்லது உறுதியான எலும்பு (dense or compact bone) என்றழைக்கப் படுகின்றன. இவ் விரு வகையான எலும்புகளும் ஒரே எலும்பில் அமைந்துள்ளன. ஒரு நீள எலும்பின் (long bone) தலைப்பகுதிகளை அல்லது இரு முனைகளை எபிபைசிஸ்கள் (epiphyses) என்றும், நடுப் பகுதியை இணைத்தண்டு (shaft) அல்லது டையபைசிஸ் (diaphysis) என்றும் அழைக்கிறோம். எலும்பின் நீளவெட்டுத் தோற்றத்தைப் பார்க்கும்பொழுது, எபிபைசிஸ்கள் கடல் பஞ்சு போன்ற அமைப் பையுடையனவாகவும், பல ஆதாரப் புறவளர்ச்சிகளின் (trabeculae) ஒன்றிணைப்பினால் தோன்றிய பின்னலைக் கொண்டனவாகவும் இருக்கின்றன. இப் பின்னலின் இடையில் எலும்பு மச்சை (marrow) காணப்படுகிறது. எபிபைசிஸ்களின் வெளி உறை (outer shell) அடர்த்தியான எலும்பினாலாக்கப்பட்டுள்ளது. எபிபைசிஸ்களிலுள்ள சிற்றிடை வெளிகளெல்லாம் ஒன்று சேர்ந்து இணைத்தண்டை நோக்கிப் பாய்ந்து, ஒரு பெரிய குழியை இணைத் தண்டில் தோற்றுவிக்கின்றன. இக் குழிக்கு எலும்புள்ளிடைக்குழி (marrow cavity) என்று பெயர். எலும்புள்ளிடைக்குழியைச் சுற்றியுள்ள சுவர்கள் உறுதியான அல்லது அடர்த்தியான எலும் பால் (compact or dense bone) அமைக்கப்பட்டுள்ளது.

கடற்பஞ்சுத் தன்மையுடைய எலும்பிலும், அடர்த்தியான எலும்பிலும் ஒரே மாதிரியான செல்களும், இடையீட்டுப்

பொருளும் இருக்கின்றன. ஆனால், எலும்புக் கூறுகளின் அமைப்பிலும், எலும்புள்ளிடை வெளிக்கும் (marrow space), எலும்புப் பொருள்களுக்குமுள்ள (bone substances) விகிதாசாரத்திலும் இவ் விருவகை எலும்புகளும் மாறுபட்டுள்ளன. கடற்பஞ்சுத் தன்மையுடைய எலும்பில் (spongy bone) எலும்புள்ளிடை வெளிகள் (marrow spaces) அதிகமாகவும், ஒழுங்கற்றும் அமைந்துள்ளன. எலும்புப் பொருள்கள், நுண் முள்களாக (spicules) அல்லது ஆதாரப் புறவளர்ச்சிகளாக (trabeculae) அமைந்

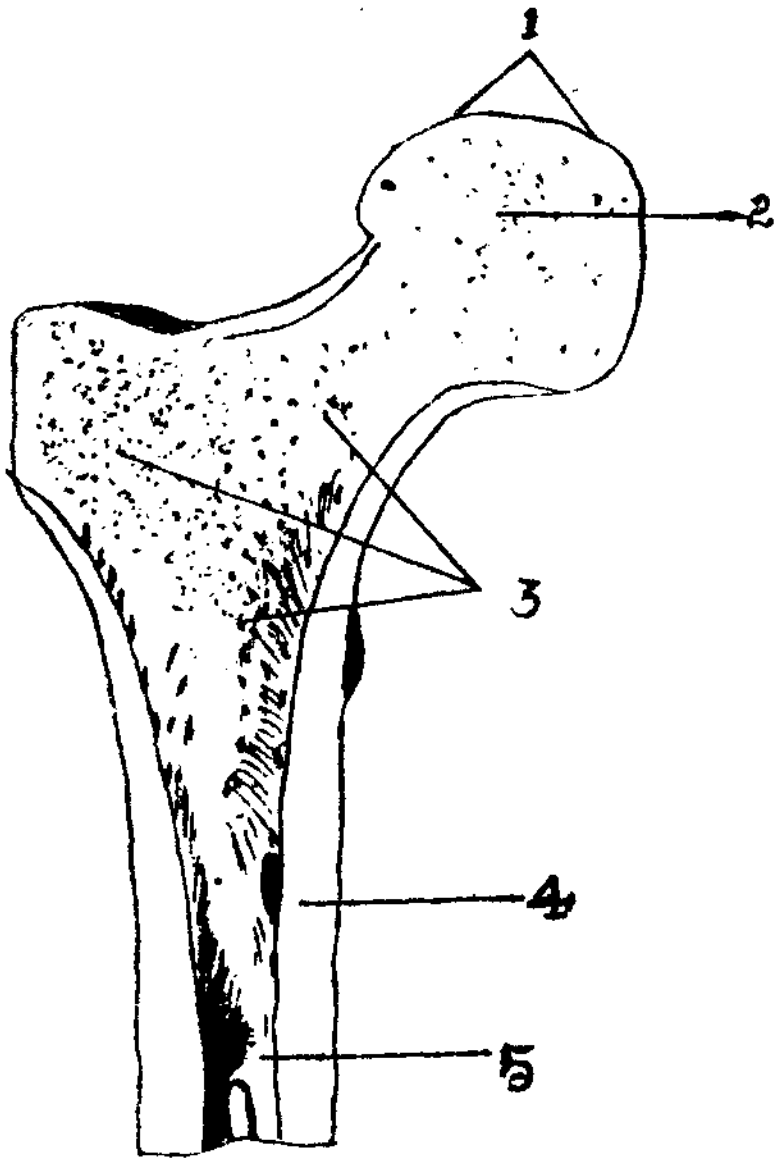

படம் 11

பீமர் (femur) காலெலும்பின் நீளவெட்டுத் தோற்றம்

1. அடர்த்தியான எலும்பின் வெளி ஓடு (outer shell of compact bone); 2. எபிபைசிஸ் (epiphysis); 3. கடற்பஞ்சுத் தன்மையுள்ள எலும்பு conce'lous or spo gy bone); 4. இணைத்தண்டு (shaft); 5. எலும்புள்ளிடைக் கால்வாய் (me lul ary cav ty)

துள்ளன. அடர்த்தியான அல்லது உறுதியான எலும்பில் (dense or compact bone) எலும்புள்ளிடை வெளிகள் நெருக்கமாகவும், எலும்புப் பொருள்கள் அடர்த்தியாகவும் அமைந்துள்ளன.

ஒரு சில எலும்புகளைத் தவிர, மற்ற எல்லா எலும்புகளிலும் கடற்பஞ்சுத் தன்மையுடைய எலும்பும் (spongy or cancellous

bone), உறுதியான அல்லது அடர்த்தியான எலும்பும் (dense or compact bone). சேர்ந்தே அமைந்துள்ளன. நீள எலும்புகளி லுள்ள இணைத்தண்டின் பெரும்பகுதி அடர்த்தியான எலும் பாலும், இணைத்தண்டிலுள்ள சிற்றிடை வெளியுடைக் கால் வாயைச் சுற்றியுள்ள சுவர்கள் கடற்பஞ்சுத் தன்மையுடைய எலும்பாலும் அமைக்கப்பட்டுள்ளது. நீள எலும்புகளின் எபிபை சிஸ் பகுதி கடற்பஞ்சுத் தன்மையுள்ள எலும்பாலும், அதைச் சுற்றியுள்ள உறை (shell) அடர்த்தியான எலும்பினுலும் அமைக்கப் பட்டுள்ளது. தலையிலுள்ள தட்டை எலும்புகளில் (flat bones or tabular bones), ஓர் உட்பரப்பும் (inner table), இதைச் சுற்றி இரு வெளிப் பரப்புகளும் (outer tables) அமைந்துள்ளன. வெளிப் பரப்புகள் அடர்த்தியான எலும்பினுலும், உட்பரப்பு கடற்பஞ்சுத் தன்மையுள்ள எலும்பினுலும் ஆக்கப்பட்டுள்ளது. உட்பரப்பில் பல ஒழுங்கற்ற எலும்புள்ளிடைவெளிகள் (marrow spaces) காணப்படுகின்றன.

அசையக்கூடிய முனைகளைத் தவிர, எலும்பின் மற்ற இடங்க ளெல்லாம் ஓர் எலும்பு மேற்சவ்வினுல் (periosteum) சூழப்பட் டுள்ளது. எலும்புள்ளிடைக் குழியையும் (marrow cavity), எலும்புள்ளிடை வெளிகளையும் சுற்றி ஒரு சவ்வு அமைந்துள்ளது. அதற்கு எலும்பு உள் சவ்வு (endosteum or inner periosteum) என்று பெயர்.

முதிர் எலும்புத்திசுவிலுள்ள நார்களும் இடையீட்டுப் பொருளும் பல அடுக்குகளாக அல்லது தகடுகளாக (lamellae) அமைக்கப்பட்டுள்ளன. ஒவ்வோர் அடர்த்தியான எலும்பிலும் பல கால்வாய்கள் நீளவாக்கில் ஊடுருவிப் பாய்கின்றன. அக் கால்வாய்களுக்கு ஹெவர்சியன் கால்வாய்கள் (Haversian Canals) என்று பெயர். இந் நீளக் கால்வாய்கள் ஒன்றோடொன்று பல செங்கோண, குறுக்குக் குழாய்களால் தொடர்புப்படுத்தப் பட்டுள்ளன. எலும்பின் மேற்சவ்விலிருந்தும் (periosteum), எலும்பின் உள்சவ்விலிருந்தும் (endosteum) பல கால்வாய்கள் கிளம்பி நீள அச்சிற்குச் செங்கோணத்தில் எலும்பை ஊடுருவிப் பாய்ந்து ஹெவர்சியன் கால்வாய்களோடு தொடர்பு கொள் கின்றன. இக் கால்வாய்களுக்கு வோல்க்மேன் கால்வாய்கள் (Volkmaann's Canals) என்று பெயர். ஹெவர்சியன் கால்வாய் களிலும், வோல்க்மேன் கால்வாய்களிலும் பல குருதிக்குழாய்களும், நரம்புகளும் அடங்கியுள்ளன.

எலும்பின் குறுக்குவெட்டுத் தோற்றத்தைப் பார்க்கும் பொழுது, ஹெவர்சியன் கால்வாய்களைச் சுற்றிப் பல வட்டங்களில்

தகடுகளும் (lamellae) எலும்புச் செல்களும் அமைக்கப்பட்டுள்ளன. இடையீட்டுப் பொருளிலுள்ள ஒரே மையத்தைக்கொண்ட வட்டத் தகடுகள் (concentric lamellae), எலும்புச் செல்கள், ஹெவர்சியன் கால்வாய் ஆகியவற்றை ஒன்ருகச் சேர்த்து ஒரு ஹெவர்சியன் தொகுப்பு (Haversian System or osteone) என்றழைக்கிருேம். எலும்பின் புறப் பரப்புகளிலுள்ள தகடுகள், புறப்பரப்பிற்கிணையாக ஓடுகின்றன. இத் தகடுகளுக்கு வெளி வட்டச் சுற்றுவரைத் தகடுகள் (outer circumferential lamellae or genual lamellae) என்று பெயர். இதே போல எலும்புள்ளிடைக் குழியைச் (marrow cavity) சுற்றிலுமுள்ள தகடுகளை உள்வட்டச் சுற்றுவரைத் தகடுகள் (inner circumferential lamellae) என்றழைக்கிருேம். ஒரு ஹெவர்சியன் தொகுப்பிற்கும், மற்ருெரு ஹெவர்சியன் தொகுப்பிற்குமிடையிலுள்ள தகடுகளுக்கு உள்ளிடைத் தகடுகள் (interstitial lamellae) என்று பெயர். ஒவ்வொரு ஹெவர்சியன் தொகுப்பும் மற்றதிலிருந்து ஒரு சிமென்ட் கோடு அல்லது சிமென்ட்டுச் சவ்வினுல் (cement membrane) பிரிக்கப்பட்டுள்ளது. ஆக அடர்த்தியான எலும்பில் கால்வாய்களைக்கொண்ட தகடுகளும், இவற்றிற்கிடையே உள்ளிடைத் தகடுகளும் வெளியிலும், உள்ளேயும் வட்டச் சுற்றுவரைத் தகடுகளும் (circumferential lamellae) அமைந்துள்ளன.

ஹெவர்சியன் கால்வாய்களைச் சுற்றிப் பல எலும்புச் செல்கள் அமைந்துள்ளன. இச் செல்கள் பல இடைக் குழிகளில் (lacunae) அமைக்கப்பட்டுள்ளன. இடைக் குழிகள் வட்டத் தகடுகளுக்கு உள்ளுக்குள்ளாவது அல்லது தகடுகளுக்கிடையிலேயாவது அமைக்கப்பட்டுள்ளன. எலும்புச் செல்களிலிருந்து பல உயிர்ப் பொருள் புறவளர்ச்சிகள் அல்லது நீட்சிகள் கிளம்புகின்றன. இப் புறவளர்ச்சிகள் சுற்றிலுமுள்ள இடையீட்டுப் பொருளிலுள்ள சிறு கால்வாய்களினுள் நீட்டிக்கொண்டிருக்கின்றன. இச் சிறு கால்வாய்கள் (canaticuli) இடைக் குழிக்குச் செங்குத்தாக அமைக்கப்பட்டுள்ளன. ஓர் இடைக் குழியினுடைய சிறு கால்வாய் மற்ருேர் இடைக் குழியுடனும், ஹெவர்சியன், வோல்க்மேன் கால்வாய்களோடும் தொடர்பு கொண்டுள்ளன.

எலும்பின் இடையீட்டுப் பொருளில் பல கோலஜென் நார்கள் அடங்கியுள்ளன. இந் நார்கள் பல கட்டுகளாக அமைந்துள்ளன ஒரு கட்டு மற்றதினின்று கட்டிடையீட்டுப் பொருளினுல் (inter-fascicular matrix) தனிப்படுத்தப்பட்டுள்ளது. இக் கோலஜென் நார்கள் தவிர, மற்றும் சில நார்கள் எலும்பின் வெளிச் சுவரில் செருகப்பட்டுள்ளன. அவற்றைச் சார்பீயின் நார்கள் (Fibres of

Sharpey) என்றழைக்கிறோம். இந் நார்கள் எலும்பு மேற்சவ்வு நார்களின் தொடர்ச்சியாகும். இவை எலும்பின் நீள அச்சிற்குச் செங்குத்தாக அமைந்து எலும்பினுள் செருகப்பட்டுள்ளன. இடையீட்டுப் பொருளில் இலாஸ்டிக் அல்லது நெகிழும் நார்களும் (elastic fibres) அடங்கியுள்ளன. இந் நார்கள் வட்டச் சுற்றுவரைத் தகடுகளிலும், உள்ளிடைத் தகடுகளிலும் காணப் படுகின்றன; ஆனால் ஹெவர்சியன் தொகுப்பினுள் காணப்படு வதில்லை. எங்குத் தசைநார்களும் தசைநாண்களும் எலும் போடு இணைகின்றனவோ அவ்விடங்களில் இலாஸ்டிக் நார்கள் அதிகமாகக் காணப்படுகின்றன.

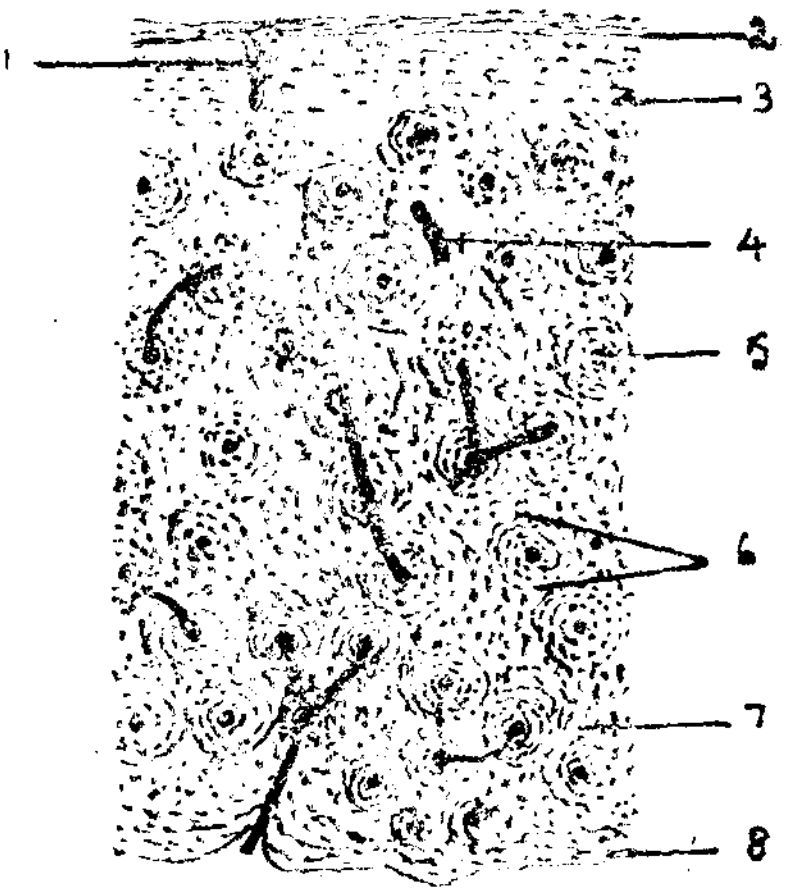

படம் 12

அடர்த்தியான எலும்பின் (compact bone) வெட்டுத் தோற்றம்

1. சார்பியின் நார்கள் (Sharpey's fibres); 2. எலும்பு மேற்சவ்வு (periosteum) 3. எலும்பு மேற்சவ்வுத் தகடுகள் (periostal lamellae); 4. வோல்க்மேனின் கால்வாய் (Volkmann's Canal); 5. ஹெவர்சியன் கால்வாய் (Haversian Canal); 6. ஹெவர்சியன் தொகுப்பு (Haversian System); 7. உள்ளிடைத் தகடுகள் (interstitial lamellae); 8. எலும்பு உட்சவ்வுத் தகடுகள் (endosteal lamellae).

அடர்த்தியான எலும்பிலுள்ளதைப் போலவே, கடற்பஞ்சுத் தன்மையுடைய எலும்பிலும் தகடுகள் காணப்படுகின்றன. ஆனால், பஞ்சுத் தன்மையுடைய எலும்பில் தகடுகள் மாறுபட்டு அமைக்கப் பட்டிருக்கின்றன அது மட்டுமல்லாமல் இவ்வெலும்பில் குறைவான ஹெவர்சியன் தொகுப்புகளே காணப்படுகின்றன.

எலும்பின் வகைகள் : எலும்பின் கூறுகளான கோலஜென், ஆதாரப் பொருள், கால்சிய உப்புகள், இடைக்குழிகள், உயி

ரணுக்கள், அதன் நீட்சிகள் அல்லது புறவளர்ச்சிகள் ஆகியவை எல்லா எலும்புகளிலும் அமைந்திருந்தாலும், அவற்றின் கலவை எலும்புக்கு எலும்பு மாறுபடுகின்றது. இக் காரணத்தினால் மீன், நீர்நில உயிர் (**amphibia**), பறவைகளிலுள்ள எலும்புக் கூடுகள் ஒன்றுக்கொன்று மாறுபட்டும், பாலூட்டிகளிலிருந்தும் மாறு

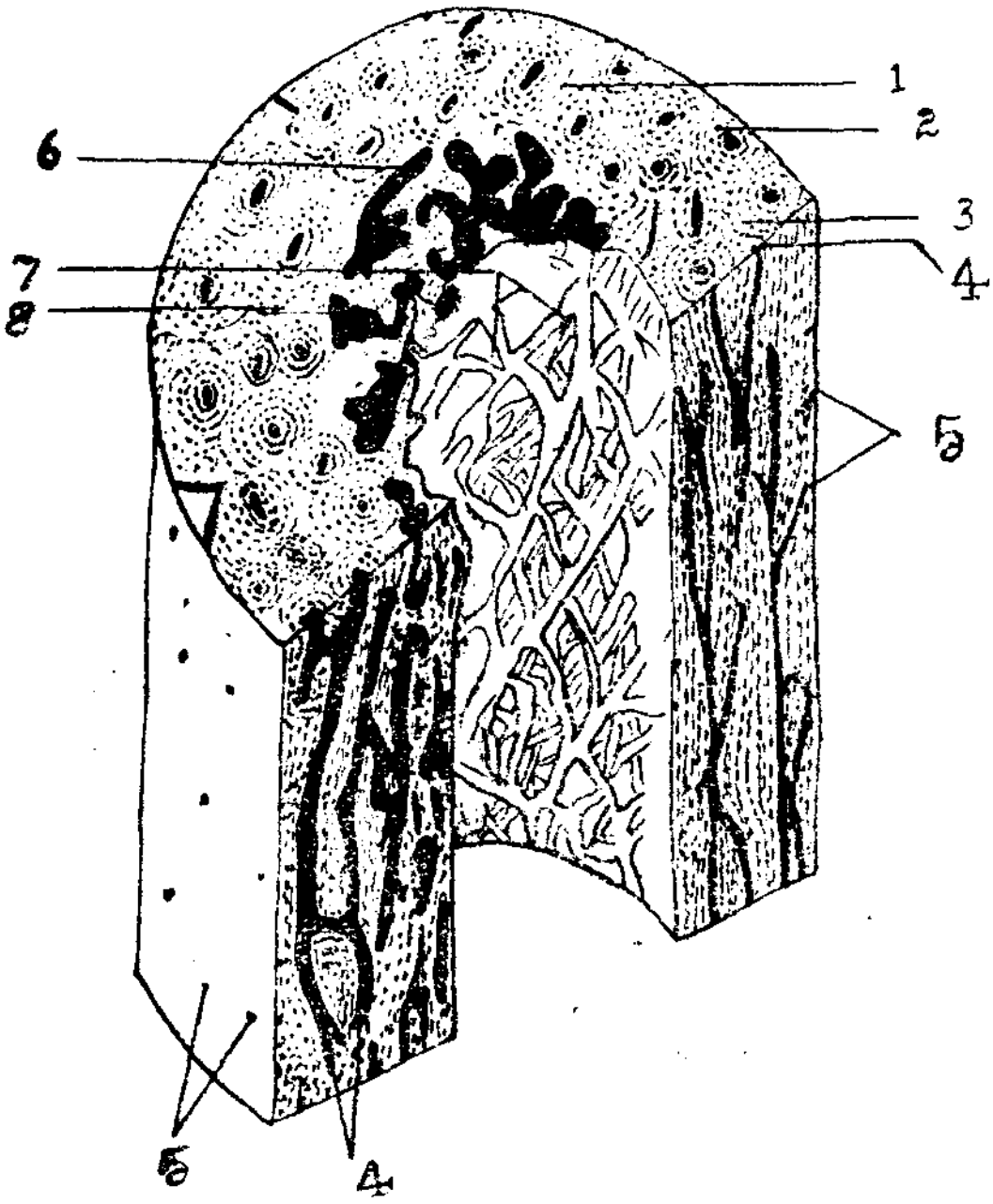

படம் 18

இணைத்தண்டின் (shaft) வெட்டுத் தோற்றம்

1. ஹெவர்சியன் எலும்புத் தகடு (Haversian Lameliae); 2. வட்டச் சுற்றுவரைத் தகடு (circumferential lamellae); 3. உள்ளிடைத் தகடுகள் (interstitial lamellae); 4. ஹெவர்சியன் கால்வாய் (Haversian Canal); 5. வோல்க்மேனின் கால்வாய்கள் (Volkmaanns Canals); 6. கடற் பஞ்சுத் தன்மையுள்ள எலும்பு (spongy bone); 7. ஆதாரப் புற வளர்ச்சிகள் (tr. beculae); 8. அடர்த்தியான எலும்பு (compact bone).

பட்டும் காணப்படுகின்றன. கோலஜென் நார்களின் அமைப்பைப் பொறுத்து எலும்பை மேலும் மூன்று வகைகளாகப் பிரிக்கிறோம். அவற்றை முறையே வலைப்பின்னல் எலும்பு (**reticular bone**), தகட்டெலும்பு (**lamellar bone**), ஹெவர்சியன் அல்லது ஆஸ்டியோனல் எலும்பு (**osteonal bone**) என்றழைக்கிறோம்.

வலைப்பின்னல் எலும்பு (Reticular Bone): கரு எலும்பில் கோலஜென் நார்கள் ஒழுங்காகவும், பல அடுக்குகளிலும் அல்லது தகடுகளிலும் அமையாமல் ஒழுங்கீனமாக அமைந்து வலைப் பின்னலைத் தோற்றுவிக்கின்றன. இவ் வகையான எலும்புகளுக்கு வலைப் பின்னலெலும்பு (reticular bone) அல்லது பின்னப்பட்ட எலும்பு (woven bone) என்று பெயர். இவ் வகை எலும்பில் இடைக் குழிகளும் (lacunae) ஒழுங்கீனமாக அமைந்துள்ளன. அது மட்டு மல்லாமல் குருதிக்குழாய்கள் காணப்படுவதில்லை.

படம் 14

சார்பீ நார்களின் (Fibres of Sharpey) அமைப்பு

1. எலும்பு மேற்சவ்வு (periosteum); 2. சார்பீ நார்கள் (Fib es of Sharpey); 3. எலும்பு

தகட்டெலும்பு (Lamellar Bone): இவ் வெலும்பில் கோலஜென் நார்கள் ஒரு சீரான முறையில் அமைக்கப்பட்டுள்ளன. தகடுகள் நீள வாக்கிலாவது, வட்டச் சுற்றுவரையிலாவது (circumferential) அமைக்கப்பட்டுள்ளன. தகடுகளின் வட்டச் சுற்றுவரை யமைப்பிற்கு ஆஸ்டியோன் (osteone) என்று பெயர். இடைக் குழிகளின் நீள அச்சு தகடுகளுக்கிணையாயிருக்கின்றது.

ஆஸ்டியோனல் எலும்பு (Osteonal Bone): இவ் வகையான எலும்பை ஹெவர்சியன் எலும்பு (Haversian Bone) என்றும் அழைக்கிறோம். ஆஸ்டியோனல் எலும்பில் தகடுகள் ஹெவர் சியன் கால்வாயை (Haversian Canal) மையமாகக்கொண்டு, பல வட்டச் சுற்றவரைகளாக அமைக்கப்பட்டுள்ளன. ஆஸ்டியோன்கள் இரு வகைப்படும்: முதனிலை ஆஸ்டியோன் (primary osteon), இரண்டாம் நிலை ஆஸ்டியோன் (secondary osteon). எந்த விதமான

எலும்பும் தோன்ருத ஓரிடத்தில் முதனிலே ஆஸ்டியோன் தோற்ற முறுகிறது. ஓர் எலும்பு தோன்றி அது மறைந்த இடத்தில்தான் இவ் விரண்டாம் நிலை ஆஸ்டியோன் தோற்றமுறுகிறது. இவ் வகையான எலும்பில் கோலஜென் நார்கள் நீள வாக்கிலாவது, வட்டச் சுற்றுவரையிலாவது அமைக்கப்பட்டுள்ளன.

எலும்பின் தோற்றமும் வளர்ச்சியும் : எலும்பு இரு வகைகளில் தோற்றமுறுகின்றன. அவற்றை முறையே உட்சவ்வு முறை (intra membranous), உட்குருத்தெலும்பு முறை (intra cartilagenous or endochondral) என்றழைக்கிறோம். உட்சவ்வு முறைப்படி எலும்பு இணைத்திசுவின் கீழேயாவது, இணைத்திசுவினுள்ளாவது தோற்றமுறுகின்றது. இம் முறையில் எலும்பு, குருத்தெலும்பை இடம் பெயர்க்காமல் நேரடியாக இணைத்திசுவிலிருந்து தோற்ற முறுகின்றது. ஆனல் உட்குருத்தெலும்பு முறை எலும்பு உரு வாக்கத்தில், எலும்பு குருத்தெலும்பு இருந்த இடத்தில், ஆனல் குருத்தெலும்பு அழிந்தபின் தோற்றமுறுகிறது. வெவ்வேறு முறை களில் தோன்றினலும், இவ் வெலும்புகள் ஒரே பண்புகளைக் கொண்டதாயிருக்கின்றன. ஆனல் வேறுபாடு என்னவெனில், தோன்றுமிடங்கள் வெவ்வேருகும். அது மட்டுமல்லாமல் உள்சவ்வு முறையில் எலும்பு நேரடியாகச் சவ்விலிருந்து தோன்றுகிறது. ஆனல், உட்குருத்தெலும்பு முறையில், குருத்தெலும்பு அழிக்கப் பட்ட பின்னரே எலும்பு தோன்றுகிறது.

உட்சவ்வு முறை (Intra membranous) - எலும்புருவாக்கம்: மண்டை ஓட்டிலுள்ள தட்டை எலும்புகள், குருத்தெலும்பைச் சுற்றியுள்ள எலும்புகள் ஆகியவை உட்சவ்வு முறையின்படி உரு வாகின்றன. உட்சவ்வெலும்பு (membrane bone) தோன்று மிடத்தில் நடுவடுக்குப் பொருள் செல்களின் எண்ணிக்கை அதிகமா கின்றன. அது மட்டுமல்லாமல் அப் பகுதி நன்கு குருதி ஊட்டப் படுகிறது. நடுவடுக்குப் பொருள் செல்கள் பின்பு ஒன்றிணைந்து பல கூட்டங்களைத் தோற்றுவிக்கின்றன. இக் கூட்டங்கள் தோன்றுவது, எலும்பு உருவாவதின் முதல் அறிகுறியாகும். இக்கூட்டங்களிலுள்ள செல்கள், உருவத்தில் சற்று மாறுபட்டுக் காட்சியளிக்கின்றன. இச் செல்களுக்கு எலும்பைத் தோற்றுவிக்கும் செல்கள் (bone forming cells) அல்லது மூலாதார எலும்புச் செல்கள் (osteoblasts) என்று பெயர். மூலாதார எலும்புச் செல்கள் பின்பு கோலஜென் நார்களைத் தோற்றுவிக்கின்றன. மூலாதார எலும்புச் செல்களுக்கிடையில் அமிலச்சார்புடைய (acidophilic) ஆதாரப் பொருள் தோன்றுகின்றது. இவ் வாதாரப் பொருள், இணைத்திசுவில் ஏற்கெனவே இருந்த நார்

களையும், புதிதாக மூலாதார எலும்புச் செல்கள் தோற்றுவித்த நார்களையும் மறைக்கின்றன. கோலஜென் நார்களும், ஆதாரப் பொருளும் சேர்ந்துதான் எலும்பின் இடையீட்டுப் பொருளை அமைக்கின்றன. இவ் விடையீட்டுப் பொருளில் முதலில் சுண்ணகம் படியாமலிருப்பதால் மிக மென்மையாகவும், இலகுவில் வெட்டுபடக் கூடியதுமாயிருக்கிறது. கனிமப் பொருள்கள் (inorganic substances) இல்லாமல் கரிமப் பொருள்களை (organic substances) மட்டும் கொண்ட இவ் விடையீட்டுப் பொருளிற்கு ஆஸ்டியாய்ட் (osteoid) என்று பெயர். இடையீட்டுப் பொருள் அதிகம் சுரக்கப்பட சுரக்கப்பட, மூலாதார எலும்புச் செல்களும், அதன் புற வளர்ச்சிகளும் அதில் புதைபடுகின்றன. அப்பொழுது இடையீட்டுப் பொருள் மூலாதார எலும்புச் செல்களைச் சுற்றிப் படிந்து இடைக்குழியையும், புற வளர்ச்சிகளைச் சுற்றிச் சிறு கால் வாய்களையும் (canaliculi) அமைக்கின்றன. ஒரு செல்லின் புற வளர்ச்சி மற்றதோடு தொடர்பு கொண்டிருப்பதால் புற வளர்ச்சிகளை உள்ளடக்கும் சிறு கால்வாய்களும் ஓர் இடைக்குழியிலிருந்து மற்ற இடைக்குழிகளுக்கிடையே பரவி அவற்றிற்கிடையில் தொடர்பைத் தோற்றுவிக்கின்றன. இடைக்குழிகளில் அமைக்கப் பட்டுள்ள செல்களுக்கு எலும்புச் செல்கள் (osteocytes) என்று பெயர்.

இடையீட்டுப் பொருள் பிறகு சுண்ணகமாகின்றது. இச் செய்கையை மூலாதார எலும்புச் செல்கள் செய்கின்றன. இடையீட்டுப் பொருளில் உப்புகள் படிவதைத்தான் சுண்ணகமாதல் (calcification) என்றழைக்கிறோம். கனிமங்கள் (minerals) படியும் பொழுது படிக ரூபத்தில் படிகின்றன. படிக ரூபக் கனிமங்களை ஹைடிராக்சி அபடைட்கள் (hydroxy apatite) என்றழைக்கிறோம். கனிமங்கள் முதலில் நாரியற்நுண்ணிழைகளுக்கு (fibrils) மேலும், பின்பு நுண்ணிழைகளுக்குள்ளும் படிகின்றன. மூலாதார எலும்புச் செல்களுக்குத் தேவையான சுண்ணக உப்புகள் கரை பொருளாகக் குருதியோட்டத்திலிருந்து கிடைக்கின்றன. கால்சியம், பாஸ்பரஸ் மட்டும் இடையீட்டுப் பொருள் அமைவதற்குப் போதுமானதல்ல. கால்சியம், பாஸ்பரஸ் பொருள்களை மூலப் பொருள்களாகக் குருதியிலிருந்து எலும்புச் செல்கள் பிரித்து, அவற்றை இடையீட்டுப் பொருளின் ஒரு பகுதியாகப் படிய வைக்க வைட்டமின்களும் (vitamins) தேவைப்படுகின்றன. வைட்டமின் 'டி' குறையும்பொழுது குறைவான அளவு சுண்ண உப்புகளே இடையீட்டுப் பொருளில் படிகின்றன. இதன் விளைவாகக் குழந்தைக் கணை அல்லது ரிக்கட்ஸ் (rickets) என்ற நோய் தோன்று கிறது.

எலும்பாக மாற்றும் செயல் (ossification) அதிக விரைவாக நடைபெற்றுக்கொண்டிருக்கும்பொழுது, நார்கட்டுகளும், இடையீட்டுப் பொருளும் இணைந்து ஆதாரப் புற வளர்ச்சிகளைத் (trabeculae) தோற்றுவிக்கின்றன. மூலாதார எலும்புச் செல்கள் தொடர்ந்து சுரக்கச் சுரக்க, உறுப்பின் ஆதாரப் புற வளர்ச்சிகள் தடிக்கின்றன. மூலாதார எலும்புச் செல்கள் இடையீட்டுப் பொருளை ஒரே சீராகச் சுரக்காமல் பல சுற்று வட்டங்களில் சுரந்து, பல்லடுக்குகளைத் தோற்றுவிக்கின்றன. இடையீட்டுப் பொருளின் ஒவ்வோர் அடுக்கையும், ஓர் எலும்புத் தகடு (lamella) என்றழைக்கிறோம். தனித்தனியாயிருந்த ஆதாரப் புற வளர்ச்சிகள் வளர்ந்து ஒன்றோடொன்றிணைந்து, ஒரு தொடர்ச்சியான தொகுப்பைத் தோற்றுவிக்கின்றன. அவ்வாறு ஒன்றிணையும்பொழுது நடுநடுவே பல சிற்றிடை வெளிகள் காணப் படுகின்றன. இவ் விடை வெளிகளுக்கு எலும்புள்ளிடை வெளிகள் (marrow spaces) என்று பெயர். தோற்றமுற்றுள்ள இவ் வகையான எலும்பிற்குக் கடற்பஞ்சுத் தன்மையுடைய எலும்பு (cancellous bone) என்று பெயர்.

மூலாதார எலும்புச் செல்கள் (Osteoblasts): மூலாதார எலும்புச் செல்கள், வளரும் எலும்பின் புறப் பரப்புகளில் ஒரே வரிசையில் அமைக்கப்பட்டுள்ளன. மூலாதார எலும்புச் செல்கள் கூம்பு வடிவாக அல்லது கோடக அல்லது எச் சிறையும் இணை கோடாயிராத நாற்கட்டமாக (trapezoid) உள்ளன. இடையீட்டுப் பொருளிலுள்ள செல்களின் உடலுக்கிடையே எவ்விதத் தொடர்புமில்லை. ஆனால், ஒரு செல்லின் புற வளர்ச்சிகள், மற்ற செல்களின் புற வளர்ச்சிகளோடு தொடர்பு கொண்டுள்ளன. மூலாதார எலும்புச் செல்களின் ஒரு முனையில் உட்கரு அமைந் துள்ளது. இதற்கருகில் ஒரு பெரிய, தெளிவான பரப்பு காணப் படுகிறது. இது கால்கை உறுப்பின் (golgi apparatus) பிரதி பலிப்பாகக் காணப்படுகிறது. மூலாதார எலும்புச் செல்களின் உயிர்ப் பொருளை அனிலின் என்ற காரச் சாயத்தால் சாயப்படுத்த முடியும். உயிர்ப் பொருளில் குறுமணிகளடங்கிய உள்ளுயிர்ப் பொருள் வலைப்பின்னல் (endoplasmic reticulum) காணப்படு கிறது. உயிர்ப் பொருளில் ரிப்போ நியூக்லிக் அமிலம் (ribonucleic acid) காணப்படுகிறது. இவ் வமிலம் புரதத்தைச் சேகரிக்க உதவு கின்றது. இது தவிர, உயிர்ப் பொருளில் சிறு குறுமணிகளும், கார பாஸ்படேஸும் (alkaline phosphatase) இருப்பதாகக் கண்டு பிடிக்கப்பட்டுள்ளது. உயிர்ப் பொருளில் இருக்கும் பாஸ்படேஸ், ரிப்போ நியூக்லிக் அமிலம், பீரியாடிக் ஆசிட்-ஸ்கிப் (periodic acid-schiff) குறுமணிகள் ஆகியவை நார்களையும், ஆதாரப் பொருளையும் தோற்றுவிப்பதில் மூலாதார எலும்புச் செல்களுக்கு உதவுகின்றன.

ஆஸ்ட்டியோகிலாஸ்ட்டுகள் (Osteoclasts): எலும்புகளின் புறப் பரப்புகளில் அரிப்பு ஏற்படும் சமயங்களில் பல பெரிய பேயணுக்கள் காணப்படுகின்றன. அவ் வணுக்களை ஆஸ்டியோகிலாஸ்ட்டுகள் என்றழைக்கிறோம். இவ் வணுக்கள் பொதுவாக எலும்புகளிலுள்ள குழிகளான கவ்சிப்பின் இடைக்குழிகளிலும் (Howship's Lacunae), புடைப்புகளிலும் (prominense), தட்டையான பரப்புகளிலும் காணப்படுகின்றன. இவ் வணுக்களில் பல உட்கருக்கள் அமைந்துள்ளன. அமிலச் சார்புடைய உயிர்ப் பொருள், நுரை போன்று காட்சியளிக்கிறது. உயிர்ப் பொருளில் மைட்டோக்காண்டிரியா, உள்ளுயிர்ப் பொருள் வலைப்பின்னல், ரிப்போசோம்கள் காணப்படுகின்றன.

ஆஸ்டியோகிலாஸ்ட்டுகள் எலும்பை அரிப்பதாகக் கருதப்படுகிறது. இவ் வணுக்கள் தோற்றம் ஒரு பிரச்சினைக்குரிய விவாதமாக இருந்துகொண்டு வருகிறது. சிலர் இவை நடுக்குப் பொருள் செல்கள், மூலாதார எலும்புச் செல்கள் (osteoblasts), எலும்புச் செல்கள் (osteocytes), வலைப்பின்னல் செல்கள் (reticular cells), ஒற்றையணுக்கள் (monocytes) ஆகியவற்றிலிருந்து தோற்ற முறுவதாகக் கருதுகின்றனர். வளர்ச்சியின்போது நடுவடுக்குப் பொருள் செல்களிலிருந்து இவ் வணுக்கள் தோன்றுவதாகச் சிலர் கருதுகின்றனர். ஆனால், சில ஆய்வாளர்கள் ஆஸ்டியோகிலாஸ்ட்டுகள், எலும்புச் செல் குமிழ்கள், எலும்புச் செல்கள் ஆகியவை ஒரே செல்லின் வெவ்வேறு தோற்றங்களே எனக் கருதுகின்றனர்.

உட்குருத்தெலும்பு முறை எலும்புருவாக்கம் (Intra cartilaginous Bone Formation): இவ் வகையான எலும்புருவாக்கத்தில் குருத்தெலும்பு இருந்த இடத்தில் ஆனால் அவை அழிந்தபின் எலும்பு தோற்றமுறுகிறது. ஆக எலும்பு தோன்றுவதற்கு முன்பு, உட்சவ்வு முறையைப் போலல்லாமல், அவ் விடங்களில் குருத்தெலும்பு காணப்படுகிறது. இவ்வாறு தோற்றமுறும் எலும்பிற்கு உட்குருத்தெலும்பு (cartilage bone) என்று பெயர். எலும்பு, குருத்தெலும்பிற்குப் பதிலாகத் தோன்றுவதால் அல்லது குருத்தெலும்பிருந்த இடத்தில் பதிலமர்த்தப்படுவதால், இவ் வகையான எலும்பு, பதிலமர்த்து எலும்பு (replacing bone) என்றும் பெயரிட்டழைக்கப்படுகிறது.

குருத்தெலும்பிலிருந்து நீள எலும்புகள் தோன்றுவதற்குறிகுறியாக உருவாகப்போகும் இணைத்தண்டுப் பகுதியில் எலும்பாக மாற்றும் செயல்கள் (ossification) தோன்ற ஆரம்பிக்கின்றன.

இணைத்தண்டுப் பகுதியில் தோன்றும் இச் செயற்மையங்களை இடைத்தண்டு அல்லது முதனிலை எலும்பாக மாற்றும் மையங்கள் **(diaphyseal or primary ossification centre)** என்றழைக்கிறோம். இங்குக் குருத்தெலும்புச் செல்கள் பல்கிப் பெருகுகின்றன. அது மட்டுமல்லாமல் இடைக்குழியின் எண்ணிக்கையும், அளவும் கூடுதலாகின்றன. இதன் விளைவாக இடைக்குழிகளுக்கிடையே யுள்ள இடையீட்டுப் பொருளின் **(matrix)** அளவு குறைகிறது. அது மட்டுமல்லாமல் இடையீட்டுப் பொருள், இடைக்குழிகளுக் கிடையே தடுக்குகளைத் தோற்றுவிக்கின்றது. பின் இவற்றில் சுண்ணக உப்புகள் படிய ஆரம்பிக்கின்றன. சுண்ணகமான பகுதி சுண்ணகமாகாத பகுதிகளைவிட நன்கு சாயத்தை ஏற்கின்றன. இதே நேரத்தில் முதனிலை எலும்பாக மாற்றும் மையங்களைச் சுற்றியுள்ள குருத்தெலும்பு மேற்சவ்வில் **(perichondrium)** வேறு பாடுகள் தோன்றுகின்றன. குருத்தெலும்பு மேற்சவ்வில் செல்கள் பல்கிப் பெருகி மூலாதார எலும்புச் செல்களாக **(osteoblasts)** மாற்றமடைகின்றன; அது மட்டுமல்லாமல், எலும்பாக மாற்றும் மையத்தைச் சுற்றி ஓர் எலும்பு வளையத்தைத் **(bone ring or collar)** தோற்றுவிக்கின்றன. முதன்முதலில் இவ் வெலும்பு வளையம் மிக மெல்லியதாகவும், சிறியதாகவுமிருக்கின்றது; ஆனல் பின்பு கனமாகவும், பெரியதாகவும் மாறுகின்றது. இந்த எலும்பு வளையந்தான் பின்பு எலும்பு மேற்சவ்வாக **(periosteum)** மாற்ற மடைகிறது.

இப்பொழுது எலும்பு மேற்சவ்விலிருந்து பல எலும்பு மேற் சவ்வு அரும்புகள் **(periosteal buds)** தோன்றி, எலும்பாக மாறும் குருத்தெலும்பின் பரப்பினுள் நீட்சியுறுகின்றன. நீட்சியுறும் இவ் வரும்புகளில் பல குருதி நாளங்களும், வேறுபாடடையா செல்களும் காணப்படுகின்றன. எலும்பு மேற்சவ்வரும்புகள் குருத்தெலும்பு இடைக்குழிகளுக்கிடையிலுள்ள தடுக்குகளை ஊடுருவிச் சென்று, தடுக்குகளையும், இடைக்குழிகளையும் சீர்குலைத்து, பல சிற்றிடை வெளிகளைத் தோற்றுவிக்கின்றன. அச் சிற்றிடை வெளிகளுக்கு முதனிலை எலும்புள்ளிடை வெளிகள் **(primary marrow spaces)** என்று பெயர். எலும்பு மேற்சவ்வரும்புகளிலுள்ள வேறு பாடடையா செல்கள், பின்பு மூலாதார எலும்புச் செல்களாக **(osteoblasts)** மாற்றமடைகின்றன. இம் மூலாதார எலும்புச் செல்களின் செய்கையால் குருத்தெலும்பு முதலில் ஆஸ்டியாய்டின லும் **(osteoid)**, பின்பு சுண்ணமான எலும்பினலும் சூழப்படுகிறது. எலும்பினல் சூழப்பட்ட குருத்தெலும்பு பின்பு அரித்தழிக்கப்படு கிறது.

குருத்தெலும்பினுள் இந்த மாற்றங்களெல்லாம் நடைபெற்றுக் கொண்டிருக்கும்பொழுது, புதிதாய் எலும்பு தோன்றத் தோன்ற எலும்பு வளையம் (bone ring or collar) நீளவாக்கிலும் சுற்றளவிலும் பெரிதாகின்றன. எலும்பு வளையத்திற்குள் உள்ள குருத்தெலும்பு, எலும்புச் செல்கள் அரித்தழிக்கப்படப்பட, எலும்புள்ளிடைக் குழியின் (marrow cavity) நீளமும், குறுக்கு விட்டமும் அதிகமாகின்றன.

நீள எலும்பு தோன்றுமிடத்திலுள்ள குருத்தெலும்பில் இணைத்தண்டுப் பகுதி எலும்பாக மாற்றப்பட்ட பிறகு, நீள எலும்பின் இருமுனைகளான எபிபைசிஸ்கள் (epiphysis) எலும்பாக மாற்றப்படுகின்றன. இதற்கறிகுறியாக இரு எபிபைசியல் அல்லது இரண்டாம் நிலை எலும்பாக மாற்றும் மையங்கள் (epiphyseal or secondary ossification centres) தோன்றுகின்றன. டையபைசிஸ் (diaphysis) அல்லது இணைத்தண்டில் (shaft) குருத்தெலும்பு எவ்விதமான மாற்றங்களுக்குட்பட்டதோ, அதே மாதிரியான மாற்றங்கள் இங்கும் தோன்றிக் குருத்தெலும்பை எலும்பாக மாற்றுகின்றன. ஆனால் எபிபைசிஸ்ஸிலுள்ள குருத்தெலும்பு ஆதாரப் புற வளர்ச்சிகள் (cartilage trabeculae) அரித்தழிக்கப்படாமல், அவை எலும்பு ஆதாரப் புற வளர்ச்சிகளாக (bone trabeculae) மாற்றமடைந்து கடற்பஞ்சு போன்ற அமைப்பைத் தோற்றுவிக்கின்றது. எலும்புப் புற வளர்ச்சிகளுக்கிடையேயுள்ள இடைவெளி எலும்புள்ளிடை வெளிகளாக (marrow spaces) நிலைக்கின்றன. அசையக்கூடிய இடங்களிலுள்ள (articular surfaces) குருத்தெலும்பு, எலும்பாக மாற்றம் அடையாமல் அப்படியே நிலைக்கின்றது.

எபிபைசிஸ் மையங்கள் தோன்றிய பிறகும் இணைத்தண்டு நீட்சியுறுகிறது. இணைத்தண்டிற்கும், எபிபைசிஸ்களுக்கும் இடையேயுள்ள ஒரு பகுதி எலும்பாக மாற்றப்படாமல் குருத்தெலும்பாகவே நிலைக்கிறது. அப் பகுதிக்கு எபிபைசியல் தகடு (epiphseal plate) என்று பெயர். இத் தகட்டுப் பகுதியில் குருத்தெலும்பு தோன்றிக்கொண்டேயிருக்கிறது. குருத்தெலும்பு தோன்றத் தோன்ற, அவை எலும்பாக மாற்றப்படுகிறது. இச் செய்கையினால் தேவைக்கேற்றாற்போல் எலும்பின் நீளம் கூட்டப்படுகிறது. எபிபைசிஸ் தகட்டிலுள்ள குருத்தெலும்பு எலும்பாக மாற்றப்பட்டு விட்டால், பின்பு எலும்பின் வளர்ச்சி நிறுத்தப்படுகிறது. அது மட்டுமல்லாமல் எபிபைசிஸ் பகுதிகள், டையபைசிஸ்ஸோடு ஓர் எலும்புப் பரப்பினால் சேர்க்கப்படுகிறது. சேர்க்கப்பட்ட பகுதி ஒரு கோடுபோல் காட்சியளிக்கின்றது. அக் கோட்டிற்கு எபிபைசியல் கோடு (epiphyseal line) என்று பெயர்.

ஹெவர்சியன் தொகுப்பின் தோற்றம்: கடற்பஞ்சுத் தன்மையுள்ள எலும்பிற்கும் (spongy bone), உறுதியான எலும்பிற்கும் (compact bone) இடையே உயிர்த்தசைமக் கூறுகளைவிட, அமைப்பில்தான் வேறுபாடுகள் காணப்படுகின்றன. கடற்பஞ்சுத் தன்மையுடைய எலும்பில் பின்னல் போன்று அமைந்துள்ள ஆதாரப் புற வளர்ச்சிகளுக்கு (trabeculae) இடையில் எலும்புள்ளிடை வெளிகள் (marrow spaces) அதிகமாயுள்ளன. ஆனால், உறுதியான அல்லது அடர்த்தியான எலும்பிலுள்ள எலும்புள்ளிடை வெளிகளை எலும்புத் தகடுகள் (lamellae) நிரப்புகின்றன. ஆகையால் அடர்த்தியான எலும்பு, எலும்புள்ளிடை வெளிகளற்று அடர்த்தியாகக் காணப்படுகின்றது. வளர்ச்சியின்போது, சில கடற்பஞ்சுத் தன்மையுடைய எலும்பு, அடர்த்தியான எலும்பாக மாற்றப்படுகிறது. அவ்வாறு மாற்றப்படும்பொழுது கடற்பஞ்சுத் தன்மையுடைய எலும்புகளிலுள்ள எலும்புள்ளிடை வெளிகளின் ஓரங்களிலுள்ள மூலாதார எலும்புச் செல்கள் (osteo blasts) பல தொடர்ச்சியான எலும்புத் தகடுகளைத் தோற்றுவிக்கின்றன. இத் தகடுகள் எலும்புள்ளிடை வெளிகளை ஆக்கிரமித்து நிரப்புகின்றன. எலும்புள்ளிடை வெளிகளின் ஓரங்கள் ஒழுங்காக இருந்தால்தான், தகடுகள் பொது மையங்கொண்ட பல வட்டங்களில் அமையும். இக் காரணத்தினால் ஓரங்கள் ஒழுங்கற்று இருக்கும் பொழுது, ஒழுங்கற்ற பகுதிகள் அரிக்கப்பட்டு, வட்ட வடிவமாக்கப் படுகின்றன. பொது மையமுடைய எலும்புத் தகடுகள், கடற்பஞ்சுத் தன்மையுடைய எலும்புள்ளிடை வெளிகளில் தோன்றும் பொழுது மூல முதலான எலும்புள்ளிடை வெளிகள் சிறு கால்வாய்களாகச் சுருக்கப்படுகின்றன. அக் கால்வாய்களுக்கு ஹெவர்சியன் கால்வாய்கள் (Haversian Canals) என்று பெயர். எலும்புள்ளிடை வெளிகளிலிருந்த குழாய்கள், இப்பொழுது ஹெவர்சியன் கால்வாய்களுக்குள் அடக்கப்படுகின்றன.

மேலே குறிப்பிடப்பட்டுள்ளது, எவ்வாறு கடற்பஞ்சுத் தன்மையுள்ள எலும்பிலிருந்து (spongy or cancellous bone) தோன்றும் அடர்த்தியான அல்லது உறுதியான (dense or compact bone) எலும்பில் ஹெவர்சியன் தொகுப்பு தோன்றுவது என்பதாகும். இனி ஹெவர்சியன் தொகுப்பு எவ்வாறு உறுதியான எலும்பில் நேரடியாகத் தோன்றுகிறது என்று பார்ப்போம். அடர்த்தியான எலும்பில் ஹெவர்சியன் தொகுப்பு தோன்றுவதற்கறிகுறியாக, எலும்புள்ளிடைக் குழி, மற்றும் எலும்பு மேற்சவ்வுப் பரப்புகளிலிருந்து பல குருதிப் புடைப்புகள் (vascular sprouts) தோன்றுகின்றன. இப் புடைப்புகள் அடர்த்தியான எலும்பினுள் புடைத்து உட்சென்று பல கால்வாய்களைத்

தோற்றுவிக்கின்றன. குருதிப் புடைப்புகளிலுள்ள வேறுபாடடையா செல்களிலிருந்து பல மூலாதார எலும்புச் செல்கள் (osteoblasts) தோன்றுகின்றன. இச் செல்கள் கால்வாய்களின் சுவர்களில் அமர்ந்துகொண்டு பொதுமையங்கொண்ட எலும்புத் தகடுகளை (concentric lamellae) கால்வாயின் உட்பக்கமாகத் தோற்றுவிக்கின்றன. எவ்வளவிற்கு வேண்டுமோ அவ்வளவு வரை இத் தகடுகள் பரவுகின்றன. இவ்வாறு ஒரே சீரான குறுக்கு விட்டமுடைய கால்வாய் தோற்றமுறுகிறது. இக் கால்வாயிற்கு ஹெவர்சியன் கால்வாய் (Haversian Canal) என்று பெயர்.

சிற்றெலும்புகளின் தோற்றம். நீளஎலும்புகளிலுள்ள எபிபைசிஸ் தோற்றமுறுவதைப் போலவே சிற்றெலும்புகளும் தோற்றமுறுகின்றன. எலும்பாக மாற்றும் செயல்கள் (ossification) குருத்தெலும்பின் மத்தியில் ஆரம்பித்து, பின் எல்லா முனைகளிலும் பரவுகின்றன. வளர்ச்சியின் முடிவில் உட்குருத்தெலும்பு (endochondial or cartilage bone) ஒரு மேற்சவ்வுக் கீழ் எலும்பினால் su bperiosteal bone) சூழப்படுகிறது.

எலும்பு மேற்சவ்வும் (Periosteum), எலும்பு உட்சவ்வும் (Endosteum): எலும்பைச் சுற்றி அதன் புறப்பரப்புகளில் ஒரு நாரியற் சவ்வு காணப்படுகிறது. அச் சவ்விற்கு எலும்பு மேற்சவ்வு என்று பெயர். இஃது எலும்பின் அசையும் பகுதிகளில் காணப்படுவதில்லை. எலும்பிற்கும், எலும்பு மேற்சவ்விற்குமுள்ள தொடர்பு இடத்திற்கு இடமும், வெவ்வேறு வயதுகளிலும் மாறுபடுகிறது. இளம் எலும்பிலுள்ள இச் சவ்வை எளிதில் அகற்றிவிடலாம். ஆனால், முதிர் எலும்பிலுள்ள இம் மேற்சவ்வு அகற்ற முடியாதபடி நன்கு எலும்போடு இணைந்துள்ளது. எலும்பு மேற்சவ்வு இரு சுவர்களால் ஆக்கப்பட்டுள்ளது. நாரியற் இணைத்திசுவினால் உருவாக்கப்பட்டுள்ள வெளிச் சுவரில் (outer layer) குறைந்தளவு செல்களும், ஆனால், அதிகளவு குருதிக்குழாய்களும், நரம்புகளும் அடங்கியுள்ளன. உட்சுவரில் குறைந்தளவு குருதிக்குழாய்களும், அதிகளவு செல்களும், இலாஸ்டிக் நார்களும் (elastic fibres) அடங்கியுள்ளன. வளர்ச்சியின்போது, எலும்பு சார்ந்த ஓர் இணைத்திசு உட்சுவரை அமைக்கிறது.

எலும்பிற்குச் செல்லும் குருதிக்குழாய்களுக்கும், நரம்புகளுக்கும் ஓர் ஆதாரப் படுகை போன்றும், தசைநாண், தசை நார்களை எலும்போடு இணைக்கவும் எலும்பு மேற்சவ்வு உதவுகிறது. எலும்பின் மறு வளர்ச்சிக்கு (regeneration) இம் மேற்சவ்வு உதவுகிறதா என்பது இன்னும் பிரச்சினைக்குரியதாகவே இருக்கிறது. எலும்பு மேற்சவ்வு, எலும்பிற்கு வரையறைச் சவ்வாக அமைகிறது.

எலும்பு உட்சவ்வு (endosteum), எலும்பிலுள்ள எலும்புள்ளிடைக் குழி (marrow cavity), ஹெவர்சியன் கால்வாய்களின் உள்வரிப் பூச்சாகவும் எலும்பின் ஆதாரப் புறவளர்ச்சியின் புறப்பரப்புகளிலும் அமைகிறது. வளரும் எலும்பில் இவ் வுட்சவ்வு மூலாதார எலும்புச் செல்களாலான சுவருக்குக் கீழே ஓர் இணைத் திசுவினால் அமைக்கப்படுகிறது.

எலும்பு மச்சை (Marrow) : எலும்பு மச்சை நீள எலும்புகளின் எலும்புள்ளிடைக் கால்வாயிலும், பெரிய ஹெவர்சியன் கால்வாய்களிலும், கடற்பஞ்சுத் தன்மையுடைய எலும்புகளிலுள்ள ஆதாரப் புறவளர்ச்சிகளுக்கிடையேயும் அமைந்திருக்கிறது. இது ஒரு மென்மையான திசுவாகும். எலும்பு மச்சை ஒரு மெல்லிய வலைப்பின்னல் இணைத் திசுவினாலும், பல செல்களாலும் தோற்றுவிக்கப்படுகின்றன. எலும்பு மச்சை இரண்டு வகைப்படும். சிவப்பு எலும்பு மச்சை (red marrow), மஞ்சள் எலும்பு மச்சை (yellow marrow).

சிவப்பு எலும்பு மச்சை (Red Marrow): கரு, இளம் உயிரிகளிலுள்ள எல்லா எலும்புகளிலும் சிவப்பு எலும்பு மச்சை காணப்படுகிறது. ஆனால் முதிர் விலங்குகளில் இவை முதுகெலும்பு (vertebrae), நெஞ்செலும்பு (sternum), விலா எலும்புகள் (ribs), தலை எலும்புகள் ஆகியவற்றில் மட்டும் காணப்படுகின்றன. முதிர் விலங்குகளின் குருதி, சிவப்புக் குருதியணுக்கள், வெள்ளையணுக்கள் இச் சிவப்பு எலும்பு மச்சையிலிருந்து தோற்றமுறுகின்றன. கரு வளர்ச்சியின்போது இம் மச்சையிலிருந்து மூலாதார எலும்புச் செல்கள் தோன்றுகின்றன.

மஞ்சள் எலும்பு மச்சை (Yellow Marrow) : கொழுப்புச் செல்கள் மஞ்சள் எலும்பு மச்சையில் அதிகமாகக் காணப்படுகின்றன. வயதான எலும்பு மச்சையிலிருந்து கொழுப்பு வெளியேறுகிறது. அப்பொழுது எலும்பு மச்சை சிவப்பு நிறமாகவும், ஊண்பசை (gelatinous) போன்றுமிருக்கிறது. இவ் வகையான எலும்பு மச்சைக்கு ஊண்பசை எலும்பு மச்சை (gelatinous marrow) என்று பெயர். நன்கு தூண்டப்படும்பொழுது மஞ்சள் எலும்பு மச்சை சிவப்பு நிறமாக மாற்றமடைந்து. குருதியைத் தோற்றுவிப்பதிலும் பங்கேற்கின்றது.

குருதிக் குழாய்கள் (Blood Vessels) : எலும்புகள் நன்கு குருதியூட்டப்பட்டுள்ளன. குருதிக் குழாய்கள் எலும்பு மேற்சவ்விலிருந்து கிளம்பி எலும்பினுள் செல்கின்றன. நீள எலும்புகளின்

இணைந்தண்டின் (shaft) நடுவில் செங்குத்தாக ஒரு கால்வாய் எலும்புள்ளிடைக் குழிக்குச் செல்கிறது. அக் கால்வாயிற்கு உணவுக் கால்வாய் (nutrient or medullary canal) என்று பெயர். இக் கால்வாயின் வெளிமுகப் புத்துவாரத்திற்கு உணவுப்புழை (nutrient foramen) என்று பெயர். இக் கால்வாயின் வழியாக ஓர் எலும்புள்ளிடைக் குழித் தமனி எலும்புள்ளிடைக் குழிக்குச் செல்கிறது. அவ்வாறு உட்செல்லும் தமனியிலிருந்து கிளம்பும் பல கிளைகள் அடர்த்தியான எலும்பின் ஹெவர்சியன் கால்வாய் களிலுள்ள குருதிக் குழாய்களோடு தொடர்பு கொண்டுள்ளன. எலும்புக் குழிக்குள் சென்ற தமனி, பின் இரு கிளைகளாகப் பிரிகின்றன. இக் கிளைகளை ஏற்றுக் கிளைகள் (ascending branches), இறக்குக் கிளைகள் (descending branches) என்றழைக்கிறோம். இக் கிளைகள், எலும்பு மச்சையின் எல்லாப் பகுதிகளுக்கும் குருதியூட்டு கின்றன. தமனிகளின் தந்துகிகள் பைக்குழிவுகளோடு (sinusoids) தொடர்பு கொண்டுள்ளன. இப் பைக்குழிவுகளின் வரிப்பூச்சாகப் பல நோயுண்ணித் தன்மைகொண்ட (phagocytic)! வலைப்பின்னல் இதய உள் உறை குழாய்ச் செல்கள் (reticulo-endothelial cells) அமைந்துள்ளன. எலும்புள்ளிடைக் குழியிலிருந்து எலும்புள்ளிடைக் குழிச் சிரைகள் உணவுக்கால்வாயின் (nutrient canal) வழியாக வெளியேறுகின்றன. இச் சிரைகளும், ஹெவர்சியன் கால்வாய்களிலுள்ள சிரைகளோடு தொடர்பு கொண்டுள்ளன.

உணவுக் கால்வாயின் வழியாக மட்டுமல்லாமல், பல வோல்க் மேன் கால்வாய்கள் (Volkmaann's Canals) வழியாகவும் குருதிக் குழாய்கள் எலும்புள்ளிடைக் குழிக்குச் செல்கின்றன. அடர்த்தி யான எலும்பிலுள்ள இக் குருதிக் குழாய்களிலிருந்து பல கிளைகள் தோன்றி ஹெவர்சியன் கால்வாய்களுக்குள் செல்கின்றன. எலும்புள்ளிடைக் குழிக்குச் சென்ற இக் குருதிக் குழாய்கள் பல பைக்குழிவுகளைத் (sinusoids) தோற்றுவிக்கின்றன. இப் பைக் குழிவுகளோடுதான் எலும்புள்ளிடைக் குழித் தமனித் தந்துகிகள் தொடர்பு கொண்டுள்ளன.

நிணநீர் நாளங்கள் : எலும்பு மேற்சவ்வின் வெளிச் சுவரில் பல நிணநீர் நாளங்கள் காணப்படுகின்றன. பல நிணநீர்த் தந்துகிகள் வோல்க்மேன், ஹெவர்சியன் கால்வாய்களுக்குள் செல்கின்றன. எலும்புச் செல்களையும், அதன் புற வளர்ச்சிகளையும் சுற்றியுள்ள படிக உருவமற்ற (amorphous) பொருள்கள், செல், குருதிக் குழாய்களுக்கிடையே பொருள்களின் பரிமாற்றத்திற்கு உதவி செய்கின்றன. அதுமட்டுமல்லாமல் இப் படிக உருவமற்ற

பொருள்கள், நிணநீர் நாளங்களுக்குப் பாதையாகவும் அமைகின்றன என்று கண்டுபிடிக்கப்பட்டுள்ளது.

நரம்புகள் : எலும்பு மேற்சவ்விலிருந்து பல மையலினுள்ள நரம்புகளும் (**medullated nerves**), மையலினற்ற நரம்புகளும் (**non-medullated**) வோல்க்மேன் கால்வாய்களின் வழியாக ஹெவர்சியன் கால்வாய்களுக்குள்ளும் எலும்புள்ளிடைக் குழிகளுக்குள்ளும் செல்கின்றன.

எலும்பு முறிவும் (fracture) குணப்படுதலும் : எலும்பு முறிவின் போது குருதி வெளியேற்றமும், திசு பழுதும் அடைகின்றன. எலும்பு முறிவு ஏற்பட்ட இடத்திற்கு உடனே நாரியல் உயிரணுக்களும், தந்துகிகளும் சென்று குறுமணி உருவாக்குத் திசுவைத் (**granulation tissue**) தோற்றுவிக்கின்றன, இது மட்டுமல்லாமல் முறிவு ஏற்பட்ட இடத்திற்கு வெள்ளைக் குருதியணுக்களும் (**leucocytes**), பேருயிரணுக்களும் (**macrophages**) வந்து சிதையுண்ட திசுக்களை உண்கின்றன. இதே சமயத்தில் குறுமணி உருவாக்குத் திசுவில் குருத்தெலும்பு தோன்றுகிறது. புதிதாகத் தோன்றிய இக் குருத்தெலும்பிற்குக் கேலஸ் (**callus**) என்று பெயர். இக் கேலஸ் முறிந்த எலும்பைத் தற்காலிகமாக இணைக்க உதவுகிறது. இச் செய்கைகள் நடந்துகொண்டிருக்கும் சமயத்தில் எலும்பு, மேற்சவ்விலுள்ள எலும்பு சார்ந்த செல்கள் பெரிதாகி, மூலாதார எலும்புச்செல்களாக (**osteoblasts**) மாற்றமடைகின்றன. இச் சமயத்தில் எலும்பு முறிவு ஏற்பட்ட பகுதிக்குச் சற்றுத் தள்ளி, மூலாதார எலும்புச் செல்களால் எலும்புத் திசு (**osseous tissue**) தோற்றுவிக்கப்படுகிறது. பின்பு இவ் வெலும்புத் திசு அல்லது எலும்பு, எலும்பு முறிவுப் பகுதிக்கு நீட்சியுற்று, கேலஸ் பகுதிக்கு மேல் ஓர் உறைபோன்ற சுவரை அமைக்கின்றது. எலும்பு அதிகமாகப் படியப்படிய, குருத்தெலும்பு கேலஸ் எலும்பினால் பதிலமர்த்தப்படுகிறது. உட் குருத்தெலும்பு முறை எலும்பு உருவாக்கத்தைப் போல் குருத்தெலும்பு சுண்ணகமாக்கப்பட்டு எலும்பாக மாற்றப்படுகிறது.

எலும்பு முறிவு ஏற்பட்ட இடத்தில் புதிதாகத் தோன்றிய எலும்பு முதலில் கடற்பஞ்சுத் தன்மையுடையதாயிருக்கிறது. பின் இவ் வெலும்பு அடர்த்தியான எலும்பாக (**dense bone**) மாற்றப்படுகிறது. முறிவு தோன்றிய இடத்தில் புறப்பரப்பில் அதாவது எலும்பு மேற்சவ்விற்குக் கீழே இவ்வாறு புதிய எலும்பு உருவாகிக்கொண்டிருக்கும்பொழுது, முறிந்த எலும்புள்ளிடைக் குழிப் பகுதியிலும் எலும்பு தோன்றுகிறது. இவ்வாறு முறிந்த

எலும்பு உட்பக்கமாகவும் வெளிப்பக்கமாகவும் சேர்க்கப்படுகிறது. முறிவு குணப்படுத்தப்படும்பொழுது சேர்க்கப்பட்டது போக, நீட்டிக்கொண்டிருக்கும் மற்றப் பகுதிகள் அகற்றப்படுகின்றன.

மூட்டுகள் (Joints): அசையும் இரு எலும்புகளுக்கிடையே யுள்ள இடைவெளியை நாம் மூட்டு என்றழைக்கிறோம். மூட்டுகள் இரு வகைப்படும். அவை அசையும் மூட்டுகள் (movable joints or diarthroses), அசையா மூட்டுகள் (immovable joints or synar-throses) என்பதாகும். அசையும் மூட்டுகளைத் தோற்றுவிக்கும் எலும்புகளுக்கிடையில் ஒரு குழி காணப்படுகிறது. ஆனால் அசையா மூட்டுகளைத் தோற்றுவிக்கும் எலும்புகளுக்கிடையில் இக் குழி காணப்படுவதில்லை.

அசையும் மூட்டுகள் (Movable joints or Diarthroses): இவ்வகையான மூட்டுகளில் இரு எலும்புகளுக்கிடையில் ஒரு குழி காணப்படுகிறது. இக் குழிக்கு மூட்டுக் குழி (synovial cavity) என்று பெயர். அசையும் மூட்டுகளோடு தொடர்புடைய, அசையக்கூடிய குருத்தெலும்பு (articular cartilage) மூட்டிடைக் குருத்தெலும்புகள் (inter articular cartilages or menisci), கிலினொய்ட் தசைநார்கள் (glenoid ligaments), மூட்டுக் குப்பி (joint capsule) முதலியவை அசைவைத் தோற்றுவிக்க உதவுகின்றன.

எலும்புகளின் நுனிகளில் அசையக்கூடிய குருத்தெலும்பு (articular cartilage) அமைக்கப்பட்டுள்ளது. இக் குருத்தெலும்பு கண்ணாடி போன்றிருக்கிறது. குருத்தெலும்பு மேற்சவ்வு (perichon-drium) அசையக்கூடிய குருத்தெலும்புகளுக்கு மேல் காணப்படுவதில்லை. இக் குருத்தெலும்பின் மேற்பரப்புகளிலுள்ள செல்கள் தட்டையாகவும், உள்ளேயிருக்கும் செல்கள் வட்டமாகவும், கூட்டங்களாகவும் அமைக்கப்பட்டுள்ளன. எலும்போடு ஒட்டிக் கொண்டிருக்கும் குருத்தெலும்பின் சுவர் சுண்ணகமாக்கப் பட்டுள்ளது (calcified).

மூட்டிடைக் குருத்தெலும்புகளும் (inter articular cartilages), லேப்ரா கிலினொய்டியாவும் (labra glenoidea) அசையும் எலும்புகளுக்கிடையேயுள்ள குழியை ஆழப்படுத்த உதவுகின்றன.

மூட்டுக் குப்பி (joint capsule) இரு சுவர்களாலானது. வெளிச் சுவர் அடர்த்தியான நாரியற்திசுவினால் அமைக்கப்பட்டுள்ளது. மூட்டோடு சம்பந்தப்பட்ட தசைநாண்கள் இச் சுவரோடு ஒட்டப்

பட்டுள்ளது, இச் சுவரை நாரடுக்கு (stratum fibrosum) என்றழைக்கிறோம். உட்சுவருக்கு மூட்டு உள்ளடுக்கு (stratum synoviale) அல்லது மூட்டுச்சவ்வு (synovial membrane) என்று பெயர். மூட்டு உள்ளடுக்கு அல்லது மூட்டுச் சவ்வின் வெளிப்பகுதி, வெள்ளை நார்களையும் நெகிழும் நார்களையும், செல்களையும் கொண்ட இணைத் திசுவினாலாக்கப்பட்டுள்ளது. மூட்டுச் சவ்வின் உட்பக்கத்திலிருந்து

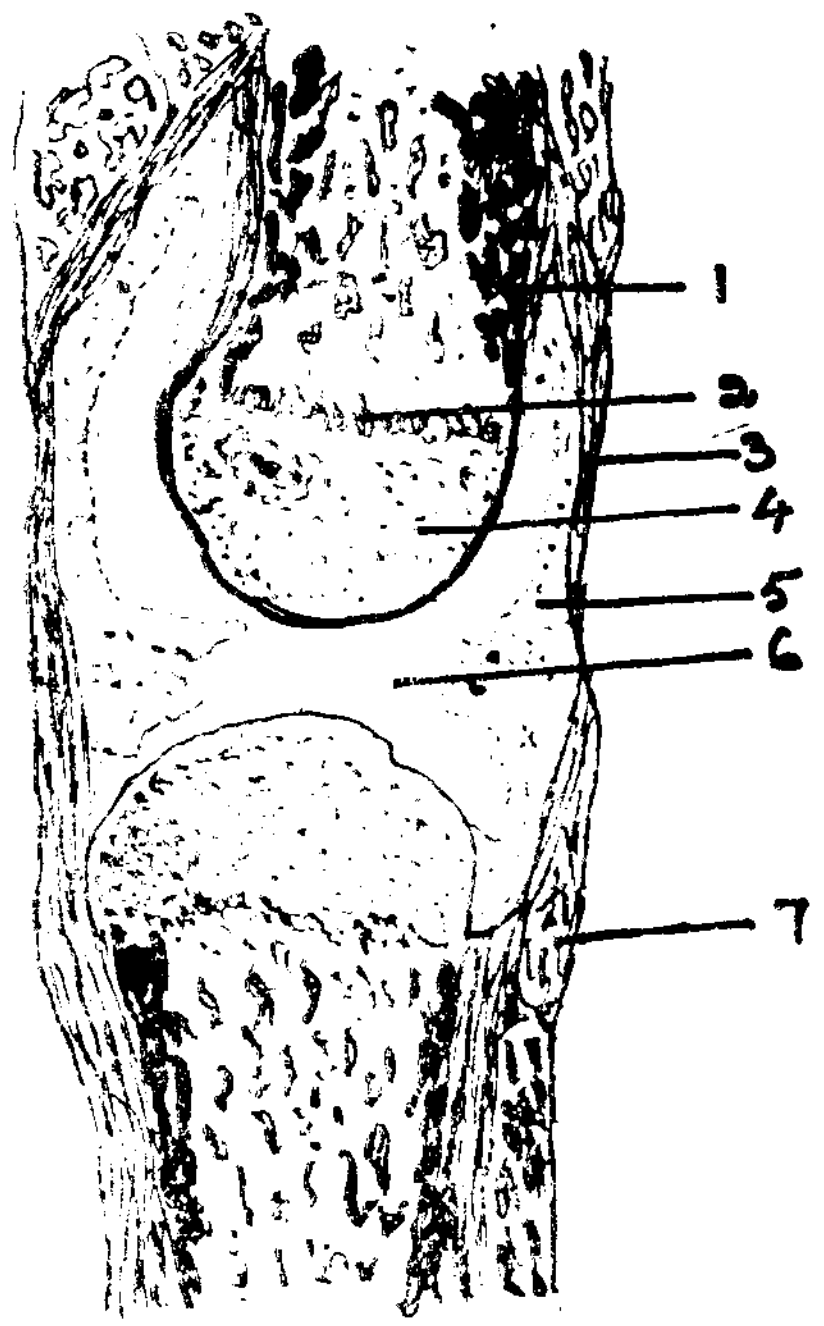

படம் 15

மூட்டு (joint)

1. குருத்தெலும்பு மேற் சவ்வெலும்பு (perichondrial bone); 2. குருத்தெலும்புள்ளெலும்பு (endochondral bone); 3. நாரியல் சுவர் (fibrous layer); 4. குருத்தெலும்பு; 5. மூட்டுச் சுவர் (synovial layer); 6. மூட்டுக் குழி (joint cavity); 7. தசை.

பல மூட்டு நுண்ணுறிஞ்சிகள் (synovial villi) அல்லது ஹெவர்சியன் நுண்ணுறிஞ்சிகள் (Haversian fringes) தோன்றி, மூட்டுக் குழிக்குள் (synovial cavity) நீட்டிக்கொண்டிருக்கின்றன. சில நுண்ணுறிஞ்சிகள் பல விண்மீன் போன்ற செல்களால் அமைக்கப்பட்டுள்ளன. இவற்றில் குருதிக் குழாய்கள் காணப்படுவதில்லை.

ஆனால், மற்ற நுண்ணுறிஞ்சிகளில் நாரியற்திசுவும், குருதிக் குழாய்க் குழாய்களும், இதைச் சுற்றி விண்மீன் வடிவ இணைத் திசுச் செல்களும் அடங்கியுள்ளன.

மூட்டுக் குழியில் மூட்டுத் திரவம் (synovial fluid or synovia) அமைந்துள்ளது. இத் திரவம் மூட்டுச் சவ்விலுள்ள செல்களால் சுரக்கப்படுகிறது. மூட்டுத் திரவம் மஞ்சளாகவும், பாகுத் தன்மையுள்ளதாகவும் (viscid) மியூகோ ஆல்புமின்னும் (muco albuminous), கயலூரோனிக் அமிலம், உயிரணுக் கழிவும் கொழுப்புத் துளிகள் கொண்டதாகவுமிருக்கின்றது. மூட்டுத் திரவத்தின் அளவு, வேலையின் போதைவிட, சாதாரண நிலையிலிருக்கும் பொழுது அதிகமாயிருக்கிறது.

மூட்டின் தோற்றம் : மூட்டு தோன்றுவதற்கறிகுறியாக எலும்புகளுக்கிடையில் நடுவடுக்குப் பொருள் செல்கள் திரட்சியுற்று, ஒரு திரளைத் தோற்றுவிக்கின்றன. இத் திரளிலிருந்து பின்பு குருத்தெலும்பு தோன்றுகிறது. எலும்பு தோன்றக் குருத்தெலும்பினாலான ஓர் அடிப்படை அமைந்த பிறகு குருத்தெலும்புத் திரட்சியின் நடுப் பகுதி அடர்த்தியற்றுக் காணப்படுகிறது. குருத்தெலும்புத் திரட்சியின் மற்றப் பகுதிகள் வடிவடைந்து மூட்டைத் தோற்றுவிக்கும் எலும்புகளின் நுனிகளைச் சுற்றியமைகிறது. இவற்றிற்கு இடையேயுள்ள பகுதிதான் மூட்டாக மாறுகிறது. இப் பகுதியில் நாரிணைத் திசு (fibrous connective tissue) நிறைந்து காணப்படுகிறது. இதற்கிடையில் எலும்பாக மாற்றும் செயல்கள் (osscification) எலும்பின் இணைத்தண்டில் (shaft or diaphysis) ஆரம்பித்துக் குருத்தெலும்பை எலும்பாக மாற்றுகின்றது. இதே நேரத்தில் எபிபைசிஸ் முனைகள், எலும்பாக மாற்றப்படாமல் குருத்தெலும்பாகவே நிலைக்கின்றன. எபிபைசிஸ்ஸைச் சுற்றிலுமுள்ள இணைத்திசு மறையும்பொழுது, மூட்டில் ஒரு குழி காணப்படுகிறது. அக் குழியை மூட்டுக்குழி (synovial cavity or joint cavity) என்றழைக்கிறோம். இங்குள்ள நடுவடுக்குப் பொருள் செல்கள், மூட்டுக் குழியைச் சுற்றி ஒரு மெல்லிய சவ்வைத் தோற்றுவிக்கின்றன. அச் சவ்விற்கு மூட்டுச் சவ்வு (synovial membrane) என்று பெயர். இம் மூட்டுச் சவ்வு எலும்பின் மேற்சவ்வோடு தொடர்புடைய ஓர் இணைத்திசுவினால் சூழப்படுகிறது. இரு வெளிச் சவ்வுகளையுடைய மூட்டுக் குழியிலுள்ள திரவத்திற்கு மூட்டுத் திரவம் (synovial fluid) என்று பெயர். மூட்டுக்குழி, இதிலுள்ள திரவம், குழியைச் சுற்றியுள்ள மூட்டுச் சவ்வு, இணைத்திசு ஆகிய இரு சுவர்கள் ஆகியவற்றை மொத்தமாகக் குப்பி அல்லது கிண்ணம் (capsule) என்றழைக்கிறோம். மூட்டுத் திரவம் மூட்டுச் சவ்வினால்

சுரக்கப்படுகிறது. இத் திரவம் மூட்டினால் இணைந்த இரு எலும்பு களின் உராய்வைத் தடுக்கும் மசகுப் பொருளாக (lubricator) உதவுகிறது. எபிபைசிஸ் முனைகளில் எலும்பாக மாற்றும் மையங்கள் தோன்றியபிறகுகூட அசையும்மூட்டில் (movable joint) இணைந்த எலும்புகளின் நுனிகளில் குருத்தெலும்பு ஓர் உறையைத் (cap) தோற்றுவிக்கின்றது. இவ் வமைப்பு, அசையும் எலும்புகளுக் கிடையில் ஏற்படும் உராய்வைக் குறைக்க உதவுகின்றது.

5. கொழுப்புத் திசு அல்லது கொழுப்பு
(Adipose Tissue or Fat)

இணைத் திசுவின் ஒரு வகையாக ஏற்கெனவே கொழுப்புத் திசுவைப் பற்றிப் பார்த்திருந்தாலும், கொழுப்புத் திசுவை அல்லது கொழுப்பை ஈண்டு தனியாகப் பார்ப்பது அவசியமாகிறது. இத் திசு ஒரு வகையான இணைத் திசுவாயிருந்தாலும், கொழுப்பை இது சேகரித்து வைப்பதால் சிறப்புப் பெறுகின்றது. சராசரியான உணவை உட்கொள்ளும் வீட்டு விலங்குகளின் எடையில் சுமார் 15 விழுக்காடு (15%) கொழுப்பால் தோற்றுவிக்கப்பட்டுள்ளது. கொழுப்பின் அளவு, விலங்குகளின் உணவின் அளவைப் பொறுத்து அமைகிறது. விலங்குகளில் இரு வகையான கொழுப்பு இருப்ப தாகக் கண்டுபிடிக்கப்பட்டுள்ளது. அவை (1) மஞ்சள் (yellow) அல்லது வெள்ளைக் கொழுப்பு (white fat) அல்லது ஒற்றைக் குழி யுடைக் கொழுப்புத் திசு (unilocular adipose tissue), (2) பழுப்புக் கொழுப்பு (brown fat) அல்லது பட்குழியுடைக் கொழுப்புத் திசு (multilocular adipose tissue). ஒற்றைக் குழியுடைக் கொழுப்புத் திசுவில் கொழுப்பு நிரப்பப்பட்ட ஒரே குழியுள்ளது. இவ் வகை யான கொழுப்புத்தான் விலங்குகளின் உடலில் அதிகமாகக் காணப் படுகிறது. பட்குழியுடைக் கொழுப்புத் திசுவில் கொழுப்பு நிரப்பப் பட்ட சிறு குழிகள் பல உள்ளன.

ஒற்றைக் குழியுடைக் கொழுப்புத் திசு மனிதனில் அதிகமாகக் காணப்படுகிறது. இது மனிதனில் தொடர்ச்சியான அடித்தோல் சுவரான பென்னிகுலஸ் கொழுப்பைத் (penniculus adiposus) தோற்றுவிக்கிறது. இப் பென்னிகுலஸ் கொழுப்பு ஆண், பெண்ணி னங்களில் உடல் வேற்றுமைகளைத் தோற்றுவிக்க உதவுகின்றன. பெண்ணின் வேறுபாட்டைத் தோற்றுவிக்கும் கொழுப்புத் திசு பாலணுச் சுரப்பி ஹார்மோன்களால் (gonadial hormones) கட்டுப்படுத்தப்படுகின்றது. ஒற்றைக் குழியுடைக் கொழுப்புத்

திசு பொதுவாக அக்குள் (axillary), மேற்தோள் பட்டைப் (episcapular) பகுதி, அடிவயிறு, முதுகு, பிட்டம் (buttocks), தொடைகள், ஓமெண்டம் (omentum), குடற்தாங்கிகள் (mesenteries) முதலிய இடங்களில் அதிகமாகக் காணப்படுகின்றது. பிரைமேட்களின் (primates) கொழுப்பில் கரோட்டினாய்டுகளும் (carotenoids), லிப்போக்ரோம் நிறப் பொருள்களும் (lipochrome pigments) நிறைந்து காணப்படுவதால், அவை பழுப்பு நிறமாகக் காணப்படுகின்றன. இதற்கு மாறாக ரோடன்ட் அல்லது கொறி விலங்குகளில் (rodents) கொழுப்பு பொதுவாக வெள்ளையாயிருக்கின்றது. ஆனால் தோற்பட்டைப்பகுதி, தைமஸுக்கு அருகிலுள்ள மீடியாஸ்டினம் (mediastinum), பெரிநாளங்களின் ஓரங்கள், மார்பு, அடிவயிறு, சிறுநீரகம் ஆகிய இடங்களிலுள்ள கொழுப்பு



படம் 16
Subcutaneous Tissue

பழுப்பாயிருக்கின்றது வயது வந்த மனிதர்களில் பொதுவாக பல் குழியுடைக் கொழுப்புத் திசு (multilocular adipose tissue) அதிகமாகக் காணப்படுவதில்லை. ஆனால் மனிதக் கரு, இள குழந்தைகளின் தோற்பட்டைக்கிடையில், அக்குள், கழுத்து

பெரிய குருதிகளின் ஒரங்களிலுள்ள கொழுப்பு ரோடன்ட்டுகளின் பழுப்பு வண்ணக் கொழுப்பை ஒத்திருக்கின்றன. ஒட்டகங்களின் திமில்களிலும் (hump), மெரைனோ ஆட்டின் (merino sheep) வாலிலும், மீனின் கல்லீரலிலும் கொழுப்பு அடங்கியுள்ளது.

ஒற்றைக் குழியுடைக் கொழுப்புச் செல்களின் உருவமைப்பு (Morphology of Unilocular Fat Cells): அதிகமான கொழுப்பைச் சேமித்து வைப்பதால், ஒற்றைக் குழியுடைக் கொழுப்புச் செல்கள் மிகப் பெரியனவாயிருக்கின்றன. செல்களின் குறுக்கு விட்டம் 100 μ-க்கும் மேலாக இருக்கின்றது. தனித்தனியாயுள்ள கொழுப்புச் செல்கள் பொதுவாக வட்ட வடிவமாயுள்ளன. ஆனால், கூட்டங்களாக அமைந்துள்ள கொழுப்புச் செல்கள் முட்டை வடிவமாக அல்லது பல்கோண வடிவுடையனவாக (polyhedral) இருக்கின்றன. சேகரிக்கப்பட்ட கொழுப்பு நீக்கப்பட்ட பிறகு கொழுப்புச் செல்களின் உருவம் குறுக்கு வெட்டுத் தோற்றத்தில் ஒரு வளையம் போன்று காட்சியளிக்கின்றது. கொழுப்புச் செல்களின் உருவளவு (size) இடத்திற்கு இடமும், ஒரே இடத்திலுள்ள செல்களுக்கிடையேயும் மாறுபடுகின்றது. உடலின் வெவ்வெறு இடங்களிலுள்ள கொழுப்புச் செல்களின் உருவளவு ஒரே மாதிரியாக இல்லாமல் இருப்பதற்கும் காரணம், அவ்வவ் விடங்களில் ஒரே மாதிரியான வளர்சிதை மாற்றச் செய்கை (metabolic activity) நடைபெறுததேயாகும். அதாவது, வளர்சிதை மாற்றச் செய்கைகளைப் பொறுத்து செல்களின் உருவளவு அமைகிறது. ஆகவே, கொழுப்புச் செல்களின் உருவளவு வளர்சிதை மாற்றச் செய்கையின் பிரதிபலிப்பாகும். இக் கருத்தை காஜ் (Gage), ஃபிஸ் (Fish) என்பவர்கள் ஆராய்ச்சிகளின் மூலம் காட்டியுள்ளார்கள்.

ஒற்றைக் குழியுடைக் கொழுப்புத் திசு அல்லது வெள்ளைக் கொழுப்புத் திசுவில் உயிர்ப் பொருள், சேமித்து வைக்கப் பட்டுள்ள கொழுப்பைச் சுற்றி ஒரு மெல்லிய படலமாகப் புறப்பரப்புகளில் அமைக்கப்பட்டுள்ளது. உட்கரு தட்டையாகவுள்ளது. இவ் வுட்கரு உயிர்ப் பொருளின் தடித்த பகுதியில் அமைக்கப் பட்டுள்ளது. ஒவ்வொரு செல்லைச் சுற்றியும் ஒரு மெல்லிய செல் லுறையும், இவ் வுறையைச் சுற்றி ரெடிகுலார் நார்களாலான ஒரு வலைப்பின்னலும் அமைந்திருக்கின்றது. ஒவ்வொரு செல்லின் உயிர்ப் பொருளிலும் உட்கருவிற்கருகில் மைட்டோக் காண்டிரியா அமைந்துள்ளதாகக் கண்டுபிடிக்கப்பட்டுள்ளது. ஒரு தட்டையான கால்கை உடலியும் (golgi body) உட்கருவிற் கருகில் காணப்படுகிறது. உயிர்ப் பொருளின் தடித்த பகுதியில்

கிளைகோஜனைக் (glycogen) கொண்ட சில கொழுப்புத் துளிகளும் காணப்படுகின்றன. செல்லின் நடுவிலுள்ள குழியில் கிளிசெரா யடுகள் (glyceroides) நிறைந்த கொழுப்பு சேமித்து வைக்கப் பட்டுள்ளன. இக் கொழுப்பைச் சூடான் சாயத்தாலும் (sudan dye), மற்ற உயிர்த் தசைம வேதியல் முறைகள் (histochemical methods) மூலமாகவும் சாயப்படுத்தலாம்.

சேமித்து வைக்கப்பட்ட கொழுப்பு, பட்டினியின்போது உபயோகப்படுத்தப்படுகிறது. அவ்வாறு உபயோகப்படுத்தப் படும்பொழுது, கொழுப்பு நிரப்பப்பட்டுள்ள குழி சிறிதாகின்றது. சேமித்து வைக்கப்பட்ட எல்லாக் கொழுப்பும் உபயோகப்படுத்தப் பட்ட பிறகு, கொழுப்புச் செல் உயிரணுக்கள் விண்மீன் வடிவை யடைகின்றன. மறுபடி உணவு அருந்தியவுடன் செல்களில் கொழுப்பு சேமிக்கப்படுகிறது. பட்டினியின் விளைவாக எல்லாக் கொழுப்புத் திசுவும் கொழுப்பைச் செலவிடுவதில்லை. மாறாக, எங்குக் கொழுப்பு இலகுவில் சேமித்து வைக்கப்படுகிறதோ அங் கிருந்துதான் கொழுப்பு தேவைக்கு உபயோகப்படுத்தப்படுகிறது. கண், மூட்டுகள், பாதம் ஆகிய இடங்களிலுள்ள கொழுப்பு மிக மிக மெதுவாகத்தான் தேவைக்காக உபயோகப்படுத்தப் படுகிறது. மேலே குறிப்பிட்ட இடங்களிலுள்ள கொழுப்பு, மற்ற இடங்களிலுள்ள கொழுப்பைவிட மாறுபட்டுள்ளது. இவ்விடங் களிலுள்ள கொழுப்பு உருவைத் தோற்றுவிக்கும் வேலைக்காக அமைந்ததேயொழிய, வளர்சிதை மாற்ற வேலைக்கு உபயோகப் படுத்தப்படுவதில்லை.

பட்குழியுடைக் கொழுப்புச் செல்கள் (Multilocular Fat Cells): பழுப்புக் கொழுப்பு (brown fat) அல்லது பட்குழியுடைக் கொழுப்புத் திசு (mutilocular fat tissue) பல இதழ்களை யுடைய தோற்றமுடையதாயிருக்கின்றது. பழுப்புக் கொழுப்பின் இதழ்கள் பல கோண வடிவுடைய செல்களால் தோற்றுவிக்கப் படுகின்றன. இச் செல்கள் ஆர்கைரோபிலிக் (argyrophilic), கோலஜென் நார்களாலான வலைப்பின்னலினால் சூழப்பட்டுள்ளது. வெள்ளைக் கொழுப்புச் செல்களைவிடப் பழுப்புக் கொழுப்புச் செல்களில் அதிகளவு சிறுமணி கொண்ட உயிர்ப் பொருள் காணப் படுகிறது. உயிர்ப் பொருளில் பல கொழுப்புத்துளிகளும், பெரிய வட்டவடிவ மைட்டோக்காண்டிரியாவும் (mitochondria), சிறிய கால்கை உறுப்பும் (golgi apparatus) அமைந்துள்ளன. தட்டையான உட்கரு, மையத்தினின்று சற்று விலகி அமைக்கப் பட்டுள்ளது. வெள்ளைக் கொழுப்புச் செல்களிலுள்ளதைப் போலல்லாமல் உட்கரு பழுப்புக் கொழுப்புச் செல்களில் செல்

லுறையினின்று சற்றுத் தள்ளி அமைக்கப்பட்டுள்ளது. ஒவ்வோர் உட்கருவிலும் ஒன்று அல்லது அதற்கு மேற்பட்ட உட்கருமணிகள் (nucleoli) காணப்படுகின்றன.

வெள்ளைக் கொழுப்பைவிடப் பழுப்புக் கொழுப்பு நன்கு குருதியூட்டப்பட்டுள்ளது. குருதியூட்டப்பட்டுள்ள தன்மை, பல இதழ்களையுடைய சுரப்பி போன்ற தோற்றம், பழுப்பு நிறம் ஆகியவை பண்புகளில் பழுப்புக் கொழுப்பு, ஒரு நாளமில்லாச் சுரப்பியை (endocrine gland) ஒத்திருக்கிறது. இக் கொழுப்பு குளிர் காலத்துயில் (hibernation) கொள்ளும் விலங்குகளில் நன்கு வளர்ச்சியடைந்துள்ளதாகக் கருதப்படுகிறது. ஆகையால், இக் கொழுப்பு, குளிர் காலத்துயில் சுரப்பி (hibernating gland) என்றழைக்கப்படுகிறது. பழுப்புக் கொழுப்பு, குளிர் காலத்துயில் கொள்ளும் உயிரினங்களில் மட்டுமல்லாமல், எல்லா உயிரினங்களிலும் காணப்படுகின்றது. இப் பழுப்புக் கொழுப்பு, செரிமானப் பொருள்களைச் (enzyme) சுரக்கும் ஒரு சுரப்பியா அல்லது குளிர்காலத் துயிலுறுப்பா (orgın of hibernation) என்பது இன்னும் சர்ச்சைக்குரியதாகவே இருக்கிறது. எவ்வாறிருப்பினும், இக் கொழுப்பு வெள்ளை, அல்லது மஞ்சட்கொழுப்பிலிருந்து பல வழிகளிலும் மாறுபட்டுள்ளது. தொடர்ந்த பட்டினியினால் பழுப்புக் கொழுப்பிலுள்ள கொழுப்புத் துளிகள் மறைந்து ஒரு குருதியுறுப்பாக (vascular organ) மாறுகின்றது. இச் சமயத்தில் இஃது ஒரு கொழுப்புத் திசுவைப் போன்று காட்சியளிப்பதில்லை.

கொழுப்புச் செல்களின் செல்லியலும் (Cytology), உயிர்த் தசைம வேதியலும் (Histochemistry): இதுகாறும் கொழுப்பின் பல்வேறு அமிசங்களைப் பற்றிப் பார்த்தோம். இனி, கொழுப்புச் செல்களின் நுண்ணுறுப்புகளைப் பார்ப்போம். செல்லுறை (cell membrane) 150 Å அகலமுள்ள ஒரு சுவரால் சூழப்பட்டுள்ளது. இச் சுவர் செல்லுறையை அடித்தளச் சவ்வு (basement membrane) அல்லது தசைச் சவ்வினின்றும் (lamella) பிரிக்க உதவுகிறது. தசைச் சவ்வின்மேல் மெல்லிய இணைத்திசு நார்கள் செருகப்பட்டுள்ளன. இச் சவ்வு ஊடுருவலைத் தடுக்கும் ஒரு சவ்வாகப் பணியாற்றுகிறது.

கொழுப்புச் செல்களிலுள்ள மைட்டோக்காண்டிரியா நன்கு காட்சியளிக்கின்றது. இவற்றிலுள்ள இடையீட்டுப் பொருளில் பல கிரிஸ்டாக்கள் (cristae) அமைந்துள்ளன. பழுப்புக்கொழுப்பில் கிரிஸ்டாக்கள் தெளிவாகக் காணப்படுகின்றன. நெருக்கமாக

அமைந்துள்ள கிரிஸ்டாக்களுக்கிடையில் பல சுவாசச் செரிமானப் பொருள்கள் (respiratory enzymes) காணப்படுகின்றன.

கொழுப்புச் செல்களில் உள்ளுயிர்ப் பொருள் வலைப்பின்னலும் (endoplasmic reticulum) தெளிவாகக் காணப்படுகிறது. இரு வகையான கொழுப்புச் செல்களிலும் சிறப்பாக ஒற்றைக் குழியுடைச் செல்களிலுள்ள உள்ளுயிர்ப் பொருள் வலைப்பின்னலிலும், உயிர்ப் பொருளிலும் ரிப்போசோம்கள் காணப்படுகின்றன. ஒற்றைக் குழியுடைக் கொழுப்புச் செல்களிலுள்ள ரிப்போசோம்கள் குளுகோஸிலிருந்து புரதத்தைச் (protein synthesis) சேகரிக்க உதவுகின்றன. செல்லின் பரப்பிலுள்ள பின்னோசைட் பைகளிலிருந்து (pinocytic vesicles) தோன்றும் உள்ளுயிர்ப் பொருள் வலைப்பின்னலும், ரிப்போசோம்களும், உயிர்ப் பொருளிலுள்ள கொழுப்புத் துளிகளோடு தொடர்பு கொண்டுள்ளன. ஆனால், பட் குழியுடைக் கொழுப்புச் செல்களின் உயிர்ப் பொருளிலுள்ள கொழுப்புத் துளிகளோடு மைட்டோக்காண்டிரியாதான் தொடர்பு கொண்டுள்ளன. மைட்டோக்காண்டிரியாவிற்கும், கொழுப்புத் துளிகளுக்குமிடையேயுள்ள தொடர்பைதான் ஒற்றைக் குழியுடைக் கொழுப்புத் திசுவில் பார்க்க முடியாது. ரிப்போசோம்களுக்கும் கொழுப்புத் துளிகளுக்கும் இடையேயுள்ள தொடர்பு கொழுப்புச் சேமித்தலையும் (fat synthesis), மைட்டோக்காண்டிரியாவிற்கும் கொழுப்புத் துளிகளுக்குமிடையேயுள்ள தொடர்பு கொழுப்பு பயன்படுத்தப்படுவதையும் காட்டுகின்றன.

உயிர்த் தசைம வேதியலின்படி (histochemically) பழுப்பு, மஞ்சட்கொழுப்புகள் ஒரேவிதமான பண்பறிக்குணங்களை (qualitative characters) உடையனவாகவும், ஆனால், அதே சமயம் மாறுன அளவறிக் குணங்களை (quantitative characters) உடையனவாயுமுள்ளன. இரு வகையான கொழுப்புகளிலும் கிளைகோஜன் (glycogen) காணப்படுகிறது; அதிலும் சிறப்பாகப் பழுப்புக் கொழுப்பில் நன்குகாணப்படுகிறது. நடுநிலைக் கொழுப்புத் துளிகளை (neutral fat droplets) அல்லது மஞ்சட்கொழுப்பின் மத்தியக் குழியிலுள்ள கொழுப்பைச் சூடான் அல்லது எண்ணெயில் கரைபடும் (oil soluble) சாயங்களால் சாயப்படுத்தலாம். பழுப்புக் கொழுப்பிலுள்ள கொழுப்பு அதிக நிறை செறிவு நிலையிலும் (saturated), மஞ்சட்கொழுப்பிலுள்ள கொழுப்பு குறைவான நிறை செறிவு நிலையிலும் அமைந்துள்ளன. பழுப்புக் கொழுப்பில் அதிகளவு பாஸ்போலிப்பிடும் (phospholipid), மஞ்சட்கொழுப்பில் கிளைகோலிப்பிடும் (glycolipid) அதிகமாகக் காணப்படுகின்றன.

கொழுப்புத் திசுவில் பல செரிமானப் பொருள்கள் (enzymes) அடங்கியுள்ளன. வெள்ளைக் கொழுப்புச் செல்களில் ஒன்று அல்லது அதற்கு மேற்பட்ட கார்போக்சிலிக் அமில எஸ்டேரேஸ்கள் (carboxylic acid esterases) அல்லது லிப்பேஸ்கள் (lipases) அடங்கியுள்ளன. இச் செரிமானப் பொருள் டிரைகிளிசரைடுகளை (triglycerides) மூன்று கொழுப்பமிலமாக (fatty acids) பிரிக்க உதவுகின்றது. ஒன்று அல்லது ஒன்றுக்கு மேற்பட்ட பாஸ்படேஸ்கள் (phosphatases) உயிர்ப் பொருளிலும், செல்லின் புறப்பரப்பிலும் அமைந்துள்ளன. ஆக்சிஜன் ஏற்றும் செரிமானப் பொருளான (oxidative enzyme) சக்சினிக் டீஹைடிரோஜினேஸ் (succinic dehydrogenase) மைட்டோக்காண்டிரியாவில் அமைந்துள்ளதாகக் கண்டுபிடிக்கப்பட்டுள்ளது. இச் செரிமானப் பொருள் பழுப்புக் கொழுப்பில் அதிகமாகக் காணப்படுகிறது.

உயிர்த்தசைம உடற்செயலியல் (Histophysiology): சாதாரணக் கொழுப்பில் வளர்சிதை மாற்றச் செய்கைகள் மிகக் குறைவாகவே நடைபெறுகின்றன என்று இதுகாறும் கருதப்பட்டது. இன்றைய படிப்பினைகள் மூலமாகக் கொழுப்புச் சேமிப்பு என்றும் நிலையான, சேமிப்பாக இல்லாமல் தேவைப்படும்பொழுது வெறுமையாக்கப் பட்டும், தேவைப்படாத பொழுது திரும்பிச் சேமித்தும் வைக்கப் படுவதாகக் கருதப்படுகிறது. அது மட்டுமல்லாமல் கொழுப்புத் திசு வளர்சிதை மாற்றங்களுக்காகத் தொடர்ந்து உபயோகப் படுத்தப்படுவதாகவும் கண்டுபிடிக்கப்பட்டுள்ளது. கொழுப்புத் திசு இரு பெரிய வளர்சிதை மாற்ற வேலைகளைச் செய்கிறது; (1) கார்போஹைடிரேட், கொழுப்புகளில் தன்மயமாதலும் (assimilation) சேமிப்பும், (2) கொழுப்பு ஒன்றிணைக்கப்பட்டுக் கொழுப்பமிலம் (fatty acid) ஆக்கப்படலுமாகும். கொழுப்புத் திசுவின் தன்மயமாகும், சேமிக்கும் செயல்கள் இன்சுலினுல் (insulin) கட்டுப்படுத்தப்படுகிறது. ஆனால், கொழுப்பு ஒன்றிணைப்பு கேட்டிகோலமைன் ஹார்மோன்களான (catecholamine hormones) எபிநேப்ரைன்னினுலும் (epinephrine), நார் எபிநேப்ரைனினுலும் (norepinephrine) கட்டுப்படுத்தப்படுகிறது. மற்ற ஹார்மோன்களான அட்ரினேகார்டிகோடிரோபின் (adrenocorticotropin) வளர்ச்சி ஹார்மோன் (growth hormone), தைரோட்ரோபின் (thyrotropin), க்ளுகாகான் (glucagon), புரோலேக்டின் (prolactin), மற்றும் தைராய்ட், அட்ரீனல் புறணி (adrenal cortex) ஆகியவற்றின் சுரப்புப் பொருள்களும் கொழுப்பு ஒன்றிணைப்பையும் (lipid mobilization) சேர்க்கையையும் (synthesis) கட்டுப்படுத்துகின்றன. மார்பகத்திலுள்ள கொழுப்பு மற்றச்

கொழுப்புகளைப் போலல்லாமல், சில சிறப்பு ஹார்மோன்களால் (உ-ம்.) எஸ்ட்ரோஜென் (estrogen) கட்டுப்படுத்தப்படுகின்றது.

கொழுப்புச் செல்களின் தோற்றம் (Orgin of Fat Cells): கொழுப்புத் திசுவின் தோற்றம் (origin) இன்னும் தீர்க்கப்படாத ஒரு பிரச்சினையாகவே இருந்து வருகிறது. மனிதனிலும், சில செய் முறைவிலங்குகளிலும் (experimental animals) கருப்பருவத்தில் பழுப்பு, வெள்ளைக் கொழுப்புகள் வேறுபடா நிலையிலுள்ளதுதான் இதற்குக் காரணமாகும். கொழுப்புத் துளிகள் முதன்முதலில் படிய ஆரம்பிக்கும்பொழுதுதான் நடுவடுக்குப் பொருள் செல்கள் (mesenchymal cells) கொழுப்புத் திசுவாக மாற்றப்படுகின்றன. ஆகவே, கருக் கொழுப்புத் திசு, பட்குழியுடைக் கொழுப்புத் திசு (multilocular adipose tissue) வகையைச் சேர்ந்ததாயுள்ளது. பாலூட்டிகளில் கொழுப்புத் திசு இரு வேறுபட்ட முறைகளில் தோற்றமுற்று, இருவகைக் கொழுப்பாக மாறுகின்றது. இக் கருத்தைத் தற்போதைய சான்றுகள் வலியுறுத்துகின்றன.

வெள்ளைக் கொழுப்புத் திசுவின் தோற்றம் குறித்து மாறுபட்ட கருத்துகள் வெளியிடப்பட்டுள்ளன. டோல்ட்டின் (Toldt) கருத்துப்படி, கொழுப்புத் திசு ஒரு சிறப்பு உறுப்பென்றும், சிறு இணைத்திசுவினின்று மாறுபட்டுள்ளது என்றும் ஆனால் இணைத் திசுவின்மேல் காணப்படுகிற ஒன்றாகும். பிலமிங்கின் (Fleming) கருத்துப்படி, கொழுப்புத் திசு ஒரு சாதாரண இணைத்திசுவென்பதும், அதில் கொழுப்புசேமித்து வைக்கப்பட்டுள்ளது என்பதுமாகும். தற்போதைய கருத்துப்படி, மூலாதார நடுவடுக்குப் பொருள் செல்கள் வேறுபாடடைந்து வெள்ளை அல்லது மஞ்சள் கொழுப்புச் செல்களைத் தோற்றுவிக்கின்றன என்பதாகும். பல ஆராய்ச்சி யாளர்கள், கொழுப்புச் செல்கள் நாரியற்செல்களிலிருந்து தோன்ற வில்லையென்றும், அவை நாரியற்செல்களிலிருந்து வேறுபாடடைய வில்லையென்றும், அதேபோல் அவை நாரியற்செல்களாகவும் வேறு பாடடைவதில்லையென்றும் கூறியுள்ளனர். ஆனால், சிலர் கொழுப்புச் செல்கள் நாரியற்செல்களைப் போன்ற தோற்றமுடைய செல்களி லிருந்து தோன்றுவதாகக் கருதுகின்றனர். கொழுப்பு எல்லா இடங்களிலுமுள்ள இணைத்திசுவில் சேமித்து வைக்கப்படாமல், சில இடங்களில் மட்டுந்தான் சேமித்து வைக்கப்படுகிறது. நாரியற் செல்களிலிருந்து கொழுப்புச் செல்கள் தோன்றுவதாயிருந்தால், இணைத்திசு உள்ள இடங்களிளெல்லாம் கொழுப்புத் திசு தோன்றி யிருக்க வேண்டும்; ஆனால், மாறாகச் சில இடங்களில் மட்டுந்தான் தோற்றமுறுகின்றது. இதிலிருந்து கொழுப்புத் திசு சில சிறப்புச்

செல்களிலிருந்து மட்டுந்தான் தோற்றமுறுகின்றது என்பதை அறிய முடிகிறது.

கருப்பை வாழ்க்கையின் மத்தியில் உயிரினங்களில் வெள்ளைக் கொழுப்புத் திசு, சில குருதிக் குழாய்ப்படுகைகளில் தோன்ற ஆரம் பிக்கின்றன. இப் படுகைகளைக் கொழுப்புத் தீவுகள் (fat islands) என்றழைக்கிறோம். விண்மீன் அல்லது நடுவில் பருத்தும் முனைகளில் சிறுத்துமுள்ள நடுவடுக்குப் பொருள் செல்களின் உயிர்ப் பொருளில் சிறு கொழுப்புத் துளிகள் தோன்றுகின்றன. இவ்வாறு துளிகள் படிந்து திரட்சியுறும்பொழுது செல்கள் வட்ட வடிவமாகின்றன. இவைதான் கொழுப்புச் செல்களாகும். கொழுப்புத் துளிகள் ஒன்றிணைந்து ஒரு பெரிய கொழுப்புத் திரளாகிச் செல்லின் மத்தியி லுள்ள உட்கருவை மேற்பரப்பிற்குத் தள்ளுகிறது. தொடர்ந்து சிறு கொழுப்புத் துளிகள் உயிர்ப் பொருளில் படிந்து பெரிய கொழுப்புத் திரளோடு இணைகின்றன.

பழுப்புக் கொழுப்புச் செல்கள், வெள்ளைக் கொழுப்புச் செல் களைப் போலல்லாமல் மாறுபட்ட வழியில் தோற்றமுறுகின்றன. பழுப்புக் கொழுப்புச் செல்கள், நாற்கண்டு வடிவ நடுவடுக்குப் பொருள் செல்களிலிருந்து தோற்றமுற்றாலும், கொழுப்புப் படிய ஆரம்பிப்பதற்கு முன்பு இவ் வணுக்கள் மேல்தோலிழைமச் செல்கள் வடிவையடைந்து சுரப்பியின் இதழ்களைப் போன்று அமைகின்றன. இச் செய்கை கருவில்தான் தோற்றமுறுகிறது. முதிர் விலங்குகளில் பழுப்புக் கொழுப்பு தோன்றுவதில்லை. மற்றச் செயல்களெல்லாம் வெள்ளைக் கொழுப்பிலுள்ளதைப் போன்றதேயாகும்.

6. குருதி

(Blood)

குருதி ஒரு திரவ இணைத்திசுவாகும் (fluid connective tissue). இத் திசுவில் பல செல்களும், இடையீட்டுப் பொருள் (intercellular substance) அல்லது பிலாஸ்மாவும் (plasma) அமைந்துள்ளன. குருதி, குருதிக் குழாய்களின் வழியாக ஓரிடத்திலிருந்து மற்றோர் இடத்திற்குப் பாய்கிறது. இதயம், குருதிக் குழாய்கள் சுருங்கி விரிவதாலும், தசைகளின் அசைவினாலும், நுரையீரலின் செய்கையாலும், புவியீர்ப்புத் தன்மையினாலும் குருதி ஓரிடத்திலிருந்து மற்றோர் இடத்திற்குப் பாய்கிறது. சாதாரண நிலையிலுள்ள மனிதனின் உடலில் 5 லிட்டர் குருதியிருப்பதாகக் கணக்கெடுக்கப் பட்டுள்ளது. மனித உடலின் எடையில் 8 விழுக்காட்டைக் குருதியமைக்கிறது.

குருதியில் மூன்று விதமான குருதியணுக்கள் இருக்கின்றன. அவை சிவப்பு இரத்த அணுக்கள் ((red blood corpuscles or erythrocytes), வெள்ளை இரத்த அணுக்கள் (white blood corpuscle or leucocytes), திராம்போ இரத்த அணுக்கள் (blood plata'ets or thrombocytes)ஆகும். மற்றத் திசுக்களிலுள்ளதைப்போலல்லாமல், இங்குக் குருதியணுக்கள் ஓரிடத்திலிருந்து மற்றோர் இடத்திற்குப் பிலாஸ்மாவினால் எடுத்துச் செல்லப்படுகிறது. குருதியணுக்கள், குருதியைத் தோற்றுவிக்கும் .உறுப்புகளிலுள்ள வலைப்பின்னல் திசுவில் தோன்றிப் பின், குருதியோட்டத்தினுள் நுழைகின்றன. சிவப்பு இரத்த அணுக்கள், தமது செயல்களைக் குருதியோட்டத்தினுள்ளே நடத்துகின்றன. ஆனால், குருதியோட்டத்திலுள்ள வெள்ளை இரத்த அணுக்கள், தமது வேலைகளை அடர்த்தியற்ற இணைத் திசுவில் (loose connective tissue) செய்கின்றன. இதற்காக வெள்ளை இரத்த அணுக்கள், குருதியை, ஒரு கடத்துப் பொருளாக உபயோகப்படுத்திக் குருதியிலிருந்து திசுக்களுக்கு இடம் பெயர்

கின்றன. இவ்வாறு குருதிக் குழாய்களை விட்டு வெளியேறும் வெள்ளை இரத்த அணுக்கள் திசுக்களில் பேருயிரணுக்களாக (macrophages) வேறுபாடடைகின்றன.

குருதி சிவப்பு நிறமாயிருக்கிறது. அதன் அடர்த்தி 1·052, 1·064 ஆகும். குருதிக்குழாய்களிலிருந்து வெளியேறும் குருதி, ஒரு பசை போன்று (coagulate) திரிகிறது. குருதி, திரியாமல் தடுக்கப்படும்பொழுது, குருதியணுக்கள் கீழே படிந்தும் பிலாஸ்மா மேல் தெளிந்தும் (supernatant) நிற்கின்றன. குருதி படியும்பொழுது அப்படிதலில் நாம் மூன்றடுக்குகளைப் பார்க்க முடிகின்றன. இதைப் பரிசோதிக்க, குருதியை ஒரு தந்துகிக்குழாயில் (capillary tube) எடுத்துப் படியவிட வேண்டும். படிந்த குருதியின் கீழடுக்கு சிவப்பு நிறமாயிருக்கிறது. இதில் சிவப்புஇரத்த அணுக்கள் அடங்கியுள்ளன. குருதி அளவின் 45 விழுக்காட்டை இக்கீழடுக்கிலுள்ள பொருள்கள்



படம் 17

குருதி படிதலுக்கு முன்னும் பின்பும்

1. பிலாஸ்மா (plasma); 2. பஃபிகோட் (buffycoat); 3. சிவப்பு இரத்த அணுக்கள் (erythrocytes).

அமைக்கின்றன. கீழடுக்கிற்கு மேலுள்ள அடுக்கு, சாம்பல் கலந்த வெள்ளை நிறமாயிருக்கிறது. இது குருதியின் அளவில் 1 விழுக்காட்டையமைக்கிறது. இவ் வடுக்கிற்குப் பஃபிகோட் (buffy coat) என்று பெயர். இவ் வடுக்கில் வெள்ளை இரத்த அணுக்களும், திராம்போ அணுக்களும் (thrombocytes) அடங்கியுள்ளன

மேலடுக்கில் காரச்சார்புடைய (alkaline) வைக்கோல் நிறமான பிலாஸ்மா (plasma) அடங்கியுள்ளது. இப் பிலாஸ்மா, குருதியின் இடையீட்டுப் பொருளாகும் (intercellular substance).

சிவப்பு, வெள்ளை இரத்த அணுக்களின் எண்ணிக்கையைக் கணக்கெடுக்கக் குருதியணு அளவுமானி (hemocytometer) உதவுகிறது. 1 கி.மி.மீ. குருதியிலுள்ள சிவப்பு இரத்த அணுக்களைக் கணக்கிடத் தெரிந்த அளவு குருதியையும், அதேயளவு செறிவுடைய திரவத்தையும் (isotonic fluid) ஒரு பிப்பெட்டில் (pipette) எடுத்து, நீர்த்த (dilute) கலவையாக்கப்படுகிறது. பின்பு அக் கலவையிலிருந்து ஒரு சிறு துளி எடுத்து, குருதியணு அளவுமானியில் வைத்துக் குருதியணுக்களின் எண்ணிக்கை கணக்கிடப்படுகிறது. குருதியணு அளவுமானி ஒரேயளவு ஆழமுடைய பல சிறு கட்டங்களாகப் பிரிக்கப்பட்டுள்ளது. ஒவ்வொரு கட்டத்தின் கனசதுரப் பரப்பு தெரியுமாதலால், இதையும் எல்லாக் கட்டங்களிலுமுள்ள சிவப்பு இரத்த அணுக்களின் எண்ணிக்கையும் வைத்து, ஒரு கி.மி.மீ. (cu. m.m.) குருதியில் எவ்வளவு சிவப்பு இரத்த அணுக்கள் அடங்கியுள்ளன என்று கண்டுபிடிக்கப்படுகிறது. இவ் வகையானக் கணக்கெடுப்பிற்குச் சிவப்பு இரத்த அணுக்களின் மொத்தக் கணக்கெடுப்பு (total erythrocyte count) என்று பெயர். வெள்ளை இரத்த அணுக்களின் கணக்கெடுப்பும் (total leucocyte count) மேலே குறிப்பிடப் பட்டுள்ளது போல் எடுக்கப்படுகிறது. ஆனால் எடுக்கப்படும் குருதிக் கலவை அதிக நீர்த்ததாகயில்லாமல், செறிவு கூடியதாயிருந்தால்தான் இலகுவில் எண்ண முடியும்.

குருதியிலுள்ள வெள்ளையணுக்களின் வெவ்வேறு வகைகளைக் கணக்கிட, உலர்ந்த குருதிப்பூச்சு (blood smear), ரைட்சாயத் திறல் (wright's stain) சாயப்படுத்தப்படுகிறது. இப்பொழுது இலகுவில் நியூட்ரோபிலிக் (neutrophilic), ஈசனோபிலிக் (eosinophilic), பேசோபிலிக் (basophilic) வெள்ளையணுக்களைக் கணக்கிட முடியும். வெவ்வேறு வெள்ளையணுக்களின் விழுக்காட்டைக் கணக்கிடும் இம் முறைக்கு வகைக்கெழுக் கணக்கெடுப்பு (differential count) என்று பெயர்.

பிலாஸ்மா (Plasma) : குருதியிலுள்ள பிலாஸ்மாவில் குருதியணுக்கள் அடங்கியுள்ளன. இப் பிலாஸ்மா, குருதியின் இடையீட்டுப் பொருளாகும். பிலாஸ்மா, ஒரு சமச் சீருள்ள (homogeneous), காரச் சார்புடைய திரவமாகும். இப் பிலாஸ்மாவில் குலோப்லின்கள் (globulins), ஆல்புமின்கள் (albumins), கனிம உப்புகளான சோடியம் குளோரைட் (sodium chloride),

சோடியம் பைகார்பனேட் (sodium bicarbonate), சோடியம் பாஸ்பேட் (sodium phosphate), கால்சியம் (calcium) ஆகியவை அடங்கியுள்ளன. 10 சி. சி. குருதியில் 1 mg. கால்சியம் இருப்பதாகக் கணக்கிடப்பட்டுள்ளது. மொத்தக் குருதியில் 55 விழுக்காட்டை (55%) பிலாஸ்மா அமைக்கிறது. இப் பிலாஸ்மா வில் 45 விழுக்காட்டைக் கனிமங்கள் (elements) அமைக்கின்றன.

குருதிக் குழாய்கள் பழுதாகி, குருதி வெளியேறும்பொழுது பிலாஸ்மாவிலுள்ள ஒருவகை குலோப்லினை ஃபைப்பிரினோஜன் (fibrinogen) வெளியேறி வலைப்பின்னலாக வீழ்படிகிறது (precipitate). இப் பின்னலுக்கு ஃபைப்ரின் (fibrin) என்று பெயர். இதே நேரத்தில் ஒரு மஞ்சட்திரவமும் வெளியேறுகிறது. அதற்குச் சீரம் (serum) என்று பெயர். ஃபைப்ரின் வலைப்பின்னலில் குருதி யணுக்கள் படிந்து, ஓர் உறைவைத் தோற்றுவிக்கின்றன. மேலும், குருதி வடிந்து வெளியேருதவாறு இவ் வுறைவு தடுக் கின்றது. காயப்பட்ட இடத்தில் இவ் வுறைவு ஏற்படுவதால், குருதியிழப்பு தடுக்கப்படுகிறது. ஆனல், இதே உறைவு குருதி யோட்டத்தில் தோன்றும்பொழுது அந்து உயிரியின் உயிருக்கே உலை வைக்கும் எமனுக மாறுகிறது.

பிலாஸ்மாவில் உணவுக் குடலிலிருந்து உட்கிரகிக்கப்பட்ட உணவுப் பொருள், கழிவுப் பொருள்கள், நாளமில்லாச் சுரப்பி களிலிருந்து சுரக்கப்படும். ஹார்மோன்கள் (hormones), எதிர்ப்பு உடலிகள் (anti bodies), பிராணவாயு முதலியவை அடங்கி யுள்ளன.

சிவப்பு இரத்த அணுக்கள் (Red Blood Corpuscles or Erythrocytes) : சிவப்பு இரத்த அணுக்கள், பிராண வாயுவைக் கடத்த உதவுகின்றன. கீழ்நிலை முதுகெலும்புகளிலுள்ள (lower vertebrates) உயிரணுக்களில் ஓர் உட்கரு (nucleus) அமைந்துள்ளது. ஆனல் மனிதனிலும், மற்றப் பாலுட்டிகளிலும் உள்ள சிவப்பு இரத்த அணுக்களில் உட்கரு, கால்கை உறுப்பு (golgi bady), மைட்டோக் காண்டிரியா (mitochondria), சென்ட்ரியோல்கள் (centrioles) முதலியவை காணப்படுவதில்லை. நுண்ணுருப் பெருக் காடியில் ஆராயும்பொழுது, புதிதாகத் தயாரித்த (fresh preparation) குருதியிலுள்ள தனித்தனிச் சிவப்பணுக்கள் பச்சை கலந்த மஞ்சள் நிறமாகக் காட்சியளிக்கின்றன. ஆனல், கூட்டமாக உள்ள சிவப்பு இரத்த உயிரணுக்கள் சிவப்பாகக் காணப்படுகின்றன உலர்ந்த குருதிப் பூச்சிலுள்ள (blood smear) உயிரணுக்கள் அமிலச் சார்புடையனவாகவும் (acidophilic), ரைட் சாயத்தினல்

(Wright's stain) சாயப்படுத்தப்படும்பொழுது ஆரஞ்ச் அல்லது இளஞ்சிவப்பாகவும் **(pink)** மாறுகின்றன.

சிவப்பு இரத்த அணுக்கள் இருபுறமும் குழிந்த வட்டங்களாகக் காணப்படுகின்றன. இதன் தட்டப் பரப்பில் பார்க்கும்பொழுது, உயிரணுக்கள் வட்டமாகவும், நடுவில் ஒரு குழியை உடையன வாகவும் உள்ளன. அதன் ஓரங்களைப் பார்க்கும்பொழுது, இஃது ஓர் இருமுனைப் பளுக் கருவி **(dumb bell)** போன்று காணப் படுகிறது. உலர்ந்த குருதிப் பூச்சிலுள்ள சிவப்பணுக்கள் 7·7 μ

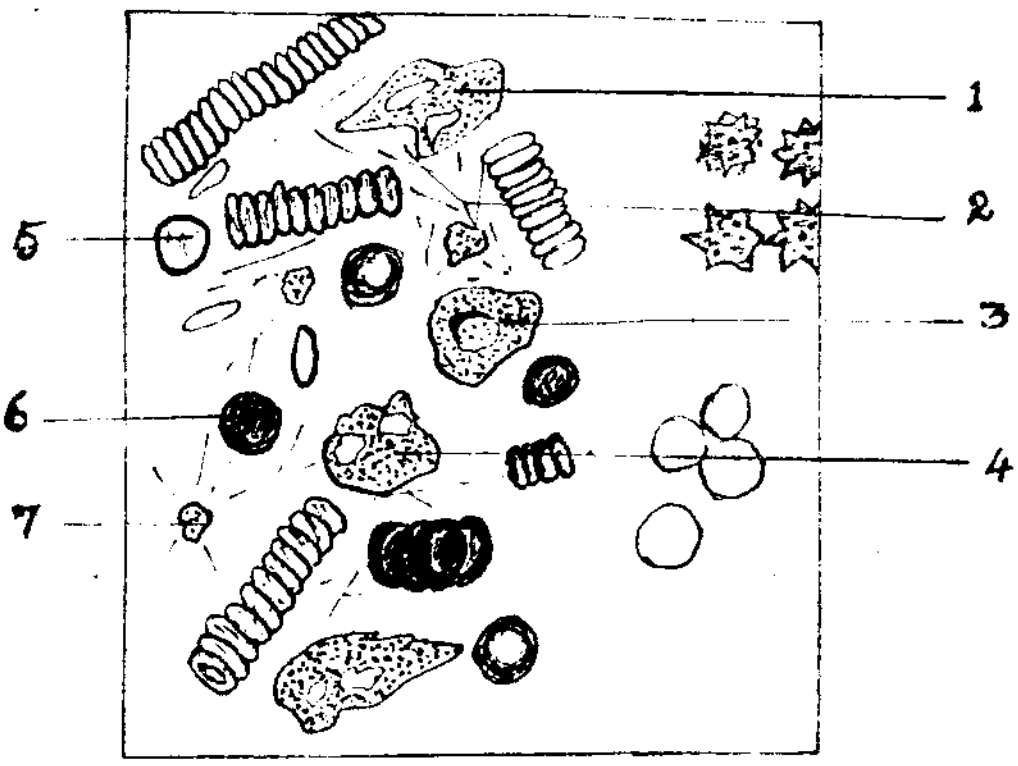

படம் 18

குருதியணுக்கள்

1. ஈசனோபில்கள் (eosinophiles); 2. ஃபைப்ரின் நார்கள்; 3. ஒற்றை யணு (monocyte); 4. நியூட்ரோபில் (neutrophile); 5. நிணநீரணு (lymphocyte); 6. சிவப்பு இரத்த அணு (erythrocyte); 7. திராம்போ செல்கள்.

குறுக்கு விட்டமும், 1·9 μ கனமும் உள்ளன. ஆனால், உயிர்நிலையி லுள்ள சிவப்பணு 8·6 μ வெட்டுத் தோற்றத்தில் 7 μ-வும் உள்ளது. சில வகையான இரத்தச் சோகைகளில், (உ-ம்.) பெர்னீச் சியஸ் இரத்த சோகை **(pernicious anemia)** பெரிய சிவப்பு இரத்த உயிரணுக்கள் காணப்படுகின்றன. அவற்றை மேக்ரோ செல்கள் **(macrocytes)** அல்லது மெகலோ செல்கள் **(megalocytes)** என்றழைக்கிறோம். இன்னும் சில வகையான இரத்தச் சோகை களில் சிறிய சிவப்பு இரத்த உயிரணுக்கள் காணப்படுகின்றன. அவற்றிற்கு மைக்ரோ செல்கள் என்று பெயர்.

குருதியணுக்கள் அதிகமான நெகிழும் தன்மை கொண்டது. இத் தன்மையினால் சுருங்கிய குருதிக் குழாய்களின் வழியாக

வெளியேறும்பொழுதோ அல்லது குருதிக் குழாய்களின் வளைந்த பகுதியின் வழியாகச் செல்லும்பொழுதோ, இவ் வணுக்கள் தமது உருவமைப்பை இலகுவில் மாற்றிக்கொள்ள வல்லன. இக் குணம் மட்டுமல்லாமல் உயிரணுக்கள் ஒன்றேடொன்று தமது குழிந்த பக்கங்களினால் ஒட்டி, நாணயங்களின் வரிசையைப் போன்ற ஓர் அமைப்பைத் தோற்றுவிக்கின்றன.

சிவப்பு இரத்த அணுக்களில் புரதமும் கொழுப்பும் சேர்ந்த கூழ் போன்ற (colloid) கூட்டுக் கலவை அடங்கியுள்ளது. இக் கலவையில் ஹிமோக்ளோபின் (haemoglobin) அமைந்துள்ளது. இந்த ஹிமோக்ளோபின் பிராணவாயுவோடு (O_2) இணைந்து ஆக்ஸி–ஹிமோக்ளோபினைத் (oxy haemoglobin) தோற்றுவிக்கிறது. இந்த ஆக்ஸி–ஹிமோக்ளோபின் குருதியோட்டத்தின் வழியாக உடலின் ஒவ்வோர் உயிரணுவிற்கும் சென்று, அங்கு ஆக்ஸிஜனைக் (O_2) கொடுத்துவிட்டு, அதற்குப் பதிலாக உயிரணுக்களிலுள்ள கார்பன்டை ஆக்ஸைடை எடுத்துக்கொள்கிறது. சிவப்பு இரத்த அணுக்கள் நேரடியாக உயிரணுக்களுக்கு ஆக்ஸிஜனைக் கொடுப்பதில்லை. இதற்கு மாருக ஆக்ஸிஜன் முதலில் பிலாஸ்மாவில் கரைந்து, பின்புதான் உயிரணுக்களினுள் புகுகிறது.

சிவப்பு இரத்த உயிரணுக்களிலுள்ள உள்ளடக்கப் பொருள்களும் (contents), பிலாஸ்மாவிலுள்ள பொருள்களும் ஊடுருவுச் சமநிலையில் (osmotic equillibrium) உள்ளன. இவ் வகையான பிலாஸ்மாவிற்குச் சமநிலைச்செறிவுள்ள (isotomic or isosmotic) கலவை என்று பெயர். 0·85 விழுக்காடுள்ள (0·85%) சோடியம் குளோரைடு (sodium chloride) கலவை மனிதக் குருதிக்குச் சமச் செறிவுள்ளதாயுள்ளது. கூடிய செறிவுடைய கலவைகள் (hypertonic solutions) குருதியோடு இணையும்பொழுது, சிவப்பு இரத்த அணுக்கள் சுருங்குகின்றன. சிவப்பணுக்களின் உறை, தண்ணீரை உட்புக விடும். ஆனல் சோடியம், பொட்டாசிய அயனிகளை (ions) உட்புக விடாது. குருதி, கூடிய செறிவுள்ளதாய் (hyper–tonic) இருக்கும்பொழுது, ஊடுருவுச் சமநிலையைச் சரிசெய்யத் தண்ணீர், உயிரணுக்களிலிருந்து வெளியேறிச்சுற்றுச் சூழ்நிலையினுள் புகுகிறது. தண்ணீரை இழந்த சிவப்பு இரத்த அணுக்கள் சுருங்குகின்றன. இரு வேறு செறிவுகளையுடைய (concentration) கலவைகள், ஒரு சவ்வினால் பிரிக்கப்படும்பொழுது தண்ணீர் குறைந்த செறிவுடைய கலவையிலிருந்து (hypotonic solution) கூடிய செறிவுடைய கலவையினுள் சென்று, கலவைகளின்

செறிவுகளைச் சீர் செய்யும். இதே அடிப்படையில்தான் கூடிய செறிவுடைய குருதியில் சிவப்பு இரத்த அணுக்கள் சுருங்குகின்றன.

குருதி, வாலைவடி நீரிலாவது (distilled water), குறைந்த செறிவுடைய கலவையிலாவது (hypotonic solution) சேரும்பொழுது, தண்ணீர் குருதியிலிருந்து குருதியணுக்களுக்குள் புகுகின்றது. இதன் விளைவாகச் சிவப்பணுக்கள் மிகப் பெரிய வட்ட வடிவமாகின்றன. இச் சமயத்தில் ஹிமோக்ளோபின் நீர்த்த பிலாஸ்மாவில் கரைவதால், சிவப்பணுக்களின் நிறம் மங்குகின்றது. சிவப்பணுக்களிலுள்ள நிறமற்ற பகுதியைக் குருதியணு உட்சட்டம் (stroma) அல்லது குருதி நிழல் (blood shadow) அல்லது பேய் (ghost) என்று பெயர். இந் நிழல் தோற்றமும் பின்பு கரைகிறது. இவ்வாறு கரைந்து சாறாக இறங்கும் செயலிற்குக் குருதிச் சாறு இறக்கம் (hemolysis) என்று பெயர். இச் சாறு இறக்கத்தைத் தூண்டிவிடும் பொருள்களுக்குக் குருதிச் சாறு இறக்கிகள் (hemolysins or hemolytic agents) என்று பெயர். குறைந்த செறிவுடைய கலவைகள் மட்டுமல்லாமல், சில உயிரிகளிலுள்ள பிலாஸ்மாவும், சில சமயங்களில் சீரமும் (serum) குருதிச் சாறு இறக்கத்தைத் தோற்றுவிக்கின்றன. குருதிச் சாறு இறக்கச் சோகை (hemolytic anemia) என்னும் நோயின்போது உடலிலுள்ள சிவப்பு இரத்த உயிரணுக்களெல்லாம் சாறு இறக்கத்திற்குட்படுத்தப்படுவதால், இச் சோகைநோய் உண்டாகிறது.

சில சமயங்களில் குருதியணுக்கள் ஒரே திரளாகச் சேர்கின்றன இச் சேர்க்கைக்குக் குருதிச் சேர்க்கை (agglutination) என்று பெயர். நோய்வாய்ப்படும்பொழுதும், சில செய்முறைகளினாலும் குருதிச் சேர்க்கை தோன்றுகிறது. சில உயிர்களின் சீரத்திலுள்ள குருதிச் சேர்க்கை, மற்ற உயிர்களிலுள்ள சிவப்பணுக்களின் சேர்க்கையைத் தூண்டிவிட வல்லது. இதை அடிப்படையாகக் கொண்டு, மனிதனைப் பல குருதித் தொகுதிகளாகப் (blood groups) பிரிக்கிறோம். குருதி உட்செலுத்தப்படும்பொழுது, கொடையாளியின் குருதி (donor), பெறுநரின் குருதியை (receipient) ஒத்திருக்க வேண்டும். இல்லையெனில், குருதிச்சேர்க்கை ஏற்பட்டு, பெறுநர்களுக்குத் தீங்கு விளையும்.

மற்றக் குருதியணுக்களைவிட, குருதியில் சிவப்பு இரத்த அணுக்கள் அதிகமாக அடங்கியுள்ளன. சாதாரண நிலையிலுள்ள மனிதனின் 1 கியூபிக் மி. மீ. குருதியில் 5,000,000 சிவப்பு இரத்த அணுக்கள் இருப்பதாகக் கணக்கிடப்பட்டுள்ளது. ஆனால்,

பெண்ணின் உடலிலுள்ள குருதியில் 4,500,000 சிவப்பணுக்களே உள்ளன. நோயற்ற மனிதனின் குருதியில் சுமார் 5,742,000 சிவப் பணுக்கள் இருப்பதாகவும், மற்ற மனிதர்களில் எண்ணிக்கை 4,000,000-த்திலிருந்து 6,000,000 வரை மாறக் கூடியது என்றும் மேயர்ஸ் (Mayers) என்பவர் கணக்கிட்டுள்ளார். ஒரு மனிதனின் சிவப்பு இரத்த அணுக்களின் எண்ணிக்கை பல காரணங்களுக்காக வேறுபடுகின்றன. உடற்பயிற்சிக்குப் பிறகு சிவப்பணுக்களின் எண்ணிக்கை கூடுவதாகக் கண்டுபிடிக்கப்பட்டுள்ளது. இவ் வெண்ணிக்கை வேறுபாடுகள், உண்மையில் குருதியணுக்கள் கூடு தலாகத் தோன்றுவதனல் அல்லாமல், சீராகப் பரவாததே காரணம் என்று கருதப்படுகிறது. சில சமயங்களில் புறப்பரப்புகளிலுள்ள குருதிக் குழாய்களிலுள்ள குருதியில் மற்றப் பகுதிகளைவிட அதிக எண்ணிக்கையில் சிவப்பு இரத்த அணுக்கள் அமைந்துள்ளன. அங்கிருந்து எடுக்கப்பட்ட குருதியைப் பரிசோதிக்கும்பொழுது, சிவப்பணுக்களின் எண்ணிக்கை அதிகமாக இருப்பது போன்று தெரியும். ஆனல், உடலின் சராசரி எண்ணிக்கை அதைவிட வேறு படலாம். மலை உச்சியில் சிவப்பணுக்களின் எண்ணிக்கை 8,000, 000 ஆகும். இங்கு அதிகமாயிருப்பதற்குக் காரணம், அதிக உயி ரணுக்கள் மண்ணீரலிலிருந்து குருதியோட்டத்திற்குப் பரவு வதேயாகும்.

ஒரு சிவப்பு இரத்த அணுவின் புறப்பரப்பு 128சதுர மைக்ரோன் ஆகும். இதைக் கொண்டு 1 கியூபிக் மி. மீட்டரிலுள்ள 5,000,000 சிவப்பணுக்களின் புறப்பரப்பு 640 சதுர மில்லி மீட்டர் என்றும், 6 லிட்டர் குருதியிலுள்ள சிவப்பணுக்களின் பரப்பு 3,840 சதுர மீட்டர்கள் என்றும் கணக்கிடப்பட்டுள்ளது. இந்த 3,840 சதுர மீட்டர் பரப்பும் சுவாசித்தலுக்காகப் பயன்படுகிறது. இவ்வளவு கூடுதலான பரப்பு இருப்பதால்தான் சிவப்பணுக்கள், பிலாஸ்மா வாயு மண்டலத்திற்கிடையே காற்று அதிவிரைவாக இடமாற்றப் படுகின்றது.

நோயுறுவதன் காரணமாகக் குருதி உயிரணுக்களின் எண்ணிக்கை, அளவு, உருவமைப்பு, ஹிமோக்ளோபின் அளவு ஆகியவை மாறுபடுகின்றன. இரண்டாம் நிலை அல்லது குளோ ரோடிக் சோகையில் (secondary or chlorotic anemias) குருதி யணுக்களின் எண்ணிக்கை சாதாரணமாகவும், ஆனல் ஹிமோக் ளோபின் அளவு குறைந்தும் காணப்படுகிறது. மேக்ரோசைட்டிக் சோகைகளில் (macrocytic anemias) (உ-ம்.) பெர்னீசியஸ் சோகை (pernicious anemia) குருதியணுக்களின் எண்ணிக்கை குறை வாகவும், உயிரணுக்களின் அளவு மிகப் பெரிதாகவும் மாறு

கின்றன. சில உயிரணுக்களில் அதிகளவு ஹீமோக்ளோபின்கள் காணப்படுகின்றன. மைக்ரோசைட்டிக் சோகையில் (microcytic anemia) குருதியணுக்களின் எண்ணிக்கையும், அளவும் குறைவாயிருக்கின்றன.

வெள்ளை இரத்த அணுக்கள் (White Blood Corpuscles or Leucocytes) சிவப்புஇரத்த அணுக்களிலுள்ளதைப்போல் வெள்ளை இரத்த அணுக்களில் ஹீமோக்ளோபின் காணப்படுவதில்லை. சிவப்பணுக்களிலுள்ளதைப் போலல்லாமல், வெள்ளையணுவில் ஓர் உட்கரு அமைந்துள்ளது. வெள்ளையணுக்கள் அமீபா அசைவினால் (amoeboid movement) ஓரிடத்திலிருந்து மற்றோர் இடத்திற்குக் குருதிக் குழாய்ச் சுவர்களின் வழியாக நகர்வுறுகின்றன. சிவப்பணுக்களைப் போலல்லாமல், வெள்ளையணுக்கள் குருதியில் மிகக் குறைவாகக் காணப்படுகின்றன. ஒரு வெள்ளையணுவிற்கு 600 சிவப்பணு என்ற விகிதாசாரத்தில் குருதியணுக்கள் அமைந்துள்ளன. ஒரு கியூபிக் மில்லி மீட்டர் குருதியில் சுமார் 8000 வெள்ளை இரத்த அணுக்கள் அமைந்துள்ளன. ஆனால், இவ் வெண்ணிக்கை சுமார் 6,000-லிருந்து 10,000 வரை வேறுபடக் கூடியதாயுள்ளது. நோய்வாய்ப்பட்ட நிலையில் வெள்ளை இரத்த அணுக்களின் எண்ணிக்கை பெரும்பாலான சந்தர்ப்பங்களில் கூடுதலாகவும், சில சந்தர்ப்பங்களில் குறையவும் செய்கின்றன. பிறப்பின்போது வெள்ளையணுக்களின் எண்ணிக்கை அதிகமாகின்றன. அப்பொழுது 1 மி. மி. மீ. குருதியில் 15000–18000 வெள்ளையணுக்கள் அமைந்துள்ளன.

சிவப்பு இரத்த அணுக்கள் தமது வாழ்நாள் முழுவதையும் குருதியோட்டத்தில் அமைந்து பணியாற்றுகின்றன. சில அசம்பாவிதமான சந்தர்ப்பங்களில் மட்டும் குருதிக் குழாய்களிலிருந்து வெளியேறுகின்றன. ஆனால் வெள்ளை இரத்த அணுக்கள், தமது பணிகளைக் குருதியில் நடத்தாமல், குருதிக்கு வெளியே இணைத்திசுவில் நடத்துகின்றன. வெள்ளையணுக்கள் குருதியில் அடங்கியிருந்தாலும் அவை குருதிக்கு வெளியே தோன்றிப் பணியாற்றிப் பின் அழிவுறுகிறது. ஆகவே, வெள்ளையணுக்கள் தாம் ஓரிடத்திலிருந்து மற்றோர் இடத்திற்குச் செல்லக் குருதியை ஓர் ஊர்தி போன்று பயன்படுத்துகின்றன.

வெள்ளை இரத்த அணுக்கள் இரு வகைப்படும். குறுமணிகளற்ற செல்கள் (agranulocytes or non granular forms), குறுமணிகளையுடைய செல்கள் (granular leucocytes or granulocytes), குறுமணிகளையுடைய செல்களில் புள் [illegible]

(granules) உள்ளன. குறுமணிகளற்ற செல்கள் ரைட் சாயத்தால் (Wrights stain) சாயப்படுத்தப்படும்பொழுது, பல அஜூரோபிலிக் குறுமணிகள் (azurophilic granules) காட்சியளிக்கின்றன. ஆனால், இக் குறுமணிகள் நிலையாகக் காணப்படுவதில்லை.

குறுமணிகளற்ற செல்கள் (Non-granular leucocytes or agranulocytes): குறுமணிகளற்ற செல்கள் இரு வகைப்படும். நிணநீரணுக்கள் (lymphocytes), ஒற்றையணுக்கள் (monocytes). நிணநீரணுக்கள் மிகச் சிறியனவாகவும், ஒற்றையணுக்கள் மிகப் பெரியனவாகவுமுள்ளன. வெள்ளை இரத்த அணுக்கள் உயிர்த் தசைமக் குறுக்கு வெட்டுத் தோற்றத்தில் வட்ட வடிவமாயிருக்கின்றன. ஆனால், உயிர்த் தசைமத் தயாரிப்புகளைக் (histological preparations) காட்டிலும் உயிர் நிலையில் (living state) உயிரணுக்களின் குறுக்கு விட்டம் குறைவாக இருக்கிறது. ரைட் சாயத்தினால் சாயப்படுத்தப்பட்ட குருதிப் பூச்சியிலுள்ள உயிரணுக்கள் தட்டையாகக் காணப்படுகின்றன.

நிணநீரணுக்கள் (Lymphocytes): நிணநீரணுக்கள் பொதுவாக 6–10 μ அளவுள்ளனவாகவும், ஆனால், பெரும்பாலான நிணநீரணுக்கள் 7–8 μ அளவுள்ளனவாயுமுள்ளன. மொத்த வெள்ளை இரத்த அணுக்களின் 25%யை, இந் நிணநீரணுக்கள் அமைக்கின்றன. சில ஆராய்ச்சியாளர்கள் நிணநீரணுக்களைச் சிறியவை, பெரியவை என்று இரு பிரிவுகளாகப் பிரிக்கின்றனர். ஆனால் உண்மையில் இவை இரண்டிற்கும் இடைப்பட்ட செல்கள் இருப்பதால், இப் பாகுபாடு பொருத்தமற்றது என்று கருதப்படுகிறது. சிறிய நிணநீரணுக்கள் மிக அதிகமாகக் காணப்படுகின்றன. அவை சிவப்பு இரத்த அணுக்களின் அளவை ஒத்திருக்கின்றன. இவ்வணுக்களிலுள்ள உட்கரு வட்ட வடிவமாகவும், கருஞ்சிவப்பு (purple) நிறமுடையனவாகவுமிருக்கின்றன. சைட்டோப்பிளாசம் சாயத்தை ஏற்கும்பொழுது நீலப் பச்சை நிறமாகக் காட்சியளிக்கிறது. சிறிய நிணநீரணுக்களில் சைட்டோப்பிளாசம் மிகக் குறைவாயிருக்கிறது. ஆனால், பெரிய நிணநீரணுக்களில் அதிகமாகவும், பெரிய வட்ட உட்கருவை உடையனவாகவுமிருக்கின்றன.

ஒற்றையணுக்கள்: வெள்ளையணுக்கள் எண்ணிக்கையில் 3·8%யை ஒற்றையணுக்கள் அமைக்கின்றன. இவ்வொற்றையணுக்கள் 12–15 μ குறுக்கு விட்டத்தை உடையன. ஒற்றையணுக்கள் வெள்ளையணுக்களை உருவமைப்பில் ஒத்திருக்கின்றன. ஆகையால், சில சமயங்களில் இவற்றிற்கிடையே வேறுபாடுகள் காண்பது

மிகக் கடினமாயுள்ளது. செயல் திறனுள்ள ஒற்றையணுக்களி லிருந்து பல பொய்க்கால்கள் கிளம்புகின்றன. இச் செல்கள் மிகப் பெரியனவாகக் காணப்படுகின்றன. ஒற்றையணுவிலுள்ள உட்கரு முட்டை வடிவமாகச் சிறுநீரக வடிவமாக அல்லது குதிரைலாட வடிவமாகக் (horse-shoe shaped) காட்சியளிக்கிறது. உயிரணு அல்லது செல்லின் மத்தியிலே உட்கரு அமையாமல் சற்றுத் தள்ளி அமைந்துள்ளது. ஒவ்வொரு செல்லிலும் அதிகமான சைட்டோப் பிளாசம் காணப்படுகிறது. சைட்டோப்பிளாசத்தில் கால்கை உறுப்பு, உள்ளுயிர்ப் பொருள்வலைப் பிளாசம், மைட்டோக் காண்டிரியா முதலியவை காணப்படுகின்றன. ஒற்றையணுக்கள் சில சமயங்களில் பெருத்துப் பேருயிரணுக்களாக (macrophages) மாறு வதாகக் கருதப்படுகிறது. உடலில் அவை தந்துகிச் சுவர்கள் வழியாக இணைத்திசுவிற்கு இடம் பெயர்ந்து, அங்கு நோயுண்ணித் தன்மையை (phagocytic) ஏற்கின்றன.

குறுமணிகளையுடைய செல்கள் (Granulocytes): இவ் வகை யான செல்களின் சைட்டோப்பிளாசத்தில் குறுமணிகள் அதிக மாகக் காணப்படுவதால், இவ் வுயிரணுக்களுக்கு இப் பெயர் வந்தது. குறுமணிகளையுடைய செல்கள் மூன்று வகைப்படும். அவை முறையே நியூட்ரோபிலிக் (neutrophilic), ஈசனோபிலிக் (eosinophilic), பேசோபிலிக் (basophilic) என்றழைக்கப்படு கின்றன. குறுமணிகளையுடை செல்லிலுள்ள உட்கரு, பல இதழ் உட்கரு கொண்டதாயிருப்பதால், இவ் வணுக்கள் பல்லிதழ் உட் கரு கொண்ட வெள்ளையணுக்கள் (polymorphonuclear leucocy-tes) என்றும் அழைக்கப்படுகின்றன. குறுமணிகளையுடைய செல்கள், குறுமணிகளற்ற செல்கள் செய்வதைப்போல் சமப்பிளவியக்கத் தால் இனப் பெருக்கமடைவதில்லை.

நியூட்ரோபில்கள் (Neutrophiles): நியூட்ரோபில்கள், பல்லிதழ் உட்கருவையுடைய வெள்ளையணுக்கள் வகையைச் சேர்ந்தன வாகும். இதன் அளவு 9-12 μ வரை மாறுபடக் கூடியது. இவ் வுயிரணுக்கள், வெள்ளையணுக்களின் மொத்த எண்ணிக்கையில் 60-70%யை அமைக்கின்றன. ஒரு சாதாரண விலங்கில் இவை 50-லிருந்து 75% வரையில் அமைந்துள்ளன. ஆனால், விலங்கு நோய் வாய்ப்படும்போது நியூட்ரோபில்களின் எண்ணிக்கை கூடுகின்றது. உட்கரு பல இதழ்களைக் கொண்டதாகவும், அவற்றில் 3 முதல் 5 வரை நிறப் பொருள் திரட்சி இருப்பதாகவும், அவையெல்லாம் ஒரு நாலினால் இணைக்கப்பட்டு ஆங்கில ',' வடிவில் அல்லது குதிரை லாட வடிவில் அமைந்துள்ளதாகவும் கண்டுபிடிக்கப்பட்டுள்ளது.

இவ் வுயிரணுக்களின் சைட்டோப்பிளாசத்தில் குறுமணிகள் காணப்படுகின்றன. அவை நியூட்ரோபிலிக் (neutrophilic) குறு மணிகளாகும். இவை நியூட்ரல் சிவப்பு (neutral red) ஏற்கும் தன்மை வாய்ந்தன. நியூட்ரோபில்கள் குருதி ஓட்டத்திலிருந்து இடம் பெயர்ந்து நோயுண்ணித் தன்மையைப் பெற்று, பேக்டீரியாக்களையும் மற்றும் சிறு பொருள்களையும் உண்ணுகின்றன. இவை சிற்றுயிரணுக்கள் (microphages) என்றும் அழைக்கப்படுகின்றன. விலங்கின் உடலிற்குள் நுழையும் நோய்க் கிருமிகளை அழித்து உடலை நோயினின்று காப்பாற்ற இவ் வுயிரணுக்கள் உதவுகின்றன. இருந்தாலும், இவை எல்லா பாக்டீரியாக்களையும் அழிக்கும் சக்தி வாய்ந்தன அல்லவென்று கருதப்படுகிறது.

ஈசனோபில்கள் (Eosinophiles) : வெள்ளை இரத்த அணுக்களின் எண்ணிக்கையில் 2-லிருந்து 4 %-யை ஈசனோபில்கள் அமைக்கின்றன. இவை நியூட்ரோபில்களைவிடப் பெரியனவாகவும், அதிகமான குறுமணிகளை உடையனவாகவும் உள்ளன. இக் குறுமணிகள் இயோசின் அல்லது அமிலச் சாயங்களை ஏற்கின்றன. உட்கரு பல இதழ்களை உடையனவாயிருந்தாலும், இதழ்களின் எண்ணிக்கை பொதுவாக இரண்டாக இருக்கின்றன. இவ் வுயிரணுக்களில் மைட்டோக்காண்டிரியாக்கள் இருப்பதை ஜேனஸ் பச்சை 'B' (Janus Green 'B') மூலம் காட்ட முடிகிறது.

ஈசனோபில்கள் அமீபா அசைவைத் தோற்றுவிக்கின்றன. இவை குருதி ஓட்டத்திலிருப்பதைவிட, இணைத் திசுவில் அதிகமாகக் காணப்படுகின்றன. உடல், ஆஸ்த்மா, தோல் நோய்கள், ஒட்டுண்ணியினால் வரும் நோய்களினால் பாதிக்கப்படும்பொழுது ஈசனோபில்களின் எண்ணிக்கை கூடுகின்றன.

பேசோபில்கள் (Basophiles) : பேசோபில்கள், குருதியில் மிகக் குறைவாகச் சுமார் 0·5-1% காணப்படுகின்றன. செல்களின் அளவு 8-10 μ வரை மாறுபடக் கூடியதாகும். உட்கரு பெரியதாகவும், ஒழுங்கற்ற பல இதழ்களை உடையதாகவுமிருக்கின்றது. செல்களின் சைட்டோப்பிளாசத்தில் காரம் சார்ந்த (basophilic) குறுமணிகள் காணப்படுகின்றன. குறுமணிகள் நியூட்ரல் சிவப்பை ஏற்று மிகச் சிவப்பாக மாறும் தன்மையனவாகும்.

பேசோபில்கள், அமீபா அசைவினால் நகர்வுறுகின்றன. இச் செல்கள் உருவத்திலும், வேதியல் பண்பிலும், இணைத் திசுவிலுள்ள மாஸ்ட் செல்களை (mast cells) ஒத்திருக்கின்றன. இவை குருதியிலுள்ள ஹெப்பாரின் [illegible] ஹிஸ்டமின்களைத் (histamine) தோற்றுவிக்கின் [illegible] அம்மை, நானக்

குடா வீக்கம் ஆகிய காலங்களில் பேசோபில்களின் எண்ணிக்கை கூடுதலாகின்றன.

திராம்போசைட்கள் (Thrombocytes or Blood Platelets) : நிற மற்ற இத் திராம்போசைட்கள் 2 முதல் 4 μ வரை குறுக்கு விட்ட முள்ளவை. குருதியில் அவற்றின் உருவமைப்பு வட்டமாக அல்லது முட்டை வடிவமாகவும், நிலையான தயாரிப்புகளில் (fixed preparations) விண்மீன் போன்ற வடிவுடையனவாகவுமிருக்கின்றன. 1 கியூபிக் மில்லி மீட்டர் குருதியில் சுமார் 200, 000 300, 000 திராம் போசெல்கள் இருக்கின்றன.

கீழ்நிலை விலங்குகளின் செல்கள், மனிதனினுள்ளதைவிட மிகப் பெரியனவாகவும், உட்கருவைக் கொண்டனவாகவுமிருக்கின்றன. இச் செல்கள், திராம்போபிலாஸ்டின் (thromboplastin) எனும் நொதிப்பொருளை (enzyme) வெளியிடுகின்றன. இத் திராம்போ பிலாஸ்டின் புரோதிராம்பினை (prothrombin), திராம்பினாக (thrombin) மாற்றுகிறது. இத் திராம்பின் ஃபைப்ரினோஜனை (fibrinogen) ஃபைப்ரினாக (fibrin) மாற்றுகிறது. திராம்போ பிலாஸ்டின், குருதிப் பிலாஸ்மாவிலும், திராம்போ செல்களிலும் காணப்படுகின்றது. திராம்போ செல்கள் இல்லாத குருதியும், நிணநீரும் திரட்சியுறுகின்றன. திராம்போ செல்களின் எண்ணிக்கை குறையும்பொழுது, உடல் திராம்போசைட்டோப் பீனியா (thrombocytopenia) எனும் நோயால் பாதிக்கப் படுகிறது.

நிணநீர் (Lymph) : குருதியிலுள்ளதைப் போலவே நிண நீரிலும் பிலாஸ்மாவும், இரத்த அணுக்களும் அடங்கியுள்ளன. நிணநீரில் சிவப்பு இரத்த அணுக்களும், திராம்போ செல்களும் காணப்படுவதில்லை. ஆனால், குறுமணிச் செல்கள் குறை வாகவும், வெள்ளை இரத்த அணுக்கள் மிக அதிகமாகவும் காணப் படுகின்றன. நிணநீர் பிலாஸ்மா, குருதிப் பிலாஸ்மாவைப் போன்றிருந்தாலும் மிகக் குறைவான பிராணவாயுவையும் அதிகளவு கார்போனிக் அமிலத்தையும் (carbonic acid) எடுத்துச் செல்கின்றது.

உணவு செரிக்கப்படும்பொழுது, குடலிலுள்ள நிணநீரில் கொழுப்புப் பொருள்களின் அளவு அதிகரிக்கின்றது. அப்பொழுது நிணநீர் வெள்ளை நிறமாக மாறுகின்றது. இதைச் சைல் (chyle) என்றழைக்கிறோம். நிணநீர், குருதியோடு சேருவதற்கு முன்னும், கொழுப்புப் பொருள்கள் நீக்கப்பட்டு அவ்வ நிணநீர் உறுப்புகளில்

பாதுகாப்பாகச் சேமித்து வைக்கப்படுகின்றன. நிணநீர் திரளும் தன்மையுள்ளதாயிருந்தாலும் குருதியோடு ஒப்பிடும்பொழுது மிக மெதுவாகவே திரட்சியுறுகிறது.

குருதியைத் தோற்றுவிக்கும் உறுப்புகள (Blood Forming Organs) : முதிர்விலங்கில் குருதி, நிணநீர் உறுப்புகளிலிருந்தும் சிவப்பு எலும்பு மச்சையிலிருந்தும் (red bone marrow) தோற்ற முறுகின்றது. இவ்விரு இடங்களிலும் வலைப்பின்னல் திசு (reticular tissue) காணப்படுகிறது. ஆனால், ஒவ்வொன்றிலிருந்தும் வெவ்வேறான உயிரணுக்கள் தோற்றமுறுகின்றன. நிணநீர் உறுப்புகளிலிருந்து நிணநீர் அணுக்களும் (lymphocytes), ஒற்றையணுக்களும் (monocytes), எலும்பு மச்சையிலிருந்து சிவப்பு இரத்த அணுக்களும், குறுமணிகளுடைய செல்களும் (granutosites) தோற்றமுறுகின்றன.

(1) **எலும்பு மச்சை** (Bone Marrow) : எலும்பு தோற்றமுறும் பொழுது, எலும்புள்ளிடை வெளிகளும் (marrow cavity), எலும் புள்ளிடைக் கால்வாயும் (marrow canal) தோற்றமுறுகின்றன. பின் இவ் விடை வெளிகளினுள் நடுவடுக்குப் பொருள் புகுந்து, சிவப்பு எலும்பு மச்சையைத் தோற்றுவிக்கின்றன. இளங்கருவின் எலும்புள்ளிடை வெளிகளில் புகும் நடுவடுக்குப் பொருளில் முதன் முதலில் மூன்று விதமான செல்கள் அடங்கியுள்ளன. அவை (1) வலைப்பின்னல் திசுச் செல்கள் (reticular tissue cells), (2) கொழுப்புத் திசுச் செல்கள் (adipose tissue cells), (3) குருதியைத் தோற்றுவிக்கும் செல்கள் (homopoietic or blood forming cells) ஆகும். இளம் கருவின் சிவப்பு எலும்பு மச்சையில் இம் மூன்று விதமான செல்களும் காணப்படுகின்றன. ஆனல், பின்பு எலும்பு மச்சையிலிருந்து குருதியணுக்களைத் தோற்றுவிக்கும் செல்கள் மறைகின்றன. இப்பொழுது எலும்பு மச்சையில் வலைப்பின்னல் திசு, கொழுப்புத் திசு ஆகியவைமட்டும் அமைந்துள்ளன. வலைப் பின்னல், கொழுப்புத் திசுக்கள் மட்டுமுள்ள எலும்பு மச்சையை இப்பொழுது மஞ்சள் எலும்பு மச்சை (yellow marrow) என்றழைக்கிறோம்.

எலும்பு மச்சையிலுள்ள குருதியைத் தோற்றுவிக்கும் செல்களிலிருந்து (homopoietic cells or hemocytoblast) குருதி யணுக்கள் தோற்றமடைகின்றன. குருதியைத் தோற்றுவிக்கும் செல்கள் 10—12 μ குறுக்கு விட்டத்தையுடையன. இச் செல்களின் சைட்டோப்ளாசத்தில் குறுமணிகள் காணப் படுவதில்லை. இச் செல்கள் பம்பர வடிவுடையனவாகவும், பல

பக்கங்களையுடையனவாகவும், சைட்டோப்பிளாச நீட்சிகளற்றும் காணப்படுகின்றன. உட்கரு மிகப் பெரியதாகவும், செல்லின் அகலமான பகுதியிலும் அமைக்கப்பட்டுள்ளது.

வெள்ளை இரத்த அணுக்களின் தோற்றம் : குருதியைத் தோற்றுவிக்கும் செல்கள் (hemocytoblast) வெள்ளை இரத்த அணுக்களாக மாறுவதற்கு முன்பு மூன்றுவித நிலைகளை அடைந்து பின்புதான் வெள்ளை இரத்த அணுக்களாக மாற்றமடைகின்றன. குருதியைத் தோற்றுவிக்கும் செல்கள் முதலில் முன்மயலோ செல்களாக (promyelocytes) மாற்றமடைகின்றன. இச் செல்களின் சைட்டோப்பிளாசம் பேசோபிலிக் சார்புடையனவாகும். இவை குருதியைத் தோற்றுவிக்கும் செல்களைப்போல் வட்டமாயிருக்கின்றன. ஆனால், முன்மயலோ செல்களில் சிறிதளவு குறுமணிகள் காணப்படுகின்றன. உட்கரு மிகப் பெரியதாகவும், வெளிறியும் காணப்படுகிறது. முன்மயலோ செல்கள், பின்பு மயலோ செல்களாக (myelocytes) மாற்றமடைகின்றன. இச் செல்கள் மிக வேகமாகப் பிளவுற்றுப் பல புதுப் புதுச் செல்களைத் தோற்றுவிக்கின்றன. இச் செல்களில் அதிகமான அளவு குறுமணிகள் காணப்படுகின்றன. செல்கள் பிளவுற, புற செல்களின் அளவு குறைந்து, உட்கருவின் அடர்த்தி கூடுகின்றது. இப்பொழுது இந் நிலையைப் பின்மயலோ செல் (metamyelocyte) நிலை என்கிறோம். இச் செல்கள் பின்பு பிளவுற்றுப் பல இதழ்களுடைய உட்கருவைக் கொண்ட வெள்ளை அணுக்களாக மாற்றமடைகின்றன. குறுமணிகளின் எண்ணிக்கை தன்மையைப் பொறுத்து வெள்ளை இரத்த அணுக்கள், நியூட்ரோபிலிக், ஈசனோபிலிச், பேசோபிலிக் வெள்ளை இரத்த அணுக்களாக் மாற்றமடைகின்றன.

சிவப்பு இரத்த அணுக்களின் தோற்றம் : குருதியைத் தோற்றுவிக்கும் செல்கள், முதன்முதலில், முன் மூலாதாரச் சிவப்பு இரத்த அணுக்களாக (procrythrob!asts) மாற்றமடைகின்றன. இம் முன் மூலாதாரச் சிவப்பு இரத்த அணுக்கள் சிறியனவாகவும், நிறப் பொருள்களடங்கிய உட்கருவைக் கொண்டனவாயுமிருக்கின்றன. உட்கருவில் ஹீமோகுளோபின் (hemoglobin) காணப்படுகிறது. முன் மூலாதாரச் சிவப்பணுக்கள், பின்பு மூலாதாரச் சிவப்பணுக்களாக (crythroblasts) மாற்றமடைகின்றன. இவ் வணுக்கள் பிளவுறுகின்றன. அப்பொழுது அவற்றில் இரு மாற்றங்கள் தோன்றுகின்றன. ஒன்று ஹீமோகுளோபினின் அளவு கூடுதலாகிறது. இரண்டு செல்களின் அளவும் உட்கருவின் அளவும் குறைய ஆரம்பிக்கின்றன. முதல் மாற்றத்தின்பொழுது சாம்பல் நிறமாயிருந்த செல்கள் செந்நிறமாக மாற்றமடைகின்றன. செந்நிறம்

நன்கு தோன்றிய செல்களை நார்மோ பிலாஸ்ட்கள் (normoblasts) என்றழைக்கிறோம். இந்த நார்மோ பிலாஸ்ட்கள், சிவப்பு இரத்த அணுக்களைவிடச் சிறிது பெரியனவாகவும், உட்கருவை உடையன வாயுமிருக்கின்றன. பின்பு இச் செல்கள், பல சிறு செல்களாகப் பிளவுறுகின்றன. பின்பு இவ் வுட்கருவின் அளவு சிறுத்துக் கருமையாகின்றன. பின்பு இவ் வுட்கருவும் மறைகிறது. உட்கரு இல்லாச் செல்லை அல்லது அணுவைச் சிவப்பு இரத்த அணு என்று சொல்கிறோம்.

திராம்போசெல்களின் தோற்றம் : சிவப்பு எலும்பு மச்சை யிலுள்ள குருதியைத் தோற்றுவிக்கும் செல்களிலிருந்து பேய்ச் செல்கள் (giant cells or megakaryocytes) தோன்றுகின்றன. இவற்றிலுள்ள சைட்டோப்பிளாசம் அடர்த்தியான சிவப் பாகவும், உட்கரு பல இதழ்களை உடையனவாயும் இருக்கின்றன. இப் பேய்ச் செல்களின் சைட்டோப்பிளாசத்திலிருந்து திராம் போசெல்கள் (thrombocytes or blood platelets) தோன்றுவதாகக் கருதப்படுகிறது.

(2) நிணநீர் உறுப்புகள் : நிணநீரணுக்கள், நிணநீர்த் திசுக்களி லுள்ள சில மையங்களிலிருந்து (cen'res) தோற்றமுறுகின்றன. இம் மையங்கள் மற்றப் பகுதிகளைவிட வெளிறியும், உட்கருவையுடைய பெரிய, வெளிறிய செல்களைக் கொண்டனவாயுமிருக்கின்றன. இச் செல்களுக்குக் குருதியைத் தோற்றுவிக்கும் செல்கள் (hemocytoblasts) என்று பெயர். இச் செல்கள், எலும்பு மச்சையிலிருந்து குருதியமைக்கும் செல்களைவிட மாறுபட்டுள்ளன. இச் செல்கள் ஒரே விதமான அதாவது நிணநீரணுக்களை மட்டும் தோற்றுவிக் கின்றன.

ஒற்றையணுக்களில் (monocytes) தோற்றத்தைக் குறித்துப் பல கருத்துகள் நிலவுகின்றன. அவை உயிர்த் தசை உயிரணுக்களி லிருந்தும் (histiocytes), நிணநீரணுக்களிலிருந்தும் (lymphocytes), குருதியமைக்கும் அணுக்களிலிருந்தும் (hemocytoblasts) தோன்று வதாக வெவ்வேறு வல்லுநர்களால் கருதப்படுகின்றன.

7. நரம்புத் திசு

(Nervous Tissue)

குருதி மண்டலத்திற்கு (blood vascular system) அடுத்ததாக விலங்கின உடலின் பல்வேறு பகுதிகளுக்கும் நன்கு பரவியுள்ள மண்டலம், நரம்பு மண்டலமாகும் (nervous system). இம் மண்டலம் குருதி மண்டலத்தைப் போல் நன்கு பரவியும், தொடர்ச்சியாகவும் அமைக்கப்பட்டுள்ளது. நரம்பு மண்டலத்திற்கும், குருதி மண்டலத்திற்குமிடையே இரு நெருங்கிய ஒற்றுமைகள் இருப்பதை நாம் கண்டுகொள்ள முடிகிறது.

(1) எவ்வாறு குருதி மண்டலத்தின் வழியாகக் குருதி, ஓரிடத்திலிருந்து மற்றோர் இடத்திற்குப் பாய்கிறதோ அதே போல் நரம்பு மண்டலத்தின் வழியாக உணர்வுகள் ஓரிடத்திலிருந்து மற்றோர் இடத்திற்குக் கடத்தப்படுகின்றன. (2) உடலின் பல பகுதிகளுக்கும் எவ்வாறு குருதி தொடர்ச்சியாகப் பாய்கிறதோ அதேபோல் நரம்புகளின் வழியாக உணர்வுகள் கடத்தப்படுகின்றன. நரம்பு மண்டலத்தின் உறுப்பமைப்பியல் குணங்களான பரவிய நிலையும், தொடர்ந்த நிலையும் மூன்றாவது குணமான வேலை ஒருமைப்பாட்டைத் தோற்றுவிக்கின்றன. நரம்பு மண்டலத்தின் பரவிய நிலை, விலங்கின உடலின் உள், வெளி சூழ்நிலைகளில் (internal and external environment) நடக்கும் செய்கைகளைத் தொடர்புப் படுத்தவும், உடலுறுப்புகளைப் பாதுகாக்கவும், கட்டுப்படுத்தவும், தொடர்ந்த நிலை (continuity) உடலின் வெவ்வேறு உறுப்புகளுக்கு இடையேயுள்ள செயற்திறன்களைத் தொடர்புப்படுத்தவும் உதவுகின்றன.

மேலே குறிப்பிட்ட இரு உறுப்பமைப்பியல் (antotomical) குணங்களைத் தவிர, நரம்பு மண்டலம் உடற்செயலியல் குணங்களான (physiological characters) ஊடு கடத்துமாற்றலையும்

(conductivity), உணர்ச்சித் தூண்டாற்றலையும் (irritability) நடத்துகின்றன.

நரம்பு மண்டலத்தின் அமைப்பு : நரம்பு மண்டலத்தைப் பொது நரம்பு மண்டலம் (central nervous system), புறப்பரப்பு நரம்பு மண்டலம் (peripheral nervous system), தானியங்கு நரம்பு மண்டலம் (antonomous nervous system) என்று மூன்று பெரும் பிரிவுகளாகப் பிரிக்கப்பட்டுள்ளது. பொது நரம்பு மண்டலத்தில் மூளையும், தண்டுவடமும் (spinal cord), புற நரம்பு மண்டத்தில் மூளை நரம்புகளும் (cranial nerves), தண்டுவட நரம்புகளும் (spinal nerves), தானியங்கு நரம்பு மண்டலத்தில் பரிவு நரம்பு மண்டலமும் (sympathetic nervous system), பக்கப் பரிவு நரம்பு மண்டலமும் (parasympathetic nervous system) அடங்கும். இப் பெரும் பிரிவுகள் ஒவ்வொன்றும் நரம்பிழைகளால் மற்றதோடு தொடர்பு கொண்டுள்ளன. உதாரணமாக, பொது நரம்பு மண்டலத்திலுள்ள நரம்புச் செல்களிலிருந்து தோன்றும் நீட்சிகள் (processes) புறநரம்பு மண்டலத்தைச் சார்ந்த தண்டுவட, மூளை நரம்புகளின் வழியாக வெளியேறவும், தொடர்பு கொள்ளவும் செய்கின்றன. இதைப் போன்று தண்டுவட மூளை நரம்புத் திறன்களிலுள்ள (ganglia) நரம்புச் செல்களிலிருந்து தோன்றும் நீட்சிகள், பொது நரம்பு மண்டலத்தினுள் நுழைந்து தொடர்பு கொள்கின்றன.

தண்டுவட, மூளை நரம்பிழைகள் புறப்பரப்புகளிலுள்ள சில உறுப்புகளில் முடிவடைகின்றன. இப் புற உறுப்புகள் வெளிச் சூழ்நிலைகளினல் பாதிக்கப்படுகின்றன. இவ் வகையான புற உறுப்புகளில் முடியும், சூழ்நிலை உணர்ச்சியால் தூண்டப்படும் நரம்பு முனைகளை, உணர்ச்சி வாங்கிகள் (receptors) என்றும், நரம்பிழைகளை உணர்வு நரம்பிழைகள் (sensory fibres) என்றும் அழைக்கிறோம். இந் நரம்பிழைகள் உணர்வுகளைப் பொது நரம்பு மண்டலத்திற்கு எடுத்துச் செல்வதால் இவற்றை உட்செல் நரம்பிழைகள் (afferent fibres) என்றும் அழைக்கிறோம். தண்டுவட மூளை நரம்புகளிலுள்ள மற்ற நரம்பிழைகள் உணர்வுகளைப் பொது நரம்பு மண்டலத்திலிருந்து புற உறுப்புகளான தசைகள், சுரப்பிகள் போன்றவற்றிற்கு எடுத்துச் செல்லுகின்றன. இப் புற உறுப்புகளைத் தூண்டுதல் வாங்கும் உறுப்புகள் (effectors) என்றழைக்கிறோம். தூண்டுதல் வாங்கும் உறுப்புகளுக்கு உணர்வுகளை எடுத்துச் சென்று, தூண்டிவிடும் நரம்பிழைகளைக் கட்டளை நரம்பிழைகள் (motor fibres) என்றழைக்கிறோம். இந் நரம்பிழைகள் கட்டளைகளைப் பொது நரம்பு மண்டலத்திலிருந்து தூண்டுதல் வாங்கும் உறுப்புகளுக்கு எடுத்துச் செல்வதால், இவற்றை வெளிச் செல்லும் நரம்பிழைகள் (efferent fibres) என்றும் அழைக்கலாம்.

உணர்வு நரம்புச் செல்லும் (sensory neuron), கட்டளை நரம்புச் செல்லும் (motor neuron) ஒரு நரம்புச் செல் இடையீட்டுத் தொடர்பால் (synapse) தொடர்பு கொண்டு ஓர் அனிச்சைவில்லைச் (reflex arc) தோற்றுவிக்கின்றன. இதை நாம் தண்டுவட நரம்புகளின் குறுக்குத் தோற்றங்களில் காண முடிகிறது. தண்டுவடத்திற்கு உணர்வு நரம்பிழைகள் (sensory fibres) அல்லது உட்செல் நரம்பிழைகள் (afferent fibres) உணர்வுகளை உணர்ச்சி வாங்கிகளிலிருந்து (receptors) கொண்டு வருகின்றன. கட்டளை நரம்புகள்

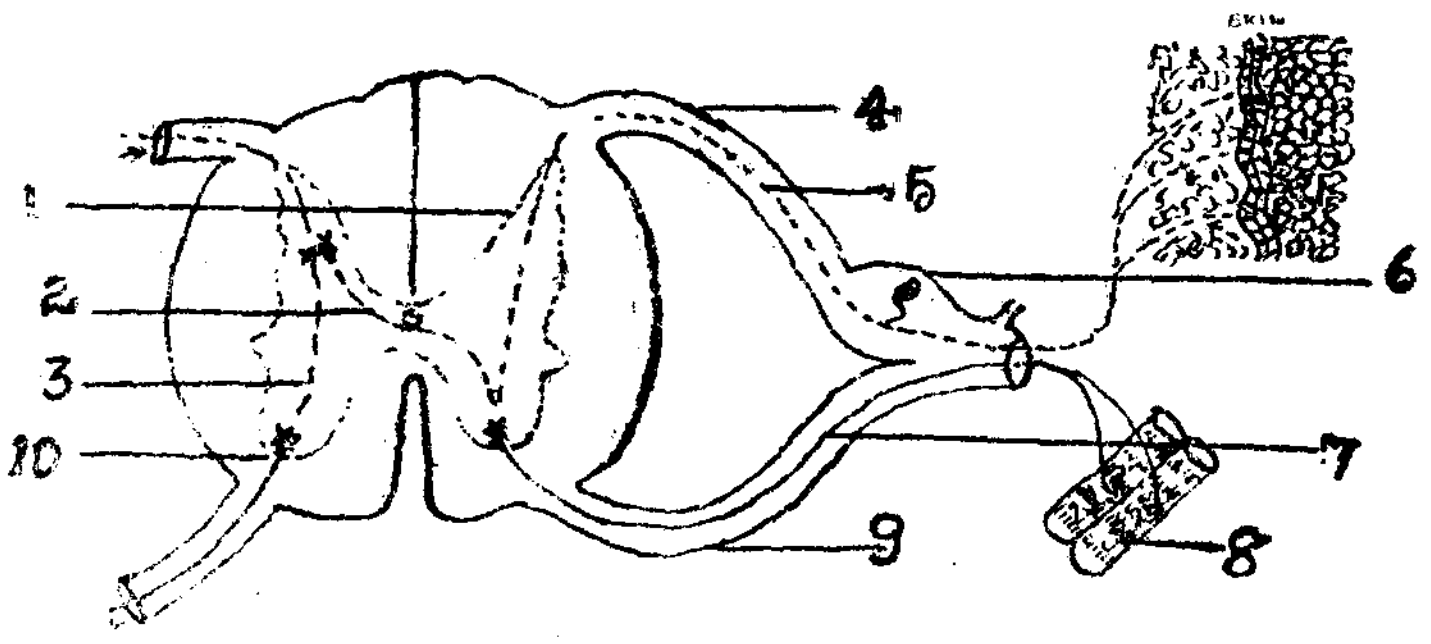

படம் 19

தண்டுவடத்தின் குறுக்கு வெட்டுத் தோற்றம்

1. முதுகுப் பக்கக்கொம்பு அல்லது தூண் (dorsal horn); 2. இணைக்கும் நரம்புச் செல் (commissural neuron); 3. சேர்க்கும் நரம்புச் செல் (association neuron); 4. முதுகுப் பக்க வேர் (dorsal root); 5. வெளியுறுப்புச் சார்ந்த உட்செல்லும் நரம்பிழைகள் (somatic afferent fibres); 6. தண்டுவட நரம்புத் திரள் (spinal ganglion); 7. வெளியுறுப்பு சார்ந்த வெளிச் செல்லும் நரம்பிழைகள் (somatic efferent fibres); 8. தசை நாரிழைகள் (muscle fibres) 9. வயிற்றுப்பக்க வேர் (ventral root); 10. வயிற்றுப் பக்கக்கொம்பு அல்லது தூண் (ventral horn).

(motor fibres) அல்லது வெளிச் செல்லும் நரம்பிழைகள் (efferent fibres) உணர்ச்சிகளைத் தூண்டுதல் வாங்கும் உறுப்புகளுக்கு (effectors) எடுத்துச் செல்கின்றன. உணர்வு நரம்புச் செல்லின் (sensory neuron) உணர்வு நரம்பிழைகளும், கட்டளை நரம்புச் செல்லின் (motor neuron) கட்டளை நரம்பிழைகளும் தண்டுவடத்தில் நரம்புச் செல் இடையீட்டுத் தொடர்பை ஏற்படுத்துகின்றன. சில நேரங்களில் இவ்விரு நரம்புச் செல்களுக்கிடையே மூன்றாவது நரம்புச் செல்லும் அமைந்து தொடர்பை ஏற்படுத்துகின்றது. அவ் வகையான நரம்புச் செல்லிற்கு இடைப்பட்ட நரம்புச் செல் (intermediate neuron) அல்லது சேர்க்கும் நரம்புச் செல் (association neuron) என்று பெயர். ஆகவே, உணர்ச்

வாங்கி, உணர்வு நரம்புச் செல், இடைப்பட்ட நரம்புச்செல், கட்டளை நரம்புச் செல், தூண்டுதல் வாங்கும் உறுப்பு முதலியவை ஒன்றாகச் செயல்பட்டு அனிச்சை வில்லை (reflex arc) அமைக்கின்றன.

உணர்வு நரம்புச் செல்லிருந்து ஒரு நீட்சி மட்டும் கிளம்புகின்றது. இம் மாதிரியான நரம்புச் செல்லிற்கு ஒருமுனை நரம்புச் செல் (unipolar neuron) என்று பெயர். நரம்புச் செல்லின் செல் உடற்பகுதியிலிருந்து (cyton or cell body) தோன்றும் இந் நீட்சி பின்பு இரு பிரிவுகளாகப் பிரிகின்றன. ஒன்றைப் புறப் பரப்பு நீட்சி (peripheral process) என்றும், மற்றதை மத்திய நீட்சி (central process) என்றும் அழைக்கிறோம். புறப்பரப்பு நீட்சி தோலிலும், மத்திய நீட்சி தண்டுவடத்தின் முதுகுப்பக்க வேர் (dorsal root) வழியாகவும் சென்று தண்டுவடத்திலும் முடிவடைகின்றன. இம் மத்திய நீட்சி கட்டளை நரம்புச் செல்லின் நரம்புச் செல் கிளைக்கும் இழைகளோடு (dendrite) ஒரு நரம்புச் செல் இடையீட்டுத் தொடர்பைத் தோற்றுவிக்கின்றது. சில சமயங்களில் இவற்றிற்கு இடையே ஓர் இடைப்பட்ட நரம்புச் செல்லும் இடையீட்டுத் தொடர்பை ஏற்படுத்துகிறது. கட்டளை நரம்புச் செல்லின் நரம்புச் செல் நீள் இழை (axon) தண்டுவட நரம்பின் வயிற்றுப் பக்க வேர் (ventral root) வழியாகத் தண்டுவட நரம்பாக வெளியேறி, தூண்டுதல் வாங்கும் உறுப்புகளில் முடிவடைகின்றது.

நரம்புச் செல்களும், நரம்பிழைகளும் அமைந்துள்ளதைப் பொறுத்துத் தண்டுவடத்தில் இருவேறுபட்ட பகுதிகளை நாம் உணர முடிகிறது. அவை கனமான புறப்பரப்புப் பகுதியான வெள்ளைப் பொருள் பகுதி (white matter), மத்தியப் பகுதியான சாம்பல் பொருள் (gray matter), பகுதியாகும். வெள்ளைப் பொருளில் மையலின் உடைய நீளவசத்தில் அமைந்துள்ள நரம்பிழைகள் அடங்கியுள்ளன. சாம்பல் பொருளில் நரம்புச் செல்களும், குறுக்கு வசமாக அமைந்துள்ள நரம்பிழைகளும் அடங்கியுள்ளன. சாம்பல் பொருளில் அடங்கியுள்ள பெரும்பாலான நரம்பிழைகள் மயலினற்ற நரம்பிழைகளாகும். ஆனால் சில நரம்பிழைகள் மயலின் உடைய நரம்பிழைகளாகும். குறுக்கு வெட்டுத் தோற்றத்தில் சாம்பல் பொருள் ஆங்கில எழுத்தான 'H' போன்று காட்சியளிக்கின்றது. 'H' எழுத்தின் முதுகுப் பக்கக் கிளைகள், முதுகுப் பக்கத் தூண்களையும், (dorsal column or horn), வயிற்றுப் பக்கக் கிளைகள், வயிற்றுப் பக்கத் தூண்களையும் (ventral column or horn) தோற்றுவிக்கின்றன. சாம்பல் பொருள் பக்கப் பகுதிகளிரண்டும் ஒரு சாம்பல் தொகுதியினால் (gray commissure) இணைக்

கப்பட்டுள்ளன. இத் தொகுதியில் ஒரு மத்தியக் கால்வாய் (central canal) அமைந்துள்ளது.

நரம்பிழைகளின் செயல்பாட்டுப் பாகுபாடு (Functional Classification of Nerve Fibres) : தண்டுவட நரம்பின் முதுகுப் பக்கவேரில் உணர்வு நரம்புச் செல்லும், அதன் நரம்பிழைகளும், வயிற்றுப் பக்க வேரில் கட்டளை நரம்புச் செல்லும், அதன் நரம்பிழைகளும் அடங்கியுள்ளன. இவையெல்லாம் ஒன்று சேர்ந்து தண்டுவட நரம்பைத் தோற்றுவிக்கின்றன. உடலின் உள்ளுறுப்புகள் தவிர மற்றப் புற உறுப்புகளிலிருந்து உணர்ச்சிகளைக் கொண்டுவரும் நரம்பிழைகளுக்கு வெளி உறுப்புச் சார்ந்த உட்செல் நரம்பிழைகள் (somatic afferent fibres) என்றும், உள்ளுறுப்புகளிலிருந்து உணர்ச்சிகளைப் பொது நரம்பு மண்டலத்திற்குக் கொண்டுவரும் நரம்பிழைகளை உள்ளுறுப்புச் சார்ந்த உட்செல் நரம்பிழைகள் (visceral afferent fibres) என்றும் அழைக்கிறோம்.

பல வெளிச் செல்லும் நரம்பிழைகள், உடலின் தசைகளுக்கு உணர்ச்சிகளை எடுத்துச் செல்கின்றன. அவற்றிற்கு வெளி உறுப்புச்சார்ந்த வெளிச்செல்லும் நரம்பிழைகள் (somatic efferent fibres) என்று பெயர். அதே போல் உள்ளுறுப்புகளுக்கு எடுத்துச் செல்லும் நரம்பிழைகளுக்கு, உள்ளுறுப்புச் சார்ந்த வெளிச்செல்லும் நரம்பிழைகள் (visceral efferent fibres) என்று பெயர்.

தானியங்கு நரம்பு மண்டலம் : உள்ளுறுப்புச் சார்ந்த வெளிச் செல்லும் மூளை, தண்டுவட நரம்பிழைகள் (visceral efferent fibres), வெளி உறுப்புச் சார்ந்த வெளிச் செல்லும் நரம்பிழைகள் (somatic efferent fibres) வெளியேறும் வழியாக வெளிக் கிளம்பாமல் மாறுபட்ட வழி மூலம் கிளம்பிச் செல்கின்றன. அது மட்டுமல்லாமல் உடற்செயலியல் பண்பிலும் (physiological characters) இது வெளி உறுப்புச் சார்ந்த வெளிச் செல்லும் நரம்பிழைகளிலிருந்து மாறுபட்டுள்ளது, உள்ளுறுப்புச் சார்ந்த வெளிச் செல்லும் நரம்பிழைகள் எவ்விதமான இச்சைக்கும் கட்டுப்படாமல் தானே இயங்குகின்றன. ஆகவே, இவ் விரண்டோடு மற்றும் சில வேறுபாடுகளுக்காக உள்ளுறுப்புச் சார்ந்த வெளிச் செல்லும் நரம்புச் செல்களின்தொகுப்பை லான்ங்ஸ்லி(Langsly) என்பவர் தானியங்கு நரம்பு மண்டலம் (antonomic nervous system) என்று பெயரிட்டழைத்தார். ஆகவே,தானியங்கு நரம்பு மண்டலத்தில் உள்ளுறுப்புச் சார்ந்த வெளிச் செல்லும் நரம்பிழைகள் மட்டும் அடங்கியுள்ளன. உள்ளுறுப்புச் சார்ந்த உட்செல் நரம்பிழைகள் இதில் அடங்கா

தானியங்கு நரம்பு மண்டலத்தின் வெளிச் செல்லும் நரம்புச் செல்கள் (efferent neurons), பொது நரம்பு மண்டலம், அதன் நரம்புத்திரள்கள் (ganglia), உள்ளுறுப்புச் சார்ந்த நரம்பிழைப் பின்னல், தண்டுவட நரம்புகள் ஆகியவற்றில் அமைந்துள்ளன. ஆனால், நரம்பிழைகள் தண்டுவட, மூளை நரம்புகளில் அடங்கியுள்ளன.

உள்ளுறுப்புச் சார்ந்த வெளிச் செல்லும் நரம்பிழைகள் பொது நரம்பு மண்டலத்தின் மூன்று மட்டங்கள் அல்லது இடங்களிலிருந்து வெளியேறுகின்றன. இதை வைத்து. தானியங்கு நரம்பு மண்டலத்தை மூன்று பகுதிகளாகப் பிரிக்கலாம். அவை முறையே தலைப்பகுதி (cranial division), மார்பு இடுப்பு முன்பகுதி (thoracico – lumbar division), இடுப்பு வளையப் பகுதி (sacral division) என்றழைக்கப்படுகின்றன.

தலைப்பகுதியில் நரம்பிழைகள் 3, 7, 10, 11ஆவது மூளை நரம்புகள் வழியாக வெளியேறுகின்றன. மார்பு, இடுப்பு முன் பகுதியில் வெளிச் செல்லும் நரம்பிழைகள் மார்பு, முன் இடுப்புத் தண்டுவட நரம்புகள் மூலமாகவும், இடுப்பு வளைவுப் பகுதியில் நரம்பிழைகள் 2, 3, 4 ஆவது இடுப்பு வளைவு நரம்புகள் மூலமாகவும் வெளியேறுகின்றன. எப் பகுதியிலிருந்து கிளம்பினாலும் ஒவ்வொரு வெளிச் செல்லும் பாதையிலும் இரு நரம்புச் செல்கள் அமைந்துள்ளன. ஒன்றின் நரம்புச் செல் உடற்பகுதி (cell body) பொது நரம்பு மண்டலத்திலும், அதன் நரம்புச் செல் நீள் இழை (axon) புறத் தானியங்கு நரம்புச் செல் திரளிலும் (perepheral antonomic ganglia) அமைந்துள்ளன. இந் நரம்புச் செல்லிற்கு, நரம்புத் திரளுக்கு முன்பாயுள்ள நரம்புச் செல் (preganglionic neuron) என்று பெயர். நரம்புச்செல் திரளில் முதல் நரம்புச்செல், இரண்டாவது நரம்புச் செல்லோடு இடையீட்டுத் தொடர்பை அமைக்கின்றது. இரண்டாவது நரம்புச் செல்லின் நரம்புச் செல் நீள் இழைத் தூண்டுதல் வாங்கும் உறுப்புகளில் (eflectors) (உ-ம். தசை அல்லது மேல் தோலிழைமம்) முடிகின்றன. இந் நரம்புச் செல்லிற்கு நரம்புத் திரளுக்குப் பின்பாயுள்ள நரம்புச் செல் (post ganglionic neuron) என்று பெயர்.

தலை (cranial), இடுப்பு வளைவுப் பகுதிகளில் (sacral) நரம்புத் திரளுக்கு முன்பாயுள்ள நரம்பிழைகள், தூண்டப்படவிருக்கும் உறுப்புகளுக்கருகே அல்லது உறுப்புகளிலேயே அமைந்துள்ள நரம்புத் திரள்களில் முடிகின்றன. தலைப் பகுதியும், இடுப்பு வளைவுப் பகுதியும் பல குணங்களில்ஒன்றாக இருப்பதால், இவை இரண்டையும், ஒன்றாக இணைத்துத்தலை–இடுப்பு வளைவுப் பகுதி(cronio

sacral drision) அல்லது பக்கப் பரிவு மண்டலம் (parasympathetic system) என்றழைக்கிறோம்.

மார்பு இடுப்பு முன் பகுதியிலிருந்து வெளிச் செல்லும் நரம்பிழைகளை ஒன்றாகப் பரிவு நரம்பு மண்டலம் (sympathetic nervous system) என்றழைக்கிறோம். இதனுடைய நரம்புச் செல்திரளுக்கு முன்பாயுள்ள நரம்பிழைகள் முதுகெலும்பு நரம்புத் திரளிலாவது (vertebral ganglia) அல்லது முன் முதுகெலும்பு நரம்புத் திரளிலாவது (prevertebral ganglia) முடிவுறுகின்றன. முதுகெலும்பு நரம்புத்திரள் நரம்புச் செல் திரள்களாலான ஒரு சங்கிலித் தொகுப்பாகும். இவை முதுகெலும்புத் தொகுப்பின் இரு பக்கங்களிலும் அமைந்து இரு பரிவு நரம்புத்தண்டுகளைத் (sympathetic trunks) தோற்றுவிக்கின்றன. நரம்புத்திரளுக்குப் பின்பாயுள்ள நரம்புச் செல்களினால் அமைக்கப்பட்டவை முன் முதுகெலும்பு நரம்புத் திரள்களாகும் (prevertebral). இவை வயிற்றிலுள்ள நரம்பிழைகளோடு தொடர்பு கொண்டுள்ளன.

உடலிலுள்ள உள்ளுறுப்புகளோடு பரிவு, பக்கப்பரிவு நரம்பு மண்டலங்கள் தொடர்பு கொண்டுள்ளன. இவ்விரு மண்டலங்களும் எதிர்மாறான முறைகளில் செயல்படுகின்றன. பரிவு நரம்பு மண்டலம், இதயத்தைச் செயலற்றதாக்குகிறது. வயிற்றுச் சதையைச் சுருங்கச் செய்வது பரிவு நரம்பு மண்டலம். ஆனால், அதை நிறுத்துவது பக்கப் பரிவு நரம்பு மண்டலமாகும். பக்கப் பரிவு நரம்பு மண்டலத்தின் தூண்டாற்றலினால் உடலின் சத்தி சேகரிக்கப்படுகிறது. ஆனால், பரிவு நரம்பு மண்டலத்தின் தூண்டாற்றலினால் சத்தி செலவழிக்கப்படுகிறது. ஆகவே, இவ்விரு மண்டலங்களும் எதிர்மாறான செய்கைகளைச் செய்தாலும், ஒன்றோடொன்று இணைந்து செயல்படுகின்றன. இதன் விளைவாக உடலியக்கங்கள் ஒரே சீராக இயங்குகின்றன.

நரம்பு மண்டலத்தின் திசுவியல் கூறுகள்: பொது நரம்பு மண்டலம், புறப்பரப்பு நரம்பு மண்டலம், தானியங்கு நரம்பு மண்டலம் ஆகியவற்றில் கீழே கொடுக்கப்பட்ட மூன்று பொதுவான அடிப்படைக் கூறுகளைக் காண முடிகிறது:

(1) நரம்புச் செல்: எல்லா விதமான நரம்பு மண்டலங்களிலும் அவற்றின் அடிப்படைக் கூறுகளான நரம்புச் செல் (neuron) அமைந்துள்ளது.

(2) இடையீட்டுத் திசு: நரம்பு மண்டலங்களில் இடையீட்டுத் திசு (interstitial tissue) காணப்படுகிறது. இத் திசு, நரம்பு மண்டலத்திற்கு ஆதாரத்தையும், பாதுகாப்பையும் தருகின்றது. பொது நரம்பு மண்டலத்திலுள்ள நியூரோ செல்கள் அல்லது

நரம்பிழைத் திசு (neuroglia), புறப்பரப்பு நரம்பிழைகளிலுள்ள நரம்பு உறை (neurolemma) மூளைத்தண்டுவடம் (cerebrospinal), பரிவு நரம்புத் திரள் (sympathetic ganglia) ஆகியவற்றிலுள்ள சேட்டலைட் செல்கள் முதலியவை நரம்பு மண்டலங்களிலுள்ள இடையீட்டுத் திசுவை அமைக்கின்றன.

(3) **இணைத் திசு (Connective Tissue):** இணைத்திசு மேலே கூறப்பட்ட நரம்புச் செல், இடையீட்டுத் திசு ஆகியவற்றோடு தொடர்பு கொண்டுள்ளது. இவ் இணைத்திசு பொது நரம்பு மண்டலத்தைச் சுற்றியுள்ள, தண்டுவட மூளை கவிகைச் சவ்வையும் (meninges), புறப்பரப்பு நரம்புகளைச் சுற்றி உறைகளையும் அமைக்கின்றன; நரம்புத் திரளைச் சுற்றியுமுள்ள குப்பி அல்லது குடுவை (capsule), புனலுறுப்புகள் அமைப்பது ஆகியவற்றிலும் பங்கேற்கின்றன.

நரம்பு மண்டலங்களின் பொதுவான கூறுகளான நரம்புச் செல், இடையீட்டுத் திசு, வெளியடுக்கிலிருந்தும் (ectoderm). இணைத் திசு நடுவடுக்கிலிருந்தும் தோற்றமுறுகின்றன.

நரம்புச் செல் (Nerve Cell or Neuron): ஒரு நரம்புச் செல் உடலையும் (cell body or cyton), பல சைட்டோபிளாச நீட்சிகளையும் (processes) கொண்டதுதான் நரம்புச் செல் (nerve cell or neuron) ஆகும். நீட்சிகள் குறைவான குறுக்கு விட்டத்தைக் கொண்டனவாயிருப்பினும், மிக நீண்டு காணப்படுகின்றன. இந் நீட்சிகள்தான் நரம்பு மண்டலத்திலுள்ள நரம்புகளையும் நரம்புப் பாதைகளையும் தோற்றுவிக்கின்றன. இந் நீட்சிகள் மூலமாக நரம்புச் செல், மற்ற நரம்புச் செல்கள், உணர்ச்சி வாங்கிகள் (receptors), தசைகள், சுரப்பிகள் ஆகியவற்றோடு தொடர்பு கொண்டு உணர்ச்சிகளை அவற்றிற்குக் கடத்தவும், அவற்றிலிருந்து பெறவும் உதவுகின்றன.

மனித நரம்பு மண்டலத்தில் பத்து மில்லியனுக்கும் மேற்பட்ட நரம்புச் செல்கள் இருப்பதாகக் கணக்கிடப்பட்டுள்ளது. இவற்றில் பெரும்பாலானவை மூளையில் அமைக்கப்பட்டுள்ளன. எல்லா நரம்புச் செல்களும், பொதுவான கூறுகளை உடையனவாயிருக்கின்றன. ஒவ்வொரு நரம்புச் செல்லிலும் ஒரு நரம்புச் செல் உடல் (cell body or cyton) உண்டு. இப் பகுதியில்தான் உட்கரு (nucleus) அமைக்கப்பட்டுள்ளது. ஆகையால், இப்பகுதியை உட்கருச்சுற்றுடலி (perikaryon) என்றும் அழைக்கலாம். நரம்புச் செல்லுடலின் பெருத்த ஒரு பகுதியாகும். இது வட்ட அல்லது

முட்டை வடிவமாகக் காணப்படுகிறது. நரம்புச் செல் உடற் பகுதியிலிருந்து பல நீட்சிகள் கிளம்புகின்றன.

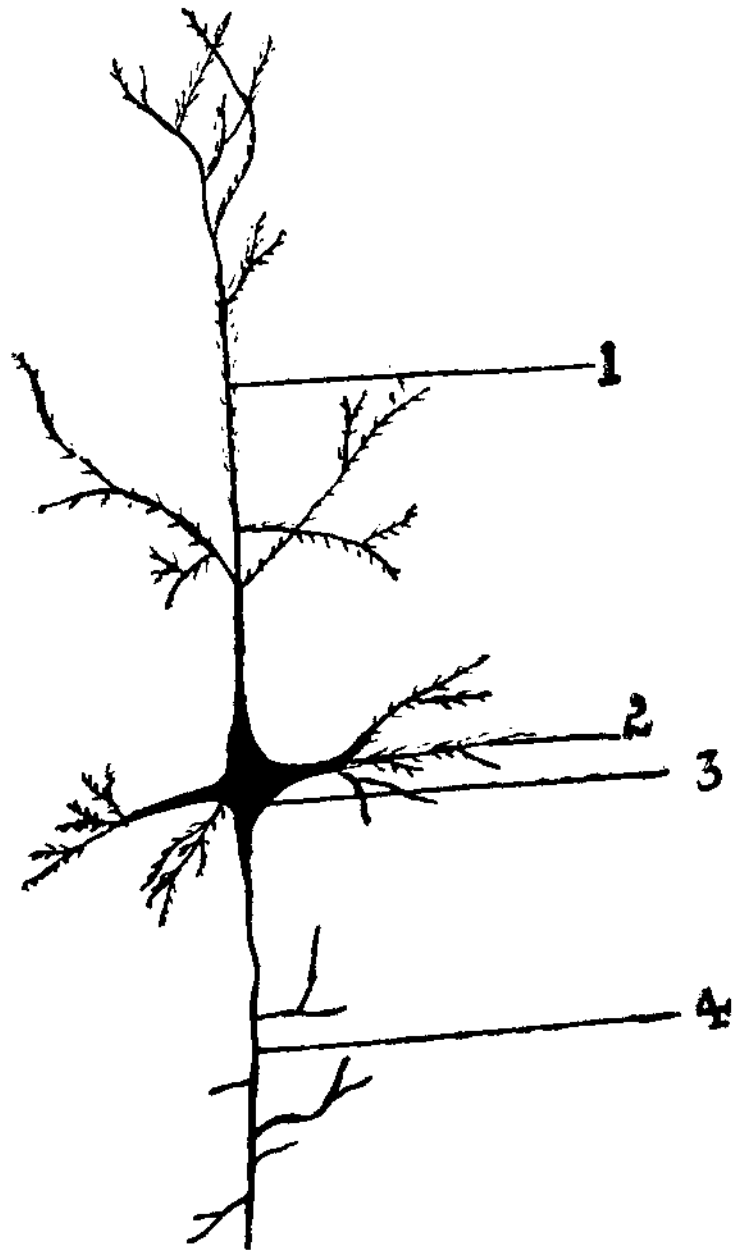

படம் 20

பிரமிட் வடிவச் செல் (pyramidal cell)

1. மேல் நரம்புச் செல் கிளைக்கும் இழை (apical dendrite); 2. பக்க நரம்புச் செல் கிளைக்கும் இழைகள் (lateral dendrites); 3. செல் உடற்பகுதி (cell body); 4. நரம்புச் செல் நீள் இழை (axon).

நரம்புச் செல் உடலிருந்து கிளம்பும் நீட்சிகளின் எண்ணிக்கையை வைத்து, நரம்புச் செல்கள் மூன்றுவகைகளாகப் பிரிக்கப்படுகின்றன. அவை முறையே பல்முனை நரம்புச் செல் (multipolar neuron), இருமுனை நரம்புச் செல் (bipolar Neuron), ஒருமுனை நரம்புச் செல் (unipolar neuron) என்றழைக்கப்படுகின்றன.

பல்முனை நரம்புச் செல் (Multipolar Neuron) : பல்முனை நரம்புச் செல்லிலிருந்து பல நீட்சிகள் கிளம்புகின்றன. நீட்சிகளின் உருவமைப்பைக் கொண்டு அவை இரண்டு வகைகளாகப் பாகுபடுத்தப் பட்டுள்ளன. ஒரு வகையான நீட்சி மிக நீளமாகவும், ஒரே சீரான குறுகிய குறுக்கு விட்டத்தையுடையனவாயுமிருக்கின்றது. இவ் வகையான நீட்சிக்கு நரம்புச் செல் நீள் இழை (axon) என்று பெயர். மற்ற வகை நீட்சிக்கு நரம்புச் செல் கிளைக்கும் இழை (dendrite or dendron) என்று பெயர். இவ் வகையான நீட்சி மிகக் குட்டையாகவும், பல கிளைகளை உடையதாயும், சொரசொரப்பான புறப் பரப்பைக் கொண்டதாயுமிருக்கின்றது. நரம்புச் செல் இழையின் புறப் பரப்பு மிக மென்மையாய் (smooth contour) இருக்கிறது. ஒவ்வொரு பல்முனை நரம்புச் செல்லிலிருந்து பல நரம்புச் செல் கிளைக்கும் இழைகளும் (dendrites). ஒரு நரம்புச் செல் நீள் இழையும் (axon) கிளம்புகின்றன.

பல்முனை நரம்புச் செல்களில் நரம்புச் செல் நீள் இழை பொதுவாகச் செல் உடலின் ஒரு மேடான பகுதியிலிருந்து

கிளம்புகிறது. அம் மேடான பகுதிக்கு நரம்புச் செல் நீள் இழை முகடு (axon hillock or implantation cone) என்று பெயர். நரம்புச் செல் நீள் இழையின் சேய்மை முனையிலிருந்து (distal end) பல சிறு கிளைகள் தோற்றமுறுகின்றன. அவற்றிற்குக் கோல டீரல்கள் (collaterals) என்று பெயர். நரம்புச் செல் நீள் இழையும், அதன் கோலடீரல்களும் பரவலாக மரத்தின் வேர்களைப் போன்று முடிவடைகின்றன. இவ்வித அமைப்பை நரம்புச் செல் நீள் இழை முனைக்கிளைகள் (axon telodendria) என்றழைக்கிறோம்.

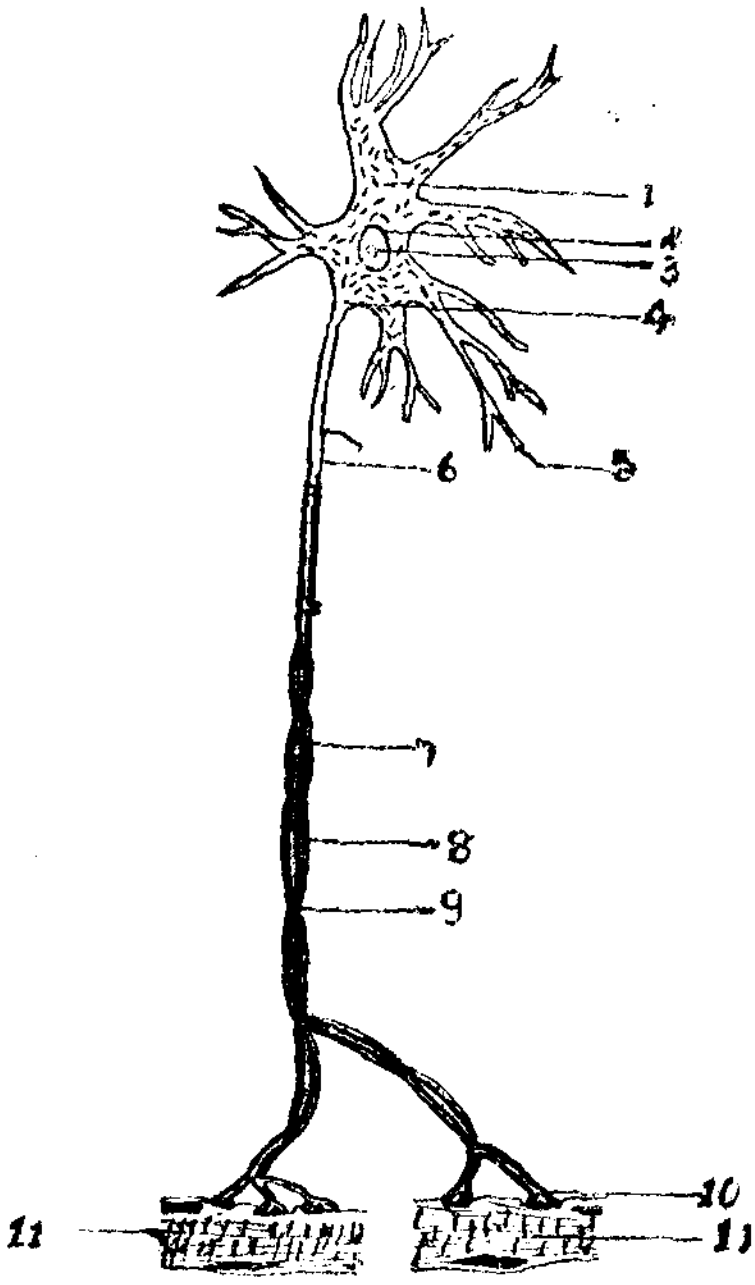

படம் 21

ஒரு நரம்புச் செல் (neuron)

1. நிசலின் உடலிகள் (Nissl Bodies); 2. உட்கரு (nucleus); 3. உட்கரு மணி (nucleolus); 4. நரம்புச் செல் நீள் இழைமுகடு (axon hillock); 5. நரம்புச் செல் கிளைக்கும் இழைகள் (dendrites); 6. நரம்புச் செல் நீள் இழை (axon); 7. மயலின் (myelin); 8. நரம்புறை (neurolemma); 9. ரேன்வியர் கணு (Node of Ranvier); 10. கட்டளை முனைத் தகடு (motor end plate); 11. எலும்புத்தசை (skeletal muscle)

பொது நரம்பு மண்டலம், தானியங்கு நரம்புத்திரள் (autonomic ganglia) ஆகியவற்றில் பல்முனை நரம்புச் செல்கள் அமைந்திருக்கின்றன.

இருமுனை நரம்புச் செல் (Bipolar Neuron) : இருமுனை நரம்புச் செல்லிலிருந்து இரு நீட்சிகள் கிளம்புகின்றன. இவை ஒவ்வொன்றும் நரம்புச் செல் உடற்பகுதியின் இரு எதிர் முனைகளிலிருந்து ஆரம்பிக்கின்றன. இருமுனை நரம்புச் செல்கள், எட்டாவது மூளை நரம்பின் சுருள் வடிவ நரம்புத்திரள் (spiral ganglia), வெஸ்டிபுலார் நரம்புத்திரள் (vestibular ganglia), கண்திரை (retina) முதலியவை காணப்படுகின்றன.

ஒரு முனை நரம்புச்செல் (Unipolar Neuron) : ஒரு முனை நரம்புச் செல்லிலிருந்து ஒரு நீட்சிமட்டும் கிளம்பி, பின்பு அஃது இரு கிளைகளாகப் பிரிகின்றன. ஒன்றைப் புறப்பரப்பு நீட்சி (peripheral process) என்றும், மற்றதை மத்திய நீட்சி (central process) என்றும் அழைக்கிறோம். புறப்பரப்பு நீட்சி, புற உறுப்புகளுக்கும், மத்திய நீட்சி பொது நரம்பு மண்டலத்திற்கும் செல்கின்றன. இவ் வகையான நரம்புச் செல் ஆங்கில எழுத்தான 'T' போன்று காணப்படுகிறது.

ஒரு முனை நரம்புச் செல் முதன்முதலாகத் தோற்றமுறும் பொழுது இருமுனை நரம்புச் செல் வடிவங்கொண்டிருக்கிறது. ஆனால், வளர்ச்சியின்போது நீட்சிகள் இரண்டும் ஒரு முகமாகக் குவிந்து அண்மைப் பகுதியில் (proximal end) இணைந்து ஒரே நீட்சியாக நரம்புச் செல் உடற்பகுதியோடு (cell body) தொடர்பு கொள்கிறது. இதன் விளைவாகச் செல் 'T' அல்லது 'Y' வடிவமாக மாறுகிறது. தோற்றத்தை வைத்து இவ் வகையான நரம்புச் செல்கள் இருமுனை நரம்புச் செல்கள் அல்லது பொய்யான ஒரு முனை நரம்புச் செல்கள் (pseudo unipolar neuron) என்றும் சில சமயங்களில் அழைக்கப்படுகின்றன.

நரம்புச் செல் உடற்பகுதியின் பண்புகள் (Nerve Cell Body): நரம்புச் செல் உடற்பகுதியில் அதிகமான சைட்டோப்பிளாசமும், ஓர் உட்கருவும் அடங்கியுள்ளன. எல்லாச் செல்களிலும் உள்ளதைப் போல் நரம்புச் செல் உடற்பகுதியைச் சுற்றியும் 75Å கனஅளவு கொண்ட ஒரு செல் உறை (plasma membrane) காணப்படுகிறது. நரம்புச் செல்களின் உருவமும், அளவும் இடத்திற்கு இடம் மாறுபடுகின்றன. அவற்றின் குறுக்கு விட்டம் 4 μ விலிருந்து 135 μ வரை மாறுபடக் கூடியதாயிருக்கின்றது.

நரம்புச் செல்களின் உடற்பகுதி பொது நரம்பு மண்டலத்திலோ அல்லது வெளியே தனித்தனித் திரள்களாகவோ அமைக்கப்பட்டுள்ளது. பொது நரம்பு மண்டலத்தில் நரம்புச் செல் உடற்

பகுதிகள் பல சேர்ந்து ஒரு திரளைத் தோற்றுவிக்கின்றன. அத் திரட்சிக்கு உட்கரு (nucleus) என்று பெயர். பொது நரம்பு மண்டலத்தினுள்ளே அமையாமல் அதற்கு வெளியே சில இடங்களில் செல் உடற்பகுதிகள் ஒன்றாக இணைந்து ஒரு திரட்சியைத் தோற்றுவிக்கின்றன. அத் திரட்சிக்கு நரம்புச் செல் திரள் (ganglion) என்று பெயர். நரம்புச் செல்திரள் இரண்டு அல்லது அதற்கு மேற்பட்ட சில செல் உடற்பகுதிக ளாலும், அல்லது பல செல் உடற்பகுதிகளாலும் தோற்றுவிக்கப் படுகின்றது.

நரம்புச் செல் உட்கரு: நரம்புச் செல் உடற்பகுதியிலுள்ள உட்கரு பொதுவாக வட்ட வடிவமாயிருக்கின்றது. ஆனால், உட்கருவின் அளவு இடத்திற்கு இடம் மாறுபடக் கூடியதாகும். உட்கருவின் அளவு, நரம்புச் செல்லின் அளவைப் பொறுத்து அமைகிறது. பொதுவாக உட்கரு செல்லின் நடுவே அமைக்கப்பட்டிருக்கும். ஆனால் தண்டுவடத்திலுள்ள கிலார்க்கின் தூண்களிலுள்ள (Clarke's Column) செல்களும், பரிவு நரம்புத்திரள் செல்களும் இதற்கு விதிவிலக்கு. நோயினால் பாதிக்கப்பட்ட சமயங்களிலும், நரம்புச் செல் நீள் இழை சேதப்படுத்தப்படும்பொழுதும் உட்கரு, மத்தியில் அமையாமல் ஓர் ஓரமாக ஒதுங்கிக் காணப்படுகிறது.

பொதுவாக ஒவ்வொரு நரம்புச் செல்லிலும் ஒரே ஓர் உட்கரு மட்டும் அமைந்துள்ளது. ஆனால், சில இடங்களில் (உதாரணம், பரிவு நரம்புத்திரள் - sympathetic ganglia) இரு உட்கருக்கள் காணப்படுகின்றன. உட்கருவைச் சுற்றிலும் ஓர் உட்கருச் சவ்வு (nuclear membrane) அமைந்துள்ளது. உட்கருவினுள் நிறப் பொருள்களும் (chromatin), உட்கருமணியும் (nucleolus) அமைந்துள்ளன.

செல் பிளாசம் அல்லது சைட்டோப்பிளாசம்: நரம்புச் செல் உடற் பகுதியிலுள்ள சைட்டோப்பிளாசத்திற்கு நரம்பு பிளாசம் (neuroplasm) என்று பெயர். நரம்புப் பிளாசத்தில் பல பொருள்கள் காணப்படுகின்றன. அவை நரம்பு நுண் ணிழைகள் (neurofibrillae), நிசலின் உடலிகள் (Nissl Bodies) அல்லது நிறம் சார்ந்த பொருள்கள் (chromophil substances), கால்கை உறுப்பு (Golgi Apparatus), மைட்டோக்காண்டிரியா (mitochondria), மற்றும் சைட்டோப்பிளாச அடங்கிகள் (cytoplasmic indusions) ஆகும்.

நரம்பு நுண்ணிழைகள் (Neurofibrillae): மென்மையான இந் நரம்பு நுண்ணிழைகள், நரம்புச் செல் உடற்பகுதியிலும் அதன்

நீட்சிகளிலும் பரவிக் கிடக்கின்றன. சில்வர் முறைப்படி தயாரிக்கப்பட்ட தயாரிப்புகளின் மூலமாக நரம்பு நுண்ணிழைகள் கருமையான மென்மையான இழைகளென்றும், இவை நரம்புச் செல் நீள் இழையிலும், கிளைக்கும் இழையிலும் இணையாகப் பாய்கிறது என்றும், நரம்புச் செல் உடற்பகுதியில் குறுக்கீடாகப் பாய்ந்து வலைப்பின்னலை அமைக்கிறது என்றும் கண்டுபிடிக்கப் பட்டுள்ளது. ஒவ்வொரு நரம்பு நுண்ணிழையும், இன்னும் பல சிறு நுண்பொருள்களால் ஆக்கப்பட்டுள்ளன என்றும், இவை உண்மையான உறுப்புகள் என்றும் மின்னியக்க நுண்ணோக்கியின் மூலம் கண்டுபிடிக்கப்பட்டுள்ளது.

நிசலின் உடலிகள் (Nissl Bodies) : சைட்டோப்பிளாசத்திலுள்ள சிறு குறுமணிகள் ஒன்றிணைந்து, திரட்சியுற்று, சில உடலிகளைத் தோற்றுவிக்கின்றன. அவ் வுடலிகளை நிசலின் உடலிகள் (Nissl Bodies) அல்லது நிறம் சார்ந்த பொருள்கள் (chromophil substances) என்றழைக்கிறோம். உணர்வு நரம்புச் செல்களைவிடக் கட்டளை நரம்புச் செல்களிலிருக்கும் நிசலின் உடலிகள் மிகப் பெரியனவாகும். நிசலின் உடலிகள், நரம்புச் செல் உடற்பகுதியிலும் நரம்புச் செல் உடற்பகுதியிலும், நரம்புச் செல் கிளைக்கும் இழைகளிலும் அதிகமாகக் காணப்படுகின்றன. ஆனால், இவை நரம்புச் செல் நீள் இழையிலும், நீள் இழை முகடுகளிலும் (axon hillock) காணப்படுவதில்லை.

நிசலின் உடலிகளில் பல அடர்த்தியான வலைப்பின்னல் போன்ற சிஸ்டர்னுக்களும் (cisternae) அல்லது செல் பிளாச உள்ளுயிர்ப் பின்னலும் (endoplasmic reticulum), ஆர். என். ஏ. குறுமணிகளும் (R. N. A. granules) காணப்படுகின்றன. இக் குறுமணிகள் சிஸ்டர்னுவின் வெளிப்பரப்பில் அமைக்கப்பட்டுள்ளன.

கால்கை உறுப்பு (Golgi Body) : கால்கை (Golgi) என்பவர் முதன்முதலாக கால்கை உறுப்பை நரம்புச் செல்லில்தான் கண்டு பிடித்தார். ஆகையால், இதற்கு இப் பெயர் வந்தது. கால்கை உறுப்பு நரம்புச் செல்களில் மட்டுந்தான் இருப்பதாகக் கருதப் பட்டது. ஆனால் இப்பொழுது கால்கை உறுப்பு எல்லாச் செல் களிலும் இருப்பதாகக் கண்டுபிடிக்கப்பட்டு விட்டது. நோய்வாய்ப் பட்டிருக்கும் சமயங்களிலும், நரம்புச் செல் சேதமாகும் சமயத்திலும் கால்கை உறுப்பு அழிந்து, மறைகின்றது.

மைட்டோக்காண்டிரியா : மைட்டோக்காண்டிரியா, நரம்புச் செல் உடற்பகுதி, நரம்புச் செல் நீள் இழை, கிளைக்கும் இழை

ஆகிய இடங்களில் பரவலாக அமைந்து காணப்படுகிறது. இவை குறுமணிகளாக அல்லது கம்பிகளாகக் காட்சியளிக்கின்றன. ஜேனஸ் பச்சை B-யின் (Janus Green B) உதவியால் இவற்றைச் சாயப்படுத்தலாம்.

சைட்டோப்பிளாச அடங்கிகள் (Cytoplasmic Inclusions) : சில நரம்புச் செல்களில் செங்கருமையான வண்ணப் பொருள்களான (dark brown pigments) மெலானின் (melanin) என்ற பொருள் காணப்படுகிறது. இவை நுகர்ச்சிப் பகுதியிலுள்ள (olfactory bulbe) செல்களிலும், நான்காவது மூளையின் அறையில் (fourth ventricle) அடித்தளத்திலுள்ள லோகஸ் கேருலியஸ்ஸிலும் (locus caeruleus), நடு மூளையிலுள்ள (midbrain) சப்ஸ்டேன்டியா நைக்ரா (substantia nigra), கண்திரையிலும், தண்டுவட, பரிவு நரம்புத் திரள்களிலும் காணப்படுகின்றன. இதனுடைய முக்கியத்துவம் இன்னும் சரியாகக் கண்டுபிடிக்காத நிலையிலேயே உள்ளது. நரம்புப் பிளாசத்தில் அடங்கிய மற்றொரு வண்ணப் பொருளிற்கு லிப்போஃபியூசின் (lipofuscin) என்று பெயர்.

சைட்டோப்பிளாச நீட்சிகள் (Cytoplasmic Processes): நரம்புச் செல் உடற்பகுதியிலிருந்து இரு வகையான நீட்சிகள் கிளம்புகின்றன. அவற்றை முறையே நரம்புச் செல் கிளைக்கும் இழைகள் (dendrites) நரம்புச் செல் நீள் இழைகள் (axons) என்றழைக்கிறோம்.

நரம்புச் செல் கிளைக்கும் இழை (Dendrite) : நரம்புச் செல் கிளைக்கும் இழைகள் மிகக் குட்டையாகவும், பல கிளை உடையனவாயுமிருக்கின்றன. இவ் விழைகளின் மேற்பரப்பிலிருந்து பல முள்கள் (spines or gemmules) கிளம்புவதால், அதன் பரப்பு சொரசொரப்பாகக் (rough contour) காணப்படுகிறது.

நரம்புச் செல் உடற்பகுதியிலிருப்பதைப் போலவே நரம்புச் செல் கிளைக்கும் இழைகளிலும், நரம்பு நுண்ணிழைகள், நிசலின் உடலிகள், நரம்புப் பிளாசம் முதலியவை அடங்கியுள்ளன. நரம்புச் செல் கிளைக்கும் இழைகள், நரம்புச் செல் நீள் இழை முனைக் கிளைகளோடு (axon telodendria) இடையீட்டுத் தொடர்பை (synapse) ஏற்படுத்துவதற்கும், மற்ற நரம்புச் செல்களிலிருந்து உணர்ச்சிகளைப் பெறுவதற்கேற்றவாறும் உருவமைப்புக்கொண்டிருக்கின்றன.

நரம்புச் செல் நீள் இழை (Axon) : இவ் விழைகள் மிக நீளமாகவும், மென்மையான புறப்பரப்பைக் (smooth contour)

கொண்டனவாகவும் ஒரே சீரான குறுக்கு விட்டத்தைக்கொண் டனவாகவுமிருக்கின்றன. இந் நரம்புச் செல் நீள் இழைகள் உணர்ச்சிகளைக் கடத்துவதற்கேற்ற உருவமைப்புக்கொண்டன வாயிருக்கின்றன. நரம்புச் செல் நீள் இழையில் சேய்மை முனையி லிருந்து பல கிளைகளான கோலடீரல்கள் (collaterals) தோற்று கின்றன. இக் கோலடீரல்களும், நீள் இழைகளும் பல நீள் இழை முனைக் கிளைகளாக (axon telodendria) முடிவடைகின்றன.

நரம்புச் செல் நீள் இழையினுள் (axon or axis cylinder) இருக்கும் பிளாசத்திற்கு நரம்புச் செல் நீள் இழைப் பிளாசம் (axioplasm) என்று பெயர். இப் பிளாசத்தில் பல நரம்பு நுண்ணிழைகளும், மைட்டோக்காண்டிரியாக்களும் அடங்கியுள் ளன. ஆனால், நிறம் சார்ந்த பொருள்கள் அல்லது நிசலின் உடலிகளும், கால்கை உறுப்பும் காணப்படுவதில்லை.

புறப்பரப்பு நரம்பு மண்டலத்திலுள்ள எல்லா நரம்புச் செல் நீள் இழைகளும் பல செல்களால் சூழப்பட்டுள்ளன. இச் செல்க ளெல்லாம் ஒன்று சேர்ந்து ஓர் உறையைத் தோற்றுவிக்கின்றன. அவ் வுறைக்கு நரம்பு உறை (neurolemma) என்று பெயர். இவ் வுறை, நீள் இழையைச் சுற்றியுள்ள செல்லுறையான நீள் இழை உறையிலிருந்து (axolemma) மாறுபட்டுள்ளது. நீள் இழை உறையைச் சுற்றிலும் நரம்பு உறை அமைகிறது. நரம்பு உறையைத் தோற்றுவிக்கும் செல்களுக்கு ஸ்குவான்செல்கள் (Cells of Schwann) என்று பெயர். பெரும்பாலான நரம்புச் செல் நீள் இழைகளில் நீள் இழை உறைக்கும், நரம்பு உறைக்கும் இடையே கொழுப்பினு லான ஓர் உறை அமைந்துள்ளது. அவ் வுறைக்கு மயலின் உறை (myelin sheath) அல்லது மெடுல்லரி உறை (medullary sheath) என்று பெயர். மயலின் உறை (myelin or medullary sheath) ஸ்குவான் செல்களால் தோற்றுவிக்கப்படுகிறது.

மயலின் உறைகளையுடைய நரம்பிழைகளை மயலின் உடைய நரம்பிழைகள் (myelinated nerve fibres) அல்லது மெடுலேட்டட் நரம்பிழைகள் (medullated nerve fibres) என்றும், மயலின் இல்லா நரம்பிழைகளை மயலினற்ற நரம்பிழைகள் (amyelinated nerve fibres) அல்லது நான் - மெடுல்லேட்டட் நரம்பிழைகள் (non-medullated nerve fibres) என்றும் அழைக்கிறோம்.

புறப்பரப்பு நரம்பு மண்டல மயலின் உடைய நரம்பிழைகள் : புறப் பரப்பு நரம்பு மண்டலத்திலுள்ள மயலின் உடைய நரம்பிழைகள், பொது நரம்பு மண்டலத்திலுள்ள மயலின் உடைய நரம்பிழைகளி

லிருந்து வேறுபட்டுள்ளன. புறப்பரப்பு நரம்பு மண்டலத்திலுள்ள மயலின் உடைய நரம்பிழைகளின் மேலுறை, நரம்புறைச் செல் களால் (neurolemma cells) அமைக்கப்பட்டுள்ளது. ஆனால், பொது நரம்பு மண்டலத்தில் நரம்புறை, ஒழுங்கற்ற கிலியா (glia) செல்களால் அமைக்கப்பட்டுள்ளது. புறப்பரப்பு மயலினுடைய நரம்பிழையில் நரம்புச் செல் நீள் இழை (axon or axis cylinder), மயலின் உறை (myelin sheath), நரம்புறை (neuro-lemma sheath) முதலியவை காணப்படுகின்றன.

மயலினுடைய புறப்பரப்பு நரம்பிலுள்ள நீள் இழையில் நீள் இழைப் பிளாசம் அடங்கியுள்ளது. இப் பிளாசத்தில் பல நரம்பு நுண்ணிழைகளும், குட்டையான கம்பி போன்ற மைட்டோக்காண்ட்டிரியாக்களும் அமைந்துள்ளன. டெ ரென்யி (de Renyi) என்பவர் நீள் இழை ஜெலட்டின் நிலையில் இருப்பதாகவும், இந்த ஜெலட்டின் (gelatin) இடைக்கணுக்களைவிடக் (internode) கணுக் களில் (node) மிகக் கடினமாக இருப்பதாக நுண் செய்முறைகள் மூலம் காட்டியுள்ளார். டெ ரென்யின் கருத்துப்படி நரம்புச் செல் நீள் இழை, மயலின் உறை ஆகியவற்றின் குறுக்கு விட்டங்கள் 6-க்கு 1 அல்லது 7-க்கு 1 என்ற விகிதாச்சாரத்தில் இருப்பதாகக் கணக்கிட்டுக் காட்டியுள்ளார். ரேன்வியர் கணுப் பகுதியில் (Node of Ranvier) நீள் இழை சுருக்குதலுக்குட்படு கிறது. அதுமட்டுமல்லாமல் நரம்பு நுண்ணிழைகளும் நெருக்கமாக அமைக்கப்பட்டுள்ளன.

நீள் இழையிலுள்ள நரம்பு நுண்ணிழைகள் உணர்ச்சிகளைக் கடத்தப் பயன்படுவதாகக் கருதப்பட்டது. ஆனால் இன்றைய படிப்பினைகள், அவை உடலின் வளர்சிதை மாற்றத்தில் (meta-bolism) அல்லது நரம்பிழைகளுக்கு உறுதியைத் தருவதில் பயன் படுவதாகக் கருதப்படுகின்றன.

மயலின் உறை : நரம்புச்செல் நீள் இழையோடு உடனடியாகத் தொடர்பு கொண்டுள்ள, ஆனால் அதைச் சுற்றியும் ஒரு குழாய் போன்று அமைந்துள்ள உறைதான் மயலின் உறை (myelin sheath). இவ்வுறை மயலின் (myelin) என்னும் கொழுப்புப் பொருளால் ஆக்கப்பட்டுள்ளது. இம் மயலின் கோலெஸ்ட்ரால் (cholestrol), பாஸ்போலிப்பின்கள் (phospholipins), செரிப்ரோசைய்ட்கள் (cerebrosides) போன்ற கட்டுப் பொருளாலானது. மயலின் உறை பல வட்டச் சுற்றுகளில் அமைக்கப்பட்டுள்ளன. மயலினை ஆராயும்பொழுது, அஃது ஒரே சீராகவும், வெள்ளைத் தோற்றத்தையுடையதாயுமிருக்கின்றது. இவ்வாறு வெள்ளைத்

தோற்றமுடைய மயலினைக்கொண்ட நரம்பிழைகள் நிறைந்த பொது நரம்பு மண்டலப்பகுதி வெள்ளையாக இருப்பதால், அப்

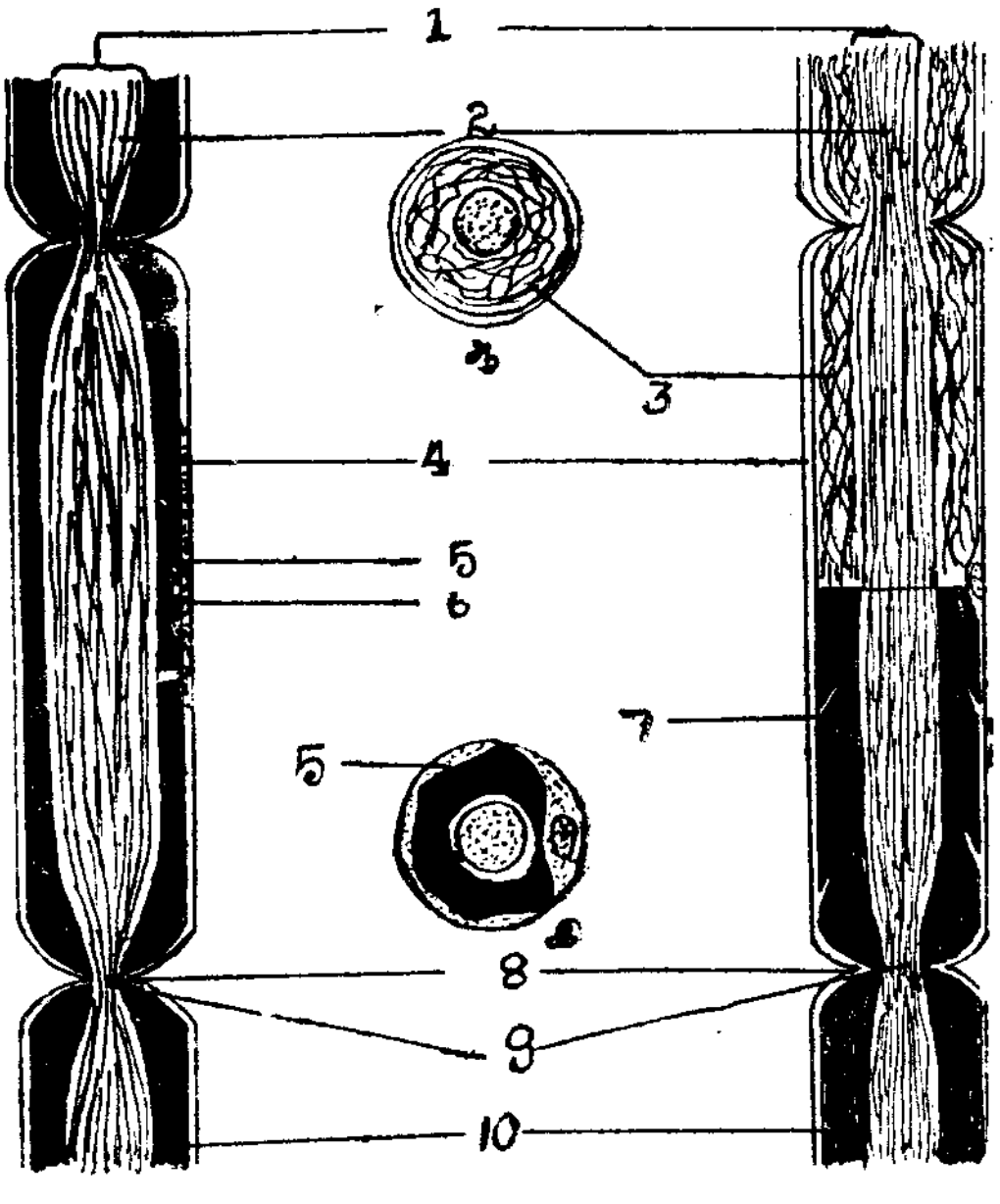

படம் 22

(அ) மயலின் உடைய நரம்பிழையின் நீள் வெட்டுத் தோற்றம்; (ஆ) நரம்பு கெரட்டின் வலைப்பின்னலைக் காட்டுவதற்கான குறுக்கு வெட்டுத் தோற்றம்; (இ) மயலின் உடைய நரம்பிழையின் குறுக்கு வெட்டுத் தோற்றம்; (ஈ) நரம்பு கெரட்டின் வலைப்பின்னலைக் காட்டுவதற்கான நரம்பிழையின் நீளவெட்டுத் தோற்றம்.

1. நரம்புச் செல் நீள் இழை (axon); 2. நரம்பு நுண்ணிழைகள் (neurofibrillae); 3. நரம்பு கெரட்டின் வலைப்பின்னல் (neurokeratin network); 4. நரம்புறை (neurodemma); 5. ஸ்குவான் செல் சைட்டோப்பிளாசம்; 6. ஸ்குவான் உட்கரு செல்; 7. ஸ்மிட்லேண்டர் மேன்னின் முள்கள் (Schmidt Lantermann's incisures); 8. ரேன்வியர் கணு (Node of Ranvier); 9. நரம்புச் செல் நீள் இழைச் சுருக்கம்; 10. மயலின் உறை (myelin sheath).

பகுதியை வெள்ளைப் பொருள் **(white matter)** என்று பெயரிட்டழைக்கிறோம்.

மயலின் உறை தொடர்ச்சியாக இல்லாமல், பல இடங்களில் ஆனால் சீரான இடைவெளிகளில் (உ-ம். 0–08- 1 மி. மீ. இடைவெளி களில்) சுருங்கி, பள்ளங்களுடன் காணப்படுகிறது. அப் பள்ளங் களுக்கு ரேன்வியர் கணு (Node of Ranvier) என்று பெயர். இரு கணுக்களுக்கு இடையேயுள்ள பகுதிக்கு இடைக் கணு (internode) என்று பெயர். நீள் இழையின் குறுக்கு விட்டத்தைப் பொறுத்து இடைக்கணுவின் நீளம் அமைகிறது. பொதுவாக, நீளமான நாரிழைகளின் இடைக்கணு மிக நீளமாயிருக்கின்றது. மயலின் உறையின் கனமும், நீள் இழையின் குறுக்கு விட்டத்தைப் பொறுத்து அமைகிறது.

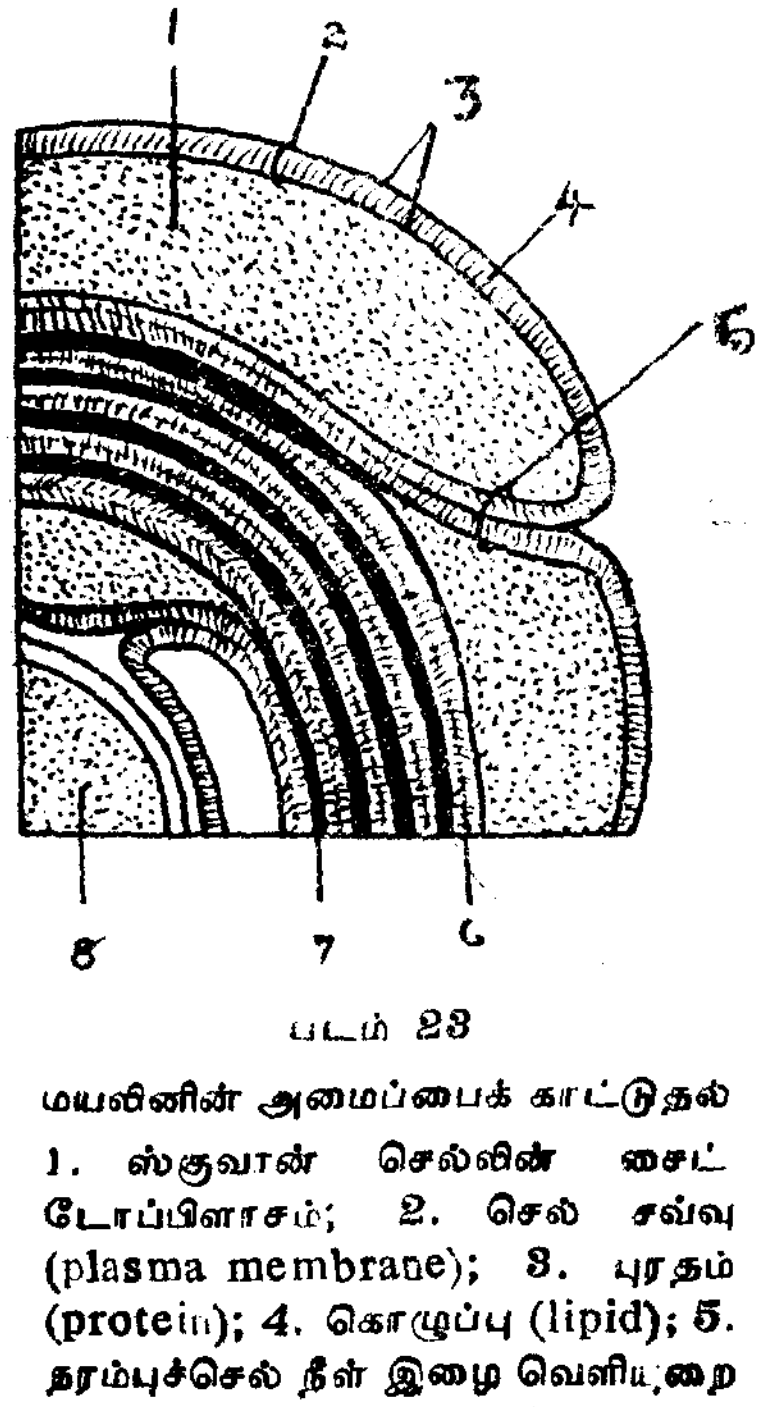

படம் 23

மயலினின் அமைப்பைக் காட்டுதல்

1. ஸ்குவான் செல்லின் சைட்டோப்பிளாசம்; 2. செல் சவ்வு (plasma membrane); 3. புரதம் (protein); 4. கொழுப்பு (lipid); 5. நரம்புச்செல் நீள் இழை வெளியுறை (outer mesaxon); 6. இடையீட்டுக் கோடு; 7. அடர்த்தியான கோடு; 8. நரம்புச் செல் நீள் இழை (axon);.

இடைக்கணுப் பகுதியி லுள்ள மயலின் உறை பல புனல் வடிவப் பள்ளங்களால் (clefts) பிரிக்கப்படுகின்றது. இப் பள்ளங்கள் நரம்புறை யிலிருந்து நீள் இழையை நோக்கி நீட்சியுறுகின்றன. இப் பள்ளங்கள் வெறும் பள்ளங்கள் அல்லது ஸ்மிட் லேன்ட்டர் மேன் பள்ளங்கள் (incisures of Schmidt Lantermann) என்று பெயர்.

மயலின் உறை, கொழுப் புக்கரைப்பானை (fat solvent) ஆல்ஹகாலினால் கைரக்கப் படும்பொழுது, அதிலுள்ள கொழுப்பெல்லாம் கரைந்த ஒரு வலைப்பின்னல் மட்டும் நிலைக்கின்றது. இவ் வலைப்பின் னல், லிப்பிட் கலந்த புரத நுண்ணிழைகளால் (protein fibres) அமைக்கப்பட்டுள்ளது. இவ் வலைப்பின்னலுக்கு நரம்புக் கெராட்டின் (neurokeratin) என்று பெயர்.

நரம்பு உறை (Neurolemma) அல்லது ஸ்குவான் உறை (Sheath of Suchwann) : நரம்பு உறை ஒரு குழாய் போன்று மயலின் உறையைச் சுற்றிலும் அமைந்துள்ளதை ஒளி நுண்ணோக்கிகள்

தெளிவுபடுத்துகின்றன. இவ் வுறைகள் புறப்பரப்பு, பொது நரம்பிழைகளில் காணப்படுகின்றன. நரம்பு உறை, பொது நரம்பு மண்டலத்திலுள்ள நரம்பு வெளியடுக்கிலிருந்து (neuroectoderm) தோன்றும் செல்களால் அமைக்கப்பட்டுள்ளது என்பதை ஹாரிசான் (Harrison) என்பவர் கண்டுபிடித்துள்ளார். நரம்பு வெளியடுக்கிலிருந்து செல்கள் இடம் பெயர்ந்து, நரம்பு உறையைத் தோற்றுவிப்பதை ஸ்பீடெல் (Speidel, 1932) என்பவர் நீர்நில வாழ் இள உயிரியின் (amphibian larvae) வால்முனைத் துடிப்பில் திரைப்படக் கருவியின் (cinematograph) மூலம் விளக்கிக் காட்டியுள்ளார்.

ஒவ்வொரு மயலின் கூறுக்கும் (segment) ஒரு நரம்புறை செல் என்ற விகிதத்தில் செல்கள் தனித்தனியாக அமைக்கப்பட்டுள்ளன. இச் செல்கள் ரேன்வியர் கணுப்பகுதியில் ஒன்றன் மேலொன்றாக அமைந்து காட்சியளிக்கின்றன. ஆனால், அவையிரண்டும் இணைவதில்லை. ஒவ்வொரு செல்லிலும் ஓர் உட்கரு உண்டு. அவ்வுட்கரு இரு கணுக்களுக்குமிடைப்பட்ட தூரத்தில் அமைக்கப்பட்டுள்ளது. உட்கரு நூற்கண்டு வடிவுடையதாகவும், அதன் நீள் அச்சு நாரிழையின் நீள வாக்கிற்கிணையாகவும் அமைக்கப்பட்டுள்ளது. உட்கருவைச் சுற்றியும் சைட்டோப்பிளாசம் காணப்படுகிறது. உட்கரு அமைந்துள்ள இடம் சற்றுப் பருத்துக் காணப்படுகிறது. இவ் வுட்கருவை உறை உட்கரு (sheath nucleus) அல்லது ஸ்குவான் உட்கரு (Schwann Nucleus) என்றழைக்கிறோம்.

புறப்பரப்பு நரம்புகளிலுள்ள நரம்புறைச் செல்கள் மயலினை அமைக்கின்றன. இதை ஸ்பீடெல் (Speidel) என்பவர் நீர்நில வாழ் இள உயிரியின் (amphibian larvae) நரம்பிழைகளில் முதன் முதலில் கண்டுபிடித்தார். வளர்ச்சியடையும் நரம்பிழைகளின் சேய்மை முனைகளில் முதலில் நீள் இழையைச் சுற்றி மயலின் தோன்றுவதில்லை. ஆனால், பின்பு ஸ்குவான் செல்கள் இடப்பெயர்ச்சியுற்று அவ்வவ்விடங்களில் தங்கி மயலினை அமைக்கின்றன.

மயலினை அமைப்பதற்கறிகுறியாக முதலில் ஸ்குவான் செல் நரம்புச் செல் நீள் இழையைச் சூழ்கிறது. பின்பு அது திரும்பத் திரும்ப நீள் இழையைச் சுற்றிப் பல அடுக்குகளில் அமைகிறது. இவ்வடுக்குகளிலிருந்து சைட்டோப்பிளாசம் மறைகிறது. ஆகவே, இப்பொழுது நீள் இழையைச் சுற்றிப் பல அடுக்குகளில் அமைந்துள்ள ஸ்குவான் செல்லின் வெளிச் சவ்வு மட்டும் நிலைக்கிறது. இச் சவ்வு இரு புரத அடுக்குகளாலானது; புரத அடுக்குகளுக்கிடையே

கொழுப்பாலான ஓர் அடுக்கு நடுவே அமைந்துள்ளது. ஸ்குவான் செல் சவ்வுகள் நீள் இழையைச் சுற்று இறுக்கும்பொழுது பக்கத்துப் பக்கச் சவ்வுகளிலுள்ள வெளிப் புரத அடுக்குகள் ஒன்றிணைந்து மயலின் உறையை அமைக்கின்றது.

மயிலின் உறை, நரம்புறையின் ஒரு பகுதியே என்பது கண் கூடு. ஆனாலும், உட்கருவும், சைட்டோப்பிளாசமும் கொண்ட ஸ்குவான் செல்லின் பகுதியை நரம்பு உறை (neurolemma) என்றும், ஸ்குவான் செல் சவ்வுகளாலான பகுதியை மயலின் என்றும் அழைக்கிறோம். ஆனால், இவை இரண்டும் எதிர்மாறான செய்கைகளைச் செய்கின்றன. புறப்பரப்பு நரம்பு வெட்டுப்பட்டுத் துண்டாடப்படும்பொழுது, மயலின் உறை செல்களிலிருந்து விழுந்து மறைகின்றன. ஆனால், உண்மையான செல் பகுதி பல்கிப் பெருகி நரம்பை மறுவளர்ச்சியடையச் (regeneration) செய் கின்றது. புறப்பரப்பு நரம்புகளில் நரம்பு உறையைச் சுற்றி மற்றோர் உறை தோன்றுகிறது. அவ் வுறை இணைத் திசுவினால் ஆக்கப்பட்டுள்ளது. அவ் வுறைக்கு ஹென்லி உறை (Sheath of Henle or endoneurium) என்று பெயர். ஹென்லி உறையில் இணைத்திசு நாரிழைகள், செல்கள், ஆதாரப் பொருள்கள் அடங்கி யுள்ளன.

பொது நரம்பு மண்டல மயலின் உடைய நரம்பிழைகள் : பொது நரம்பு மண்டல, நீள் இழையைச் சுற்றிலும் நரம்பு உறை காணப் படுவதில்லை. ஆனால், அதற்கு மாறாகக் கிலியா செல்கள், முக்கியமாக ஒலிகோடென்ட்ராகிலியா (oligodendroglia) நரம்புச் செல் நீள் இழையைச் சுற்றியமைகிறது. இச் செல்கள்தான் மயலினை அமைக் கின்றன. ரேன்வியர் கணுக்கள் காணப்பட்டாலும், புறப்பரப்பு நரம்பிலுள்ளதைப் போல் அவ்வளவு தெளிவாகக் காணப்பட வில்லை. பொது நரம்பு மண்டல மயலின் உடைய நரம்பிழைகளைச் சுற்றி ஹென்லி உறையும் கிடையாது. ஆகவே, ஒரு சில வேற்றுமைகளைத் தவிர மற்ற வகைகளில் இந் நரம்பிழைகள் புறப்பரப்பு மயலின் உடைய நரம்பிழைகளை ஒத்திருக்கின்றன.

மயலின் உறையின் கனம் அதிகமாக ஆக, உணர்ச்சிக் கடத்தலின் வேகமும் அதிகரிப்பதாகக் கணக்கிடப்பட்டுள்ளது. கனமான மயலினை உடைய நீளமான நீள் இழையில் உணர்ச்சிகள் மிக வேகமாகக் கடத்தப்படுகின்றன. உணர்ச்சிகள் ஒரு நரம்பிழை யிலிருந்து மற்றொன்றிற்குப் பரவாமல் தடுக்க மயலின் உறை உதவு கிறது என்று சிலராலும், வளர்சிதை மாற்றத்தில் பங்கேற்கிறது என்று சிலராலும் கருதப்படுகிறது.

மயலினற்ற நரம்பிழைகள்: இவ் வகையான நரம்பிழைகளில் நரம்புறைக்கும், நீள் இழை உறைக்கும் இடையில் மயலின் உறை அமைந்திருப்பதில்லை. மயலினற்ற இந் நரம்பிழைகள், ரீமாக் நரம்பிழைகள் (Fibres of Remak) என்றும் அழைக்கப்படுகின்றன. சில சிறப்பு முறைகளின் மூலம் ஆராயும்பொழுது இவ் வகையான நரம்பிழைகளிலும் மெல்லிய கொழுப்புச் சுவர் இருப்பதாக அறிய முடிகிறது. இருப்பினும், இவை மயலினற்ற நரம்பிழை வகையைச் சேர்ந்தனவாகவே கருதப்படுகிறது. புறப்பரப்பு மயலினற்ற நரம்பிழைகளில் மிக ஒல்லியான நீள் இழையும், ஸ்குவான் செல்களாலான நரம்பு உறையும் காணப்படுகின்றன. நரம்பு உறைகள் பல சிறு கூறுகளாக அமைக்கப்படாமல், தொடர்ச்சியாக அமைந்துள்ளன. இம் மயலினற்ற நரம்பிழைகளில் ரேன்வியர் கணு கிடையாது.

பொது நரம்பு மண்டலத்திலுள்ள மயலினற்ற நரம்பிழையில் நரம்பு உறை காணப்படுவதில்லை. இதற்கு மாறாக நரம்புச் செல் நீள் இழையைச் சுற்றிலும் நியூரோகிலியா (neuroglia) அல்லது நரம்பிணைத் திசுச் செல்கள் அமைந்துள்ளன.

நரம்புச் செல் இடையீட்டுத் தொடர்பு (Synapse) : உணர்ச்சிகளை ஓரிடத்திலிருந்து பிறிதோர் இடத்திற்குக் கடத்துவதற்காக ஒரு நரம்புச் செல்லானது மற்றொரு நரம்புச் செல்லோடு தொடர்பு கொண்டுள்ளது. இத் தொடர்பிலே உண்மையாக ஒரு செல் மற்றதைத் தொட்டுக்கொண்டிருக்காமல் சற்று விலகியே காணப்படுகின்றது. இவ் விடைவெளி சுமார் 200 Å என்று மின்னியக்க நுண் வரைபடப் படிப்பினைகள் காட்டுகின்றன. ஆகவே, உணர்ச்சிகள் ஒரு நரம்பு செல்லிலிருந்து மற்றொன்றிற்குக் கடத்துப்படுவதற்காகச் செல்களிடையே ஏற்படும் இத் தொடர்பை, நரம்புச் செல் இடையீட்டுத் தொடர்பு (synapse) என்றழைக்கிறோம். இத் தொடர்பு, உண்மையில் உடற்செயலியல் தொடர்பாகும் (physiological contact). உடலிலுள்ள எல்லா நரம்புச் செல்களும் உணர்ச்சிகளை எப்பொழுதும் ஒரே முகமாகக் கடத்துகின்றன. இம் மாதிரியான ஒரு வழிச்செய்திக் கடத்தலுக்குச், செயல் வேகமிக்க ஒரு முனைப்பாடு (dynamic polarization) என்று பெயர்.

நரம்புச் செல் இடையீட்டுத் தொடர்பு ஒரு நரம்புச் செல் நீள் இழைமுனைக் கிளைகளுக்கும், மற்றொரு நரம்புச் செல்லின் உடற்பகுதிக்கும் இடையிலே இருந்தால் அவ் வகையான தொடர்பிற்கு நீள் இழை-உடற்பகுதி இடையீட்டுத் தொடர்பு (axo-somatic synapse) என்று பெயர். இடையீட்டுத் தொடர்பு ஒரு செல்லின்

நரம்புச்செல் நீள் இழைமுனைக் கிளைகளுக்கும், மற்றொரு செல்லின் கிளைக்கும் இழைகளுக்கும் இடையே அமைந்தால், அவ் வகையான தொடர்பிற்கு நரம்புச்செல் நீள் இழை, கிளைக்கும் இழை இடையீட்டுத் தொடர்பு (axo-dendritic synapse) என்று பெயர். பொது நரம்பு மண்டலத்தில் நீள் இழையின் முனைக்கிளைகளும், கிளைக்கும் இழையின் இழைகளும் சேர்ந்து, பின்னற்தொகுப்பைத் தோற்றுவிக்கின்றன. அப் பின்னலுக்கு நரம்புப் பின்னல் (neuropil) என்று பெயர்.

ஒரு நரம்புச் செல்லின் நீள் இழைகள், மற்றொரு செல்லின் உடற்பகுதியுடனாவது அல்லது கிளைக்கும் இழைகளோடாவது மூன்று விதங்களில் தொடர்பு கொண்டிருக்கின்றன. முதல் வகைத் தொடர்பில் ஒரு நரம்புச் செல்லின் நீள் இழை முனைக்கிளைகள் பல குமிழ்களாக (buttons) முடிவடைகின்றன. இவற்றை நரம்புக் கால்கள் (neuropodium) என்றும் அழைக்கலாம். இந் நரம்புக் கால்கள் அல்லது குமிழ்கள் மற்றொரு நரம்புச் செல்லின் உடற்பகுதியோடாவது அல்லது கிளைக்கும் இழைகளோடாவது இடையீட்டுத் தொடர்பைக் கொண்டிருக்கின்றன. இரண்டாவது வகைத் தொடர்பில் ஒரு செல்லின் கிளைக்கும் இழைகளிலுள்ள முள்கள் (gemmules) மற்றொரு செல்லின் நீள் இழையோடு தொடர்பு கொள்கின்றன. மூன்றாவது வகைத் தொடர்பில் ஒரு செல்லின் நீள் இழைகள், மற்றதன் கிளைக்கும் இழைகளுக்கெதிரெதிராக அமைவதால் தொடர்பு ஏற்படுகின்றது.

மின்னியக்க நுண் வரைபடப் படிப்பினைகள் மூலமாக நரம்புச் செல் நீள் இழையின் முனைகளில் பல மைட்டோக்காண்டிரியாக்கள் இருப்பதாகவும், அவற்றில் பல குழிகள் இருப்பதாகவும் கண்டு பிடிக்கப்பட்டுள்ளன. அக் குழிகளுக்கு இடையீட்டுத் தொடர்பிற்கு முன்னேயுள்ள குழிகள் (presynaptic vesicles) என்று பெயர். சில ஆய்வாளர்கள், இக் குழிகளில் அசட்டைல்கோலைன் (acetylcholine) இருப்பதாகவும், மற்றும் சிலர் இவற்றில் கோலினெஸ்டெரேஸ் (cholinesterase) இருப்பதாகவும் கூறியுள்ளனர். இப் பொருள்கள் இடையீட்டுத் தொடர்பு வழியாக உணர்ச்சிகள் கடத்தப்படுவதற்கு உதவுகின்றன என்று கண்டு பிடிக்கப்பட்டுள்ளது.

நரம்புத் திரள் (Ganglia), மூளை, தண்டுவட நரம்புத் திரள்கள்: மூளை, தண்டுவட நரம்புகளின் உணர்வு வேர்களிலுள்ள கொண்டு வரும் நரம்புச் செல்களெல்லாம் ஒன்றிணைந்து முறையே மூளை,

தண்டுவட நரம்புத்திரள்களைத் தோற்றுவிக்கின்றன. ஒவ்வொரு நரம்புத்திரளும் இணைத் திசுவினாலான ஒரு குப்பி அல்லது குடுவையினால் சூழப்பட்டுள்ளது. நரம்புத்திரள்களிலுள்ள நரம்புச் செல்களெல்லாம் இணைத்திசுத் தடுக்குகளாலும், நரம்பிழைக் கட்டுகளாலும் தனித்தனியே பிரிக்கப்படுகின்றன.

ஒவ்வொரு நரம்புத்திரளும் இரு சுவர்களால் சூழப்பட்டுள்ளது. வெளிச்சுவர் அல்லது குப்பியில் (capsule) பல மூலாதார நாரியற்செல்களும் (fibroblasts) இணைத்திசு நார்களும் அடங்கியுள்ளன. உட்சுவரில் பல நூற்கண்டு வடிவ (fusiform) அல்லது விண்மீன் உருவுடைய (stellate) பல செல்கள் அடங்கியுள்ளன. உள்ளே உள்ள செல்களுக்குச் சேட்டிலைட் செல்கள் (satellite cells) அல்லது ஆம்பிசைட்கள் (amphicytes) என்று பெயர்.

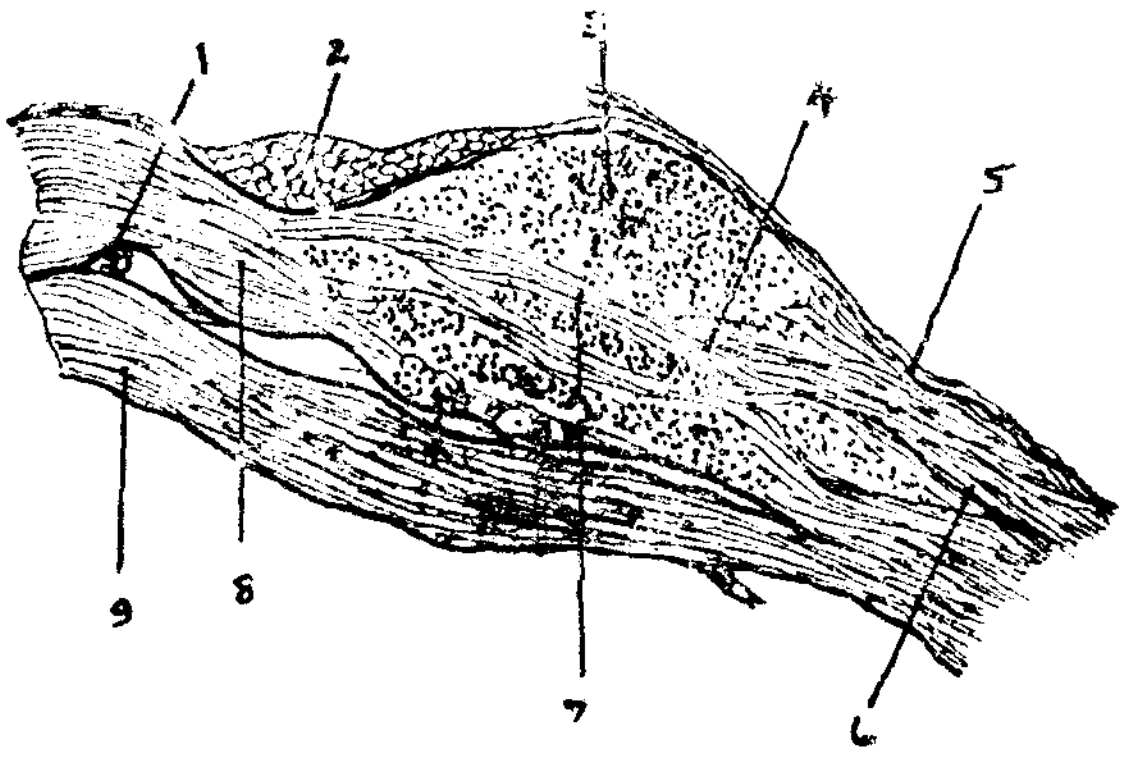

படம் 24

பூனைத் தண்டுவட நரம்புத்திரளின் நீளவெட்டுத் தோற்றம்

1. குருதி நாளம்; 2. கொழுப்பு; 3. நரம்புத்திரள் செல்கள் (ganglion cells); 4. நரம்பிழைகள்; 5. புற நரம்புறை (perineurium); 6. தண்டுவட நரம்பு; 7. தண்டுவட நரம்புத்திரளின் (spinal ganglion) மத்தியப் பகுதி; 8. தண்டுவடத்தின் முதுகுப்பக்க வேர் (dorsel root); 9. தண்டுவடத்தின் வயிற்றுப்பக்க வேர் (ventral root)

மூளை, தண்டுவட நரம்புத்திரளிலுள்ள நரம்புச் செல்கள், ஒரு முனை நரம்புச்செல் வகையைச் சேர்ந்தவையாகும். நரம்புச் செல்களின் அளவு 15 μ—100 μ வரை மாறுபடக் கூடியதாயுள்ளது. ஒவ்வொரு செல்லின் பிளாசத்திலும் ஓர் உட்கரு, நிசலின் உடலிகள், நரம்பு நுண்ணிழைகள் முதலியவை அடங்கியுள்ளன. நரம்புத்திரளிலுள்ள ஒவ்வொரு நரம்புச் செல்லிலிருந்தும் ஒரே ஒரு மயலினுடை நரம்பிழை மட்டும் கிளம்புகின்றது.

பின்பு இஃது இரண்டாகப் பிரிந்து ஒன்று புறப்பரப்புக் கிளையாகவும், மற்றது மத்தியக் கிளையாகவும் மாறுகிறது. நரம்புச் செல்லில் இருந்து தோன்றும் நீட்சி கிளம்பி வெளிவருவது, செல்லுக்குச் செல் மாறுபட்டுள்ளது. பொதுவாக நீட்சி, ஒரே பாதையின் அல்லது வேரின் வழியாக வெளிக் கிளம்புகின்றது; அல்லது பல வேர்களின் மூலமாக வந்து பின்பு இணைகின்றது. நீட்சி வெளியேறுவதற்கு முன்பு சில செல்களில் நீட்சி உடற்பகுதியைச் சுற்றி ஒரு பந்துருவ வலைப்பின்னலைத் (glomerulus) தோற்றுவிக்கின்றது. ஆனால், சில செல்கள் நேரடியாகவே வெளியேறுகின்றன.

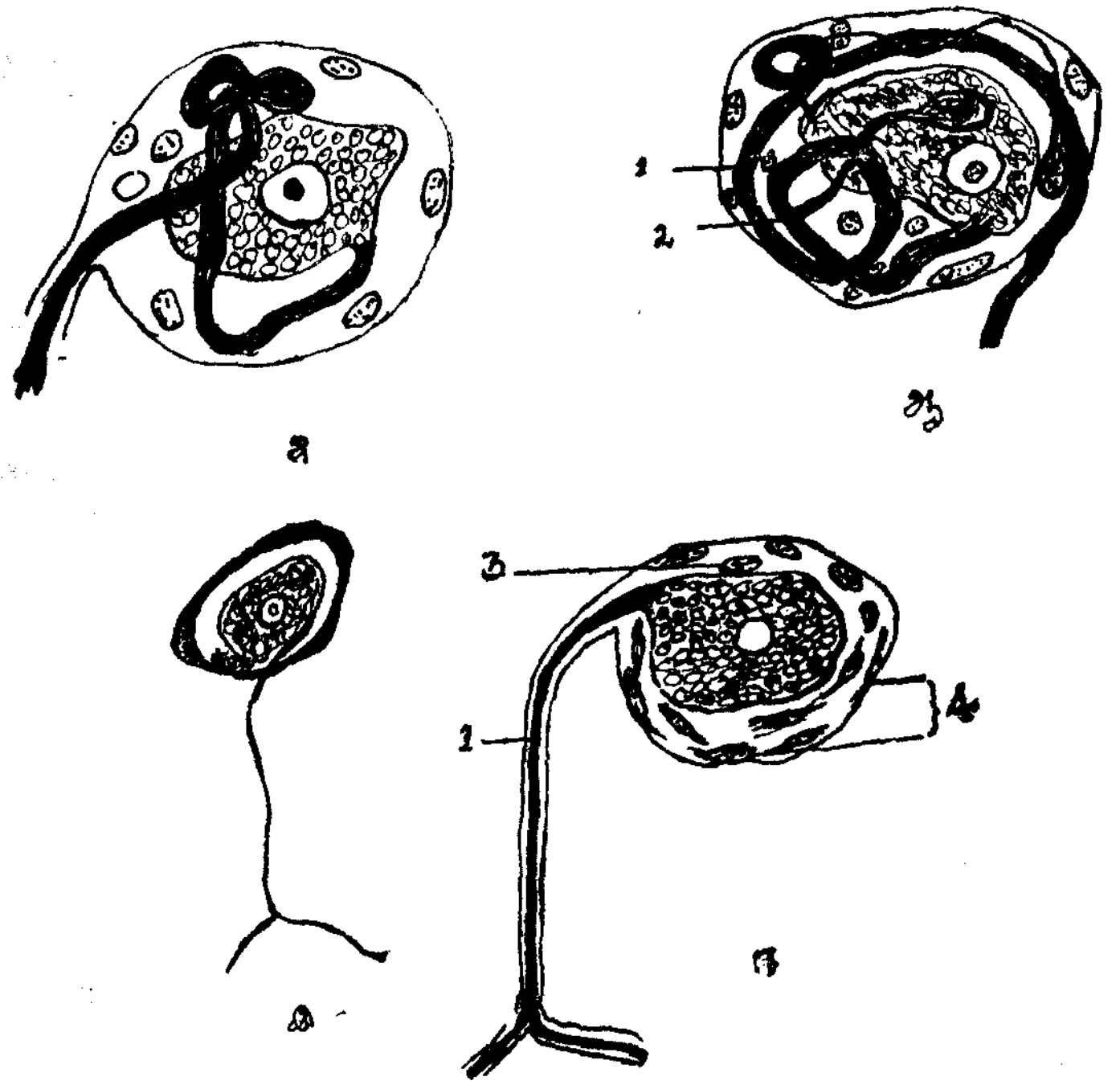

படம் 25

மூளை தண்டுவட நரம்புத்திரளும் (cerebro spinal ganglion); அதைச் சுற்றியுள்ள குப்பியும் (capsule)

1. நரம்புச் செல் நீள் இழை (axon); 2. கோலடீரல்கள் (collaterals); 3. சேட்டலைட் செல்கள் (satellite cells); 4. குப்பியிலுள்ள நாரியல் செல்கள் (fibroblasts).

தானியங்கு நரம்புத்திரள் (Autonomic Ganglia): மூளை, தண்டுவட நரம்புத் திரளில் உள்ளதைப் போலவே, தானியங்கு

நரம்புத் திரளிலும் இணைத்திசுக் குப்பியும் (capsule), வலைப் பின்னற்தொகுப்பும் காணப்படுகின்றன. இந் நரம்புத் திரளிலுள்ள நரம்புச் செல்கள், பல முனை நரம்புச்செல் வகையைச் சேர்ந்தவையாகும். செல்களின் அளவு 20 μ முதல் 45 μ வரை மாறுபடக் கூடியது. ஒவ்வொரு நரம்புச் செல்லிலும் உட்கரு, உட்கருவினுள் உட்கருமணிகள், சைட்டோப்பிளாசத்தில் நிசலின் உடலிகள் முதலியவை அடங்கியுள்ளன.

மூளைத் தண்டுவட நரம்புத்திரளைப் போலத் தானியங்கு நரம்புத் திரளும் சேட்டலைட் செல்களால் (satellite cells) சூழப்பட்டுள்ளன. சில சமயங்களில் ஒரு குப்பியினுள் இரு நரம்புத் திரள்கள் அமைந்துள்ளன. சில நரம்புத்திரள்கள், உதாரணமாகக் குடற்சுவரிலுள்ள நரம்புத்திரள்கள் குப்பியற்றுக் காணப்படுகின்றன.

நரம்பிழை முனைகள் (Nerve Fibre Endings) : வெளிச் செல்லும் நரம்பிழைகள் (efferent nerve fibres) சில திசுக்களில் முடிவடைகின்றன. அத் திசுக்களெல்லாம் வெளிச் செல்லும் நரம்பிழைகளின் மூலமாக வரும் உணர்ச்சிகளால் தூண்டப்படுகின்றன. வெளி உறுப்புச் சார்ந்த வெளிச் செல்லும் நரம்பிழைகள் (somatic efferent or motor fibres) எலும்புத் தசையிலும், உள்ளுறுப்புச் சார்ந்த வெளிச் செல்லும் நரம்பிழைகள் (visceral efferent fibres) இதய, மென்தசைகளிலும் முடிவடைகின்றன. இவற்றைத் தூண்டுதல் வாங்கும் உறுப்புகள் (effectors) என்றழைக்கிறோம். உட்செல் நரம்பிழைகள் (afferent fibres) திசுக்களிலாவது அல்லது சில சிறப்பு உறுப்புகளிலாவது முடிவடைந்து, அவற்றிலிருந்து உணர்ச்சிகளைப் பொது நரம்பு மண்டலத்திற்குக் கொண்டுவரும் தன்மை வாய்ந்தனவாகும். இம் மாதிரியான நரம்பிழை முனைகளை உணர்ச்சி வாங்கிகள் (receptors) என்றழைக்கிறோம்.

கட்டளை முனைகள் (Motor Endings): கட்டளை முனைகள் வெளிச் செல்லும் நரம்புச் செல்களின் (efferent neurons) முனைப் பகுதிகளாகும். இவை தசைமங்களிலாவது, சுரப்பிகளிலாவது முடிவடைகின்றன. எலும்புத் தசையில் முடிவடையும் வெளி உறுப்புச் சார்ந்த வெளிச்செல்லும் நரம்பிழை (somatic efferent fibres) இரண்டு விதமான முனைகளைக் கொடுக்கின்றன. முதலாவது வகையில் நரம்பிழைகள் பல சிறு கிளைகளாகப் பிரிந்து, ஒரு கட்டளை முனைத்தட்டில் (motor end plate) முடிவடைகின்றன. இம் முனைத்தட்டுதான், தசைநாரிழையிலுள்ள தசை உறையோடு (sarcolemma) அல்லது தசைப் பிளாசத்தோடு (sarcoplasm)

தொடர்பு கொண்டுள்ளன. இரண்டாவது வகை அமைப்பில் நரம்பிழை முனைகள் பல சிறு கிளைகளாகப் பிரிகின்றன. ஒவ்வொன்றும் ஒரு சிறு குமிழியில் (bulb) முடிவடைகின்றன. இக் குமிழ்கள், தசை உறையிலாவது அல்லது அதற்கு அடியிலாவது முடிந்து, தொடர்பை ஏற்படுத்துகின்றன.

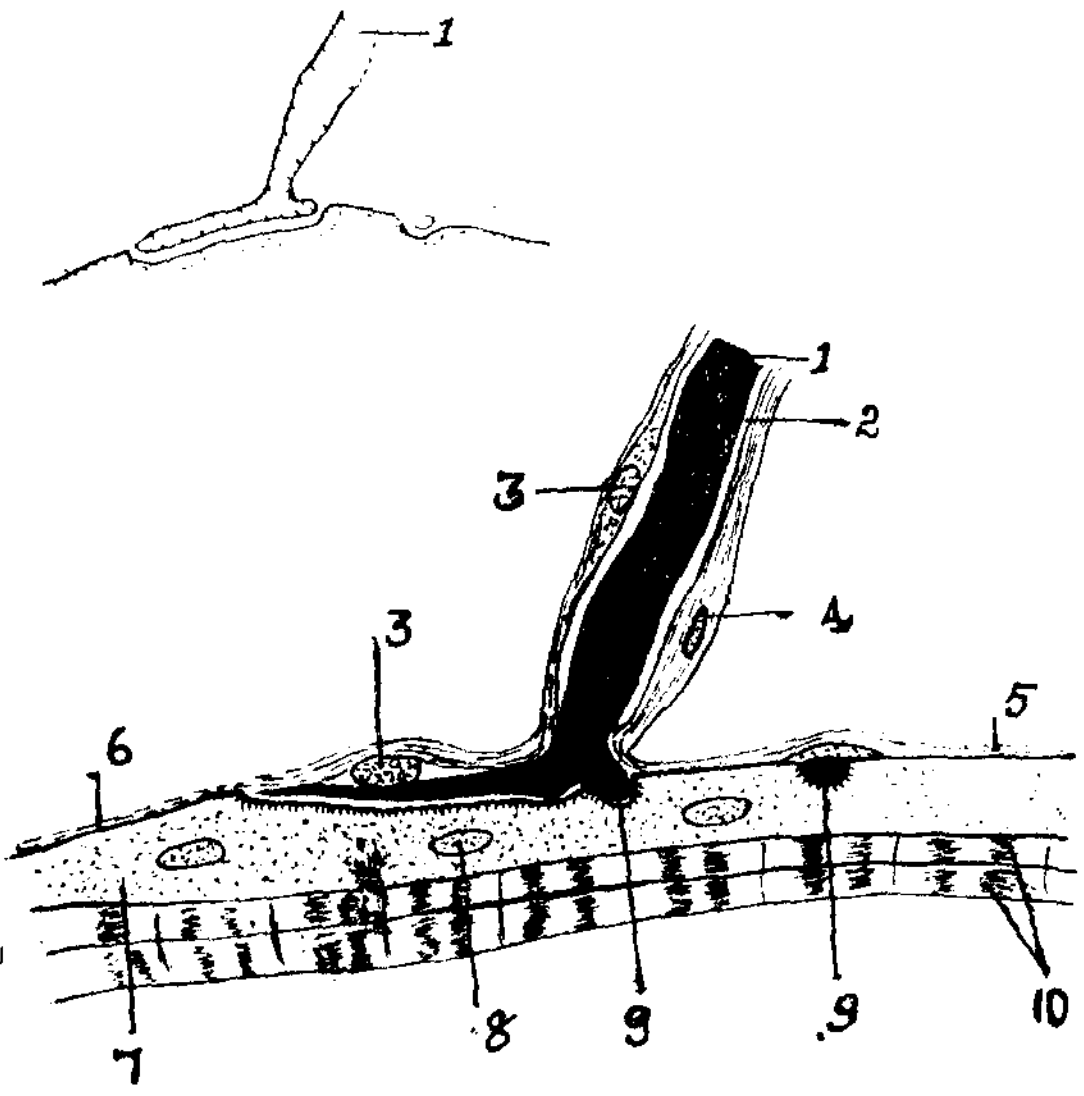

படம் 26

கட்டளை நரம்பிழை முனைக்கும் (motor nerve ending) எலும்புத் தசைக்குமுள்ள தொடர்பை விளக்குதல்

1. நரம்புச்செல் நீள் இழை (axon); 2. மயலின் உறை (myelin sheath); 3. ஸ்குவான் செல்லின் உட்கரு (nucleus of schwann cells); 4. ஹென்லிச் சுவரிலுள்ள நாரியல் செல்லின் உட்கரு; 5. இணைத்திசு நாரிழைகள்; 6. தசையுறை (sarcolemma); 7. தசைப் பிளாசம் (sarcoplasm); 8. தசை நாரிழையின் உட்கரு; 9. நரம்புச் செல் நீள் இழையின் கிளைகள்; 10. தசைநார் நுண்ணிழைகள் (myofibrils).

இதயத்தசை, மென்தசை, சுரப்பிகள் முதலியவற்றிற்கு உணர்ச்சிகளை வெளிச் செல்லும் நரம்பிழைகளை உள்ளுறுப்புச் சார்ந்த வெளிச் செல்லும் நரம்பிழைகள் (visceral efferent fibres) என்றழைக்கிறோம். இந் நரம்பிழைகள் தானியங்கு நரம்பு மண்டலத்தைச் சேர்ந்தவையாகும். மயலினற்ற இந் நரம்பிழைகளின் முனைகள், சிறு கணுத் (nodule) திரட்சியோடு காணப்படுகின்றன. இச் சிறு கணுப்பகுதி தசை நாரிழையிலுள்ள உட்கருவின் அருகில் முடிவடைகிறது. சுரப்பிகளில், நாரிழைகள் சுரப்பிச் செல்லின் பக்கமாக அல்லது அடிவரை சென்று பின்

சுரப்பியின் புறப்பரப்பிலே அல்லது உள்ளே சென்று பல விரிவான வளைவுகளாக (loops) முடிவடைகின்றன.

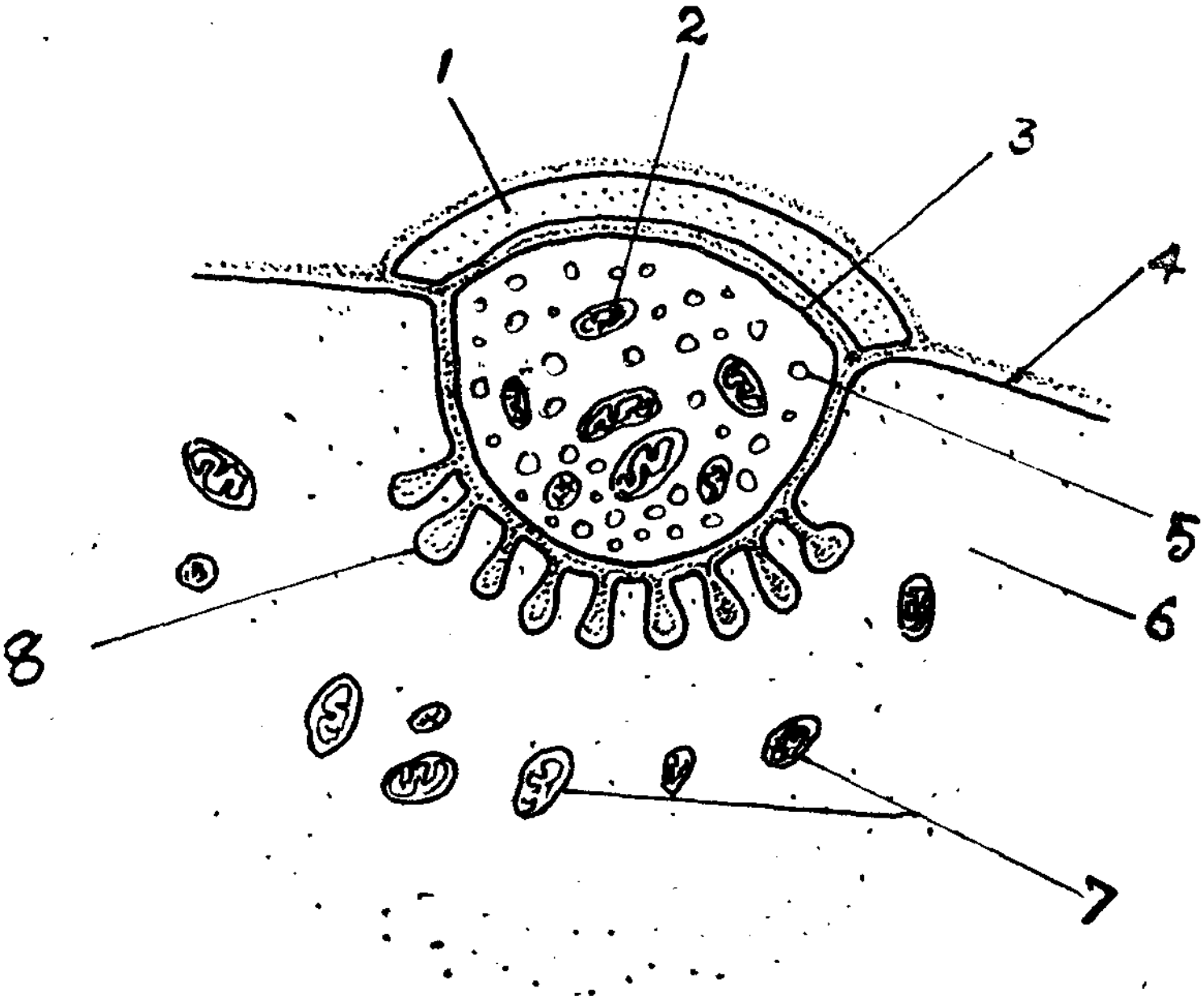

படம் 27

கட்டளை முனைத் தகட்டமைப்பைக் (motor end plate) காட்டுதல்

1. ஸ்குவான் செல்லின் (schwann cell) சைட்டோப்பிளாசம்; 2. நரம்புச் செல் நீள் இழையிலுள்ள மைட்டோக்காண்டிரியா; 3. நரம்புச் செல் நீள் இழை உறை (axolemma); 4. தசையுறை (sarcolemma); 5. இடையீட்டுத் தொடர்பிற்கு முன்னேயுள்ள குழிகள் (presynaptic ve i-cles); 6. தசைப்பிளாசம் (sarcoplasm); 7. தசையிலுள்ள மைட்டோக்காண்டிரியாக்கள்; 8. இணைப்பு மடிப்புகள் (Junctional folds).

உணர்வு முனைகள் (Sensory Fndings): உட்செல் நரம்பிழை முனைகளைக்கொண்டதும் உணர்ச்சிகளை வாங்குவதுமான உடலின் பகுதிக்கு உணர்ச்சி வாங்கி (receptor) என்று பெயர். இவ்வுணர்ச்சி வாங்கிகள் இயற்பியல், வேதியல் உணர்ச்சிகளால் தூண்டிவிடப்படுகின்றன. ஒவ்வோர் உணர்ச்சி வாங்கியும் ஒவ்வொரு சிறப்புத் தூண்டுதலினால் தூண்டப்படுகிறது.

உணர்ச்சி வாங்கிகள் பல வகைப்படும். (1) சில உணர்ச்சி வாங்கிகள் உடலின் மேற்பரப்பில் பரவிக் கிடக்கின்றன. இவ்

வுணர்ச்சி வாங்கிகள் தொடு உணர்வு, அழுத்தம், வலி, சூடு, அசைவு போன்ற உணர்வுகளால் தூண்டப்படுகின்றன. மற்றும், சில உணர்ச்சி வாங்கிகள் சில பலனுறுப்புகளில் அமைந்துள்ளன. அவற்றால் நுகர்வு, பார்வை, ருசி, கேட்டல், தலையமைப்பு, அசைவு போன்ற உணர்வுகளால் தூண்டப்படுகின்றன. மேலே குறிப்பிட்ட உணர்ச்சி வாங்கிகளை மொத்தமாக வெளியுலக உணர்ச்சி வாங்கிகள் (exteroceptors) என்றழைக்கிறோம்.

(2) உடலின் சுவர்களிலிருந்து (உதாரணமாக, தசைப்பகுதி) தோன்றும் உணர்ச்சிகளை வாங்கும் பகுதிகளை, உடற்சுவர் சார்ந்த உணர்ச்சி வாங்கிகள் (proprioceptors) என்றழைக்கிறோம்.

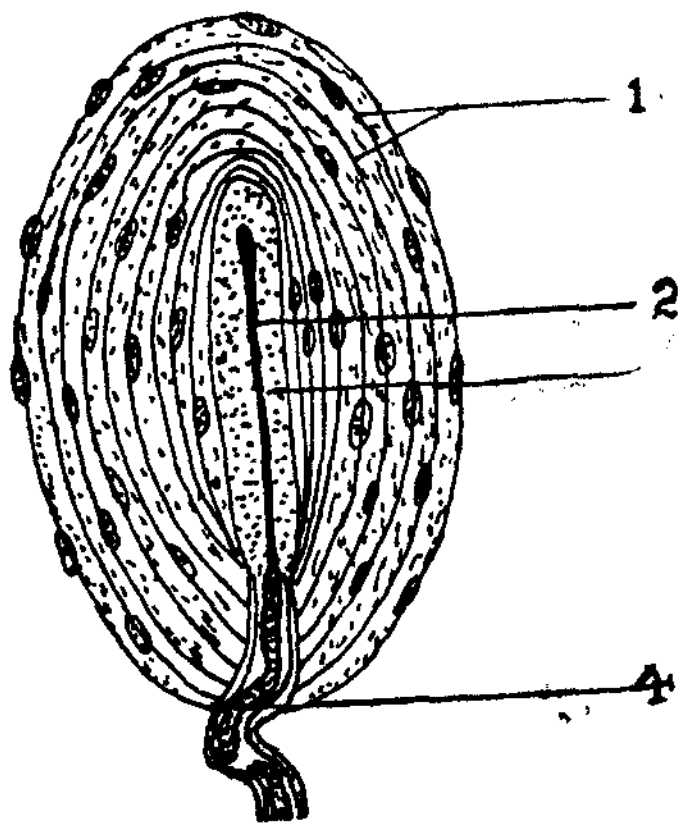

படம் 28

பெசினியன் அணு

1. இணைத்திசுத் தகடுகள் (connective tissue lamellae); 2. உட்குமிழ் (inner bulb); 3. நரம்புச் செல் நீள் இழை (axis-cylinder); 4. நரம்பிழை (nerve fibre).

(3) உடலின் உள்ளுறுப்புகளிலிருந்து உணர்ச்சிகளை வாங்கும் வாங்கிகளை உள்ளுறுப்புச்சார்ந்த உணர்ச்சி வாங்கிகள் (enteroceptors) என்று அழைக்கிறோம்.

கண், காது போன்ற புலனுறுப்புகளில் முடியும் முனைகளைத் தவிர மற்ற இடங்களிலுள்ள கொண்டுவரும் நரம்பிழைகளின் முனைகள், குப்பிகளற்ற (free or non-capsulated) அல்லது குப்பிகளையுடையனவாக (encapsulated) அல்லது தசைக்கண்டு (muscle spindle) போன்று முடிவடைகின்றன.

குப்பிகளற்ற தனி முனைகள் (Free Endings): இவ் வகையான முனைகள், இருப்பதிலேயே மிகச் சாதாரண வகையைச் சேர்ந்தவையாகும். இவ் வகையான நரம்பிழைகள், அடுக்குடைய மேல் தோலிழைமம் (stratified epithelia), தசைநாண் (tendon), மற்றும் இணைத்திசுக்களில் முடிவடைகின்றன.

குப்பிகளையுடைய நரம்பிழை முனைகள் (Encapsulated Endings): குப்பிகளையுடைய நரம்பிழை முனைகளில் ஒரு நாரிழை அல்லது பல நாரிழைகளைச் சுற்றித் திசுத்திரவமும் (tissue fluid), அதைச் சுற்றி

ஓர் இணைத்திசுவினாலான குப்பியும் (capsule) அமைக்கப் பெற்றிருக்கிறது. இவை அழுத்த உணர்ச்சி வாங்கிகள் என்று கண்டுபிடிக்கப்பட்டுள்ளன. மீச்னெரின் தொடு உணர்ச்சி அணுக்களும் (Tactile Corpuscles of Meissner), இனவிருத்தி அணுக்களும் (genital corpuscles). கிராஸ்ஸின் குமிழ் அணுக்களும் (Corpuscles of Krause), பெசினியின் அணுக்களும் (Pacinian Corpuscles) குப்பிகளையுடைய நரம்பிழை முனைகளின் வெவ்வேறு தோற்றங்களாகும்.

தசைக் கண்டுகள் (Muscle Spindles) : உணர்வு நரம்பிழைகள் சில தசைநாரிழைக் கட்டுகளில் முடிவடைகின்றன. பொதுவாக இங்குத் தசைநார்களைச் சுற்றி நரம்பிழைகள் அமைகின்றன. இந் நரம்பிழைகளையும், தசைநாரிழைக் கட்டுகளையும் சுற்றி, இணைத்திசு ஓர் உறையை அமைக்கிறது. இவ்வமைப்பைத் தசைக் கண்டு (muscle spindle) என்றழைக்கிறோம்.

நியூரோகிலியா (Neuroglia) : உணர்ச்சிகளைக் கடத்தும் நரம்புச் செல்களோடு நரம்பு மண்டலத்தில் சில உணர்ச்சிகளைக் கடத்தாச் செல்களும் அமைந்துள்ளன. இவற்றை மொத்தமாக நியுரோ கிலியா என்றழைக்கிறோம். இச் செல்கள் பொது நரம்பு மண்டத்தையும், நரம்பிழைகளையும் சுற்றிப் பாதுகாப்பைத் தருகின்றன. இச் செல்கள் நரம்பு மண்டலத்தின் இடையீட்டுத் திசுவை (interstitial tissue) அமைக்கின்றன. நியுரோகிலியா, கிலியா (glia) என்றும் அழைக்கப்படுகிறது. நியுரோகிலியாக்கள் பல வகைப்படும். அவை (1) ஆஸ்ட்ரோகிலியா (astroglia or astrocytes), (2) ஆலிகோடென்ட்ராகிலியா (oligodendroglia), (3) மைக்ரோகிலியா (microglia) அல்லது மீசோகிலியா (mesoglia), (4) எபென்டைமா (ependyma).

ஆஸ்ட்ரோகிலியா (Astroglia) : ஆஸ்ட்ரோகிலியா விண்மீன் போன்ற உருவுடையனவாயும், பல சைட்டோப்பிளாச நீட்சிகளை உடையனவாயும் இருக்கின்றன. ஆஸ்ட்ரோகிலியா அல்லது ஆஸ்ட்ரோ செல்கள் (astrocytes) புரோட்டப்பிளாச ஆஸ்ட்ரோ செல்கள் (protoplasmic astrocytess), நாரியல் ஆஸ்ட்ரோ செல்கள் (fibrous astrocytes) என்று இரு வகைப்படும்.

புரோட்டோப்பிளாச ஆஸ்ட்ரோ செல்களின் உடற்பகுதியிலிருந்து கிளைகளுள்ள பல நீட்சிகள் தோன்றுகின்றன. இவ் வகையான செல்கள் மூளைத் தண்டுவடச் சாம்பல் பொருளில் அதிகமாகக் காணப்படுகின்றன. இச் செல்கள் ஒரு வகையான சேட்டிலைட் செல்

களைத் (satallite cells) தோற்றுவிக்கின்றன. புரோட்டாப் பிளாச ஆஸ்ட்ரோ செல்களின் உடற்பகுதி நீட்சிகளின் முனைகளில் கால் தகடுகள் (foot plates or perivascular feet) அமைந்துள்ளன. இத் தகடுகள் சிறு குருதிக் குழாய்கள் அல்லது தந்துகிகளின் சுவர் களின்மேல் பொருந்தியிருக்கின்றன.

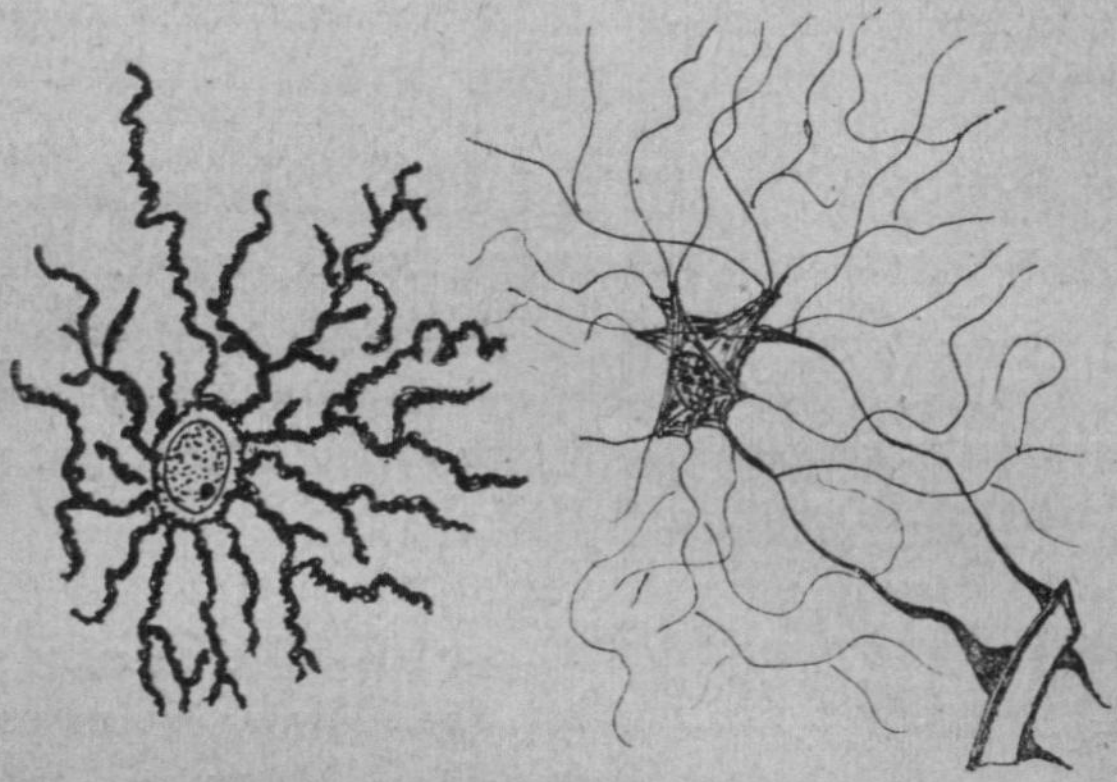

படம் 29
புரேட்டாப்பிளாச ஆஸ்ட்ரோசைட் (protoplasmic astrocyte); நாரியல் ஆஸ்ட்ரோசைட் (fibreous astrocyte)

புரோட்டாப் பிளாச ஆஸ்ட்ரோ செல்களிலிருந்ததைப் போலில்லாமல், நாரியல் ஆஸ்ட்ரோ செல்களிலிருந்து (fibreous astrocytes) குறைவான நீட்சிகளே கிளம்புகின்றன. நீட்சிகள் மிக நேராகவும், நீளமாகவும் இருக்கின்றன. இவ் வகையான செல்களிலும் கால் தகடுகள் காணப்படுகின்றன. நாரியல் ஆஸ்ட்ரோ செல்கள், மூளைத் தண்டுவட வெள்ளைப் பொருளில் (white matter) அதிகமாகக் காணப்படுகின்றன.

ஆஸ்ட்ரோ செல்களிலுள்ள கால் தகடுகள், குருதிக் குழாய் களிலிருந்து உணவை உறிஞ்சுவனவாகவும், குருதிக் குழாய்களைச் சுற்றி ஒரு வரையறைச் சவ்வை அமைப்பனவாகவும் கருதப் படுகின்றன.

ஆலிகோடென்ட்ரோ கிலியா (Oligodendroglia) : ஆலிகோடென்ட்ரோகிலியாவிலிருந்து மிகக் குறைந்த நீட்சிகளே கிளம்புவதால், இச் செல்களுக்கு டெல்ரியோ ஹார்டிகா (del Rio Hortega) என்பவர் இப் பெயர் வைத்தார். இச் செல்களிலுள்ள உட்கரு ஆஸ்ட்ரோ செல்களிலிருப்பதை விடப் பெரியதாகவும்,

வெளுந்தும் காணப்படுகிறது. ஆலிகோடென்ரோகிலியாக்கள் மூளையிலுள்ள நரம்புச் செல்களைச் சுற்றியும், தண்டுவடத்திலுள்ள நரம்பிழைகளைச் சுற்றியும் அமைந்துள்ளன.

மைக்ரோகிலியா (Microglia) : கிலியா செல்களிலேயே மிகச் சிறியவை இம் மைக்ரோகிலியா செல்கள். இச் செல்களிலுள்ள உட்கரு ஒழுங்கற்ற உருவத்தைக்கொண்டிருக்கிறது. இவற்றில் நார்இழைகளும், கால் தகடு (foot plate) அல்லது ஒட்டும் கால் (sucker feet) காணப்படுவதில்லை. இவை நோயுண்ணி விழுங்கும் (phagocytic) தன்மையுள்ளன.

எபென்டைமா (Ependyma) : மூளை, தண்டுவடக்கால் வாய்களின் உள்பூச்சுச் சுவர்களிலும், மூளை அறைகளிலும் (ventricles) எபென்டைமா காணப்படுகின்றன. இவற்றின் செல்கள் நீளமாகவும், தூண் போன்றும் காணப்படுகின்றன. எபென்டைமா செல்களில் நார் நுண்ணிழைகள் காணப்படுகின்றன.

மேலே குறிப்பிட்ட கிலியா செல்களைத் தவிர, நரம்புறை உறைச் செல்களும், நரம்புத் திரளைச் சுற்றியுள்ள சேட்டிலைட் செல்களும் கிலியா செல்கள் என்று கருதப்படுகின்றன.

8. தசைத் திசு

(Muscular Tissue)

உயிரினங்களில் அசைவையும், ஓர் உருவமைப்பையும் (physic) இத் தசைமத் திசு தோற்றுவிக்கின்றது. கீழ்நிலை உயிரினங்களான புரோட்டோசோவா (protozoa) எனும் தொகுதியிலுள்ள உயிரினங்கள் சீலியா (cilia) அல்லது பிலாஜெல்லாவின் (flagella) உதவியினாலும் அல்லது அமீபா அசைவினாலும் நகர்வுறுகின்றன. ஆனால், பெரும்பாலான தொகுப்புகளிலுள்ள (phyla) விலங்கினங்கள் தசைச் செல்களின் (muscle cell) உதவியினால் அசைவைத் தோற்றுவிக்கின்றன. இச் செல்கள் அசைவைத் தோற்றுவிக்கும் வேலையில் ஈடுபடும்பொழுது சேகரித்து வைக்கப்பட்ட சத்தி, இயக்கவியல் வேலைக்காகப் பயன்படுத்தப்படுகிறது.

தசைகள் மூன்று வகைப்படும். எலும்புத் தசை (skeletal muscle). இதயத் தசை (cardiac muscle), மென்தசை (smooth muscle). எலும்பு, இதய, மென்தசைச் செல்களைப் பொதுவாகத் தசைநாரிழைகள் (muscle fibres) என்றழைக்கிறோம். எலும்பு, இதயத் தசை நாரிழைகளில் ஒன்றுவிட்டு ஒன்றாக அமைந்துள்ள பல கருமையான (dark), வெளிறிய (light) பட்டைகள் அல்லது வரிகள் காணப்படுகின்றன. இவ் வமைப்பு தசைநாரிழைகளில் ஒரு வரித் தன்மையைத் தோற்றுவிக்கின்றது. எலும்புத் திசுவில் இவ் வரிகள் மிகத் தெளிவாக அமைந்துள்ளதால், இத் தசைக்கு வரித் தசை (striated muscle or striped muscle) என்ற பெயரும் கொடுக்கப்பட்டுள்ளது. எலும்புத் தசை உடலின் வெவ்வேறு பகுதிகளில் அசைவைத் தோற்றுவிக்கவும், உடலை ஒரு சம நிலையில் வைக்கவும் உதவுகிறது. எலும்புத் தசை, உயிரியின் இச்சைக்குக் கட்டுப்பட்டே வேலை செய்கிறது. ஆகையால், இதை இயக்குதசை (voluntary muscle) என்றும் அழைக்கிறோம். மென்தசை நார்கள் வரிகளற்று காணப்படுகின்றன. ஆகையால், இவற்றை வரியிலாத்

தசை (non-striated or unstriped muscle) என்றழைக்கிறோம். இத் தசை நமது இச்சைக்குக் கட்டுப்படாமல் தானே இயங்குவதால், இத் தசையை இயங்கு தசை (involuntary muscle) என்றும் அழைக்கலாம். இதயத் தசை (cardiac muscle) வரிகளை அல்லது பட்டைகளைக் கொண்டதாயிருப்பினும், அது தானே இயங்குகின்றது.

எலும்புத் தசை (Skeletal Muscle): எலும்புத் தசை, வரித் தசை (striated or striped) என்றும், இயக்குதசை (voluntary muscle) என்றும், சோமாடிக் தசை (somatic muscle) என்றும் அழைக்கப்படுகிறது. எலும்புத் தசையின் அடிப்படைக் கூறுகளைத் தசைநாரிழைகள் (muscle fibres) என்றழைக்கிறோம். இக்கூறுகளைச் செல்கள் என்றழைப்பதைவிட நாரிழைகள் என்றழைப்பதே பொருந்தும். எலும்புத் தசை நாரிழைகள் பெரியனவாகவும், பல உட்கருக்களையுடையனவாகவும் உள்ளன. தசைநாரிழைகள் ஒன்று சேர்ந்து பல நார்க்கட்டுகளைத் (fasciculi) தோற்றுவிக்கின்றன. ஒரு தசையில் பல கட்டுகள் அமைந்துள்ளன. எலும்புத் தசைக் கட்டுகள், ஓர் இணைத்திசு உறையான வெளித் தசை நாரிழை உறை அல்லது எபிமைசியத்தினால் (epimysium) சூழப்பட்டுள்ளது. எபிமைசியத்தின் சுவர்களிலிருந்து பல இணைத்திசுத் தடுக்குகளான (connective tissue septa) புறத்தசை உறை அல்லது பெரிமைசியம் (perimysium) தோற்றமுறுகின்றன. இத் தடுக்குகள் தசைநாரிழைகளுக்கிடையே அமைந்துள்ளன. இப் புறத்தசை உறை அல்லது பெரிமைசியம் ஒவ்வொரு நாரிழைக் கட்டைச் சுற்றிலும்

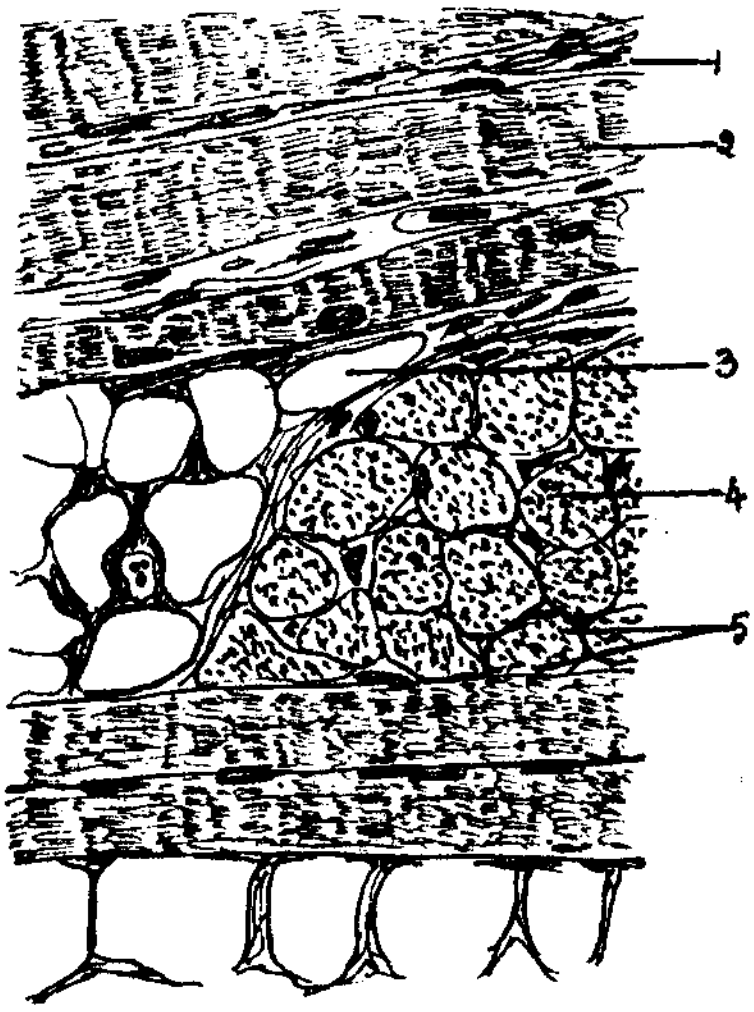

படம் 80

வரித்தசை (striated muscle)

1. நாரியற்செல் (fibroblast); 2. நீளப் பாங்கான தசைநாரிழை (muscle fibre); 3. கொழுப்புத் திசு (adipose tissue); 4 வட்டப் பாங்கான தசை நாரிழைகள்; 5. கோன்கெம்மின் பகுதி (Cohnheim's area).

அமைந்துள்ளது. ஒவ்வொரு தசைநாரும், ஓர் இணைத்திசுவினால் சூழப்பட்டுள்ளது. அவ் வுறைக்கு உள் தசை உறை அல்லது என்டோமைசியம் (endomysium) என்று பெயர்.

தசைநாரிழைகள் (Muscle Fibres): தசைநாரிழைகள் உருளை வடிவமாக உள்ளன. இவற்றின் நீளம் வெவ்வேறு இடங்களிலுள்ள எலும்புத் தசையில் வெவ்வேறாக உள்ளன. மனிதனிலுள்ள எலும்புத் தசைநாரிழையின் சராசரி நீளம் 3 செ. மீ., அதிகமான நீளம் 4 செ, மீ., குறைவான நீளம் 1 செ.மீ-க்கும் குறைவாகும். நாரிழைக்கட்டுகளிலுள்ள தசைநாரிழைகளைத் தனித்தனியே கீறி எடுத்து, அதன் நீளத்தைக் கணக்கிடலாம். நாரிழைகளைத் தனித் தனியாகப் பிரிக்க நைட்ரிக் அமிலம் கட்டுகளின்மேல் சேர்க்கப்படும் போது, நாரிழைக்கட்டுகளைச் சுற்றியுள்ள உறை கரைகிறது. இதன் விளைவால் தசைநாரிழைகள் தனித்தனியாகப் பிரிகின்றன. ஃயூபரின் (Huber) கருத்துப்படி, தசைநாரிழைகள் மூன்று வகைப் படும். (1) தசைநார்க் கட்டின் ஒரு முனையிலிருந்து மறு முனைக்கு நீட்சியுறும் நாரிழைகள், (2) ஒரு நாரிழைக்கட்டின் ஒரு முனையில் ஆரம்பித்து மறுமுனைக்கு நீட்சியுறாமல் கட்டினுள்ளே முடிவடையும் நாரிழைகள், (3) இரு முனைகளும் தசைப்பொருளில் அடங்கி யுள்ள நாரிழைகள் என்று நாரிழைகள் மூன்று வகைப்படும். தசைக் கட்டு தசைநாணாக (tendon) முடிவடையுமிடத்திலுள்ள தசை நாரிழைகள் தட்டையாக அல்லது வட்ட முனைகளில் முடிவடை கின்றன. ஆனால், தசைப் பிளாசத்தினுள்ளே முடிவடையும் நாரிழை கூர்மையாக முடிகின்றது. தோல், சளிச்சவ்வு, முகம், நாக்கு ஆகிய உறுப்புகளில் முடிவடையும் தசைநாரிழைகள் கிளை களையுடையனவாயிருக்கின்றன.

தசைநாரிழைகளின் குறுக்கு விட்டம் 10-லிருந்து 100 மைக் ரோன் வரை மாறுபடக் கூடியது. பல்வேறு கன அளவுகளைக் கொண்ட தசைநாரிழைகள் ஒரு தசையில் அமைந்திருந்தாலும், ஒவ்வொரு தசையிலுள்ள தசை நாரிழைகள் ஒரே சீராயுள்ள கன அளவு கொண்டனவாயிருக்கின்றன. அதிகளவு வேலைக்குட்படுத் தப்படும் தசையிலுள்ள தசைநாரிழைகள் மிகக் கனமுள்ளதாயிருக் கின்றன. மென்மையான தசையான கண்தசையிலுள்ள (ocular muscle) தசைநாரிழைகள் கனமான தசையான கால் தசை யிலுள்ள (gastrocnemius) தசைநாரிழைகளைவிடச் சிறியனவாயிருக் கின்றன. நன்கு உணவு ஊட்டப்படும் தசையிலுள்ள தசைநாரி ழைகள் உணவு குறைவாக ஊட்டப்பட்ட தசைநாரிழைகளைவிடக் கனமாயிருக்கின்றன. ஓர் உயிரியின் வளர்ச்சியின்போதோ அல்லது முறையான உடற்பயிற்சிகள் செய்யும்பொழுதோ தசை

யினுடைய அளவு கூடுகிறது. தசைநாரிழைகளின் அளவு கூடுவதாலேயே தசையினுடைய அளவும் கூடுகிறது. மீன், நீர் நில வாழிகளின் (amphibia) தசை கனமாகவும், பறவையின் தசை பாலூட்டுகளின் தசையைவிட மெல்லியதாயுமிருக்கின்றது.

தசைநாரிழை ஒரு சவ்வினால் சூழப்பட்டுள்ளது. அச் சவ்வைத் தசை உறை (sorcolemma) என்றழைக்கிறோம். இவ் வுறை ஒரு வெளிச்சுவரினாலும், புரதத்தினாலான உட்சுவரினாலும், கொழுப்பினாலான இடைச்சுவரினாலும் அமைக்கப்பட்டுள்ளது. தசை உறையின் கன அளவு 100 Å-க்கும் குறைவாக உள்ளது. தசை உறைக்குள் பல உட்கருக்களும், தசைநார் நுண்ணிழைகளும் (myofibrillae) அமைக்கப்பட்டுள்ளன. தசைநார் நுண்ணிழைகளையும் உட்கருக்களைச் சுற்றியும் அமைந்துள்ள பொருளிற்குத் தசைப் பிளாசம் (sarcoplasm) என்று பெயர். இப் பொருள், மற்ற உயிரணுக்களிலுள்ள செல் பிளாசத்தை (cytoplasm) ஒத்திருக்கிறது.

எலும்புத் தசைநாரிழை ஒவ்வொன்றிலும் நூற்றுக்கு மேற்பட்ட உட்கருக்கள் அடங்கியுள்ளன. இவ் வுட்கருக்கள் தசைப் பிளாசத்தில் புறப் பரப்புகளில் தசை உறைக்கு (sarcolemma) நேரடியாகக் கீழே அமைக்கப்பட்டுள்ளன. ஆனால், சில சமயங்களில் உட்கருக்கள் தசைநாரிழைப் பிளாசத்தின் உட்பகுதிகளிலும் அமைக்கப்பட்டுள்ளன. உட்கருக்கள் முட்டை வடிவமாகவும், நீளமாகவும் காணப்படுகின்றன. உட்கருக்கள் நாரிழைகளினுள் பல ஒழுங்கற்ற வளைவுகளிலாவது, நீள வரிசைகளிலாவது அமைக்கப்பட்டுள்ளன. இவ் வுட்கருக்களில், நிறப்பொருள் வலைப்பின்னலும், குறுமணிகளும் அடங்கியுள்ளன.

தசைநார் நுண்ணிழைகள் (Myofibrils) : எலும்புத் தசை நாரிழைகளில் ஒன்றுவிட்டு ஒன்றாகப் பல கருமையான (dark) பட்டைகளும் வெளிறிய பட்டைகளும் (light band) குறுக்கு வசத்தில் அமைந்துள்ளன. ஒன்றுவிட்டு ஒன்றாக அமைந்துள்ள கருமையான, வெளிறிய பட்டைகள் அல்லது வரிகள், நீளவாக்கில் அமைந்துள்ள தசைநார் நுண்ணிழைகளால்தான் உண்மையில் அமைந்துள்ளன. ஆகவே, தசைநார் நுண்ணிழைகளெல்லாம் ஒன்று சேரும்பொழுது, தசைநாரிழையே பட்டைகளையுடையனவாகக் காட்சியளிக்கின்றன. தசைநார் நுண்ணிழைகளிலுள்ள பட்டைகள் நன்கு சாயத்தை ஏற்கக் கூடியனவாக இருக்கின்றன. முக்கியமாக ஹெய்டென்கெய்னின் (Heidenhain) கீமோடாக்சிலின் (hematoxylin) சாயம், பட்டைகளை நன்கு சாயப்படுத்தக்

கூடியதாயிருக்கிறது. தசைநாரிழைகளிலுள்ள கதிர்ச் சிதர்வுறும் கூறு (anisotropic) நன்கு நிறமுடையதாகவும், குறைவான கதிர்ச் சிதர்வுறும் பகுதி (monorefringent) வெளுப்பாகவுமிருக்கின்றன. முனைவாக்க ஒளியின் (polarized light) கீழ் ஆராயும்பொழுது கருப்புப்பட்டைப் பகுதி அதிகமான கதிர்ச் சிதர்வுறும் பகுதியாக (anisotropic) இருக்கிறது. ஆகையால், இப் பகுதியை 'A பட்டை' என்றழைக்கிறோம். இதையே 'Q பட்டை' என்றும் அழைக்கலாம். (Q என்ற எழுத்து ஜெர்மன் வார்த்தையான Querscheibe-ன் முதல் எழுத்தாகும். இதன் பொருள் குறுக்கு வட்டம்.) வெளிறிய பட்டை குறைவான கதிர்ச் சிதர்வுறும் பகுதியாக (monorefringent or isotropic) உள்ளது. ஆகையால், இப்பட்டைக்கு 'I பட்டை' (I band) என்று பெயர். இதையே 'J பட்டை' (J band) என்றும் அழைக்கிறோம். 'A I' பட்டை'களிலும் சிறு சிறு பட்டைகள் அமைந்துள்ளன. 'I பட்டை'யின் நடுவேயுள்ள பட்டைக்கு 'Z பட்டை' (Z band) என்று பெயர். (Z என்ற எழுத்து Zwischen scheibe என்ற ஜெர்மன் வார்த்தையின் முதல் எழுத்தாகும். இதற்குப் பொருள் இடை வட்டம்.) 'A பட்டைக்கு' நடுவிலுள்ள பட்டைக்கு 'H பட்டை' என்று பெயர். (H என்ற எழுத்து Hell என்னும் ஜெர்மன் எழுத்தின் முதல் எழுத்தாகும். இதன் பொருள் ஒளி. இதுமட்டுமல்லாமல் இதைக் கண்டுபிடித்தவரின் பெயரான Hensen என்பவரின் முதல் எழுத்தும் H ஆகும்.) 'H பட்டை'க்குள்ளும் ஒரு குறுகிய வரி அமைந்துள்ளது. அதற்கு 'M வரி' என்று பெயர். 'Z பட்டை' க்ராஸ் சவ்வு (Krause's membrane) என்றும் அழைக்கப்படுகிறது. இதைக் க்ராஸ் என்பவர் கண்டு பிடித்ததால், இதற்கு இப் பெயர் வந்தது.

அடுத்தடுத்த பட்டைகளுக்கிடையிலுள்ள தசைநார் நுண்ணிழைப் பகுதிக்குத் தசைக்கூறு (sarcomere) என்று பெயர். பாலூட்டிகளின் தசையிலுள்ள தசைக்கூறின் உயரம் 2-3 மைக்ரோன் ஆகும். இத் தசைக்கூறுப் பகுதி அதிகமாக நீட்சியுறவும், சுருங்கக்கூடியதாகவுமிருக்கின்றன. மின்னியக்க நுண்ணுருப்பெருக்காடியின் (electron microscope) உதவியால், ஒவ்வொரு தசைநார் நுண்ணிழையும், பல தசைநாரிழைத் துகள்களால் (myofilaments) தோற்றுவிக்கப்பட்டுள்ளதாகக் கண்டுபிடிக்கப்பட்டுள்ளது. தசைநாரிழைத் துகள்கள் இரு வகைப்படும். ஒரு வகை 100 Å குறுக்கு விட்டமுள்ளதாகவும், மற்றது 50 Å குறுக்கு விட்டமுள்ளதாகவுமுள்ளன. தடித்த தசைநாரிழைத் துகள்கள் (thicker myofilament) சுமார் 1.5 μ நீளமுள்ளன. இவை 'A பட்டை'யின் ஒரு முனையிலிருந்து மறு முனைக்கு நீட்சியுற்றுள்ளது. மெல்லிய தசைநாரிழைத் துகள்கள்

(thinner myofilaments), Z பட்டையில் ஆரம்பித்து I பட்டையினுள் ஊடுருவி 'A பட்டை'யிலுள்ள 'H பட்டை' வரைக்கும் நீட்சியுற்றுள்ளது.

தசைநாரிழைகளின் குறுக்கு வெட்டுத் தோற்றத்தைப் பார்க்கும்பொழுது, தசைநார்த் துகள்களின் அமைப்பை நன்கு கண்டுகொள்ள முடிகிறது. I பட்டையின் குறுக்கு வெட்டுத் தோற்றத்தில் பல மெல்லிய நார்த்துகள்களும் (thinner myofilaments), A பட்டையின் பக்கப் பரப்புகளின் குறுக்கு வெட்டுத் தோற்றத்தில் பல தடித்த மெல்லிய தசைநார்த் துகள்களும்,

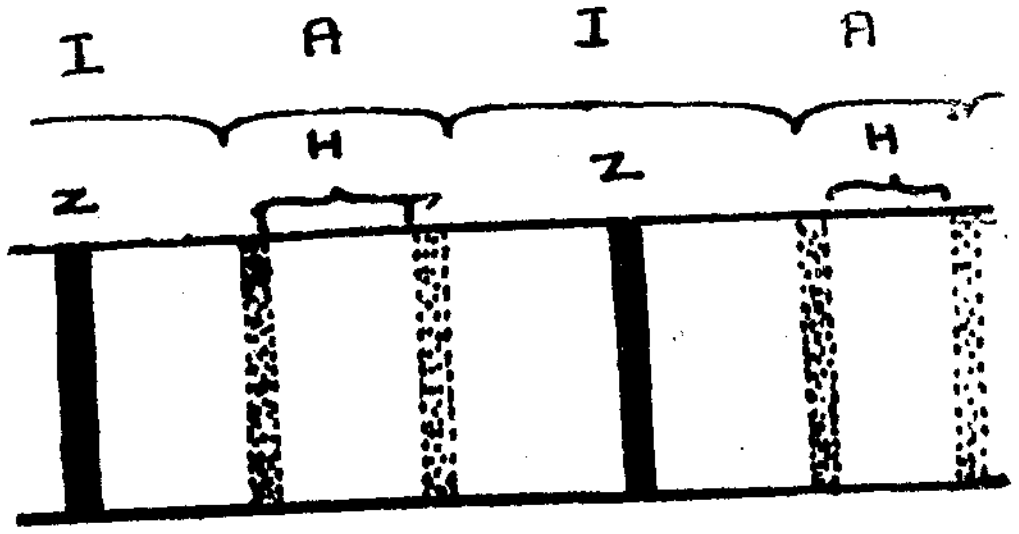

படம் 31

வரித் தசைநார் நுண்ணிழையிலுள்ள (myofibril) பட்டைகளைக் காட்டுதல்

I - I பட்டை (I band); A - A பட்டை (A band); Z - Z பட்டை (Z band); H - H பட்டை (H band).

H பட்டையில் தடித்த தசைநார்த் துகள்களும் (thicker myofilaments) காணப்படுகின்றன. குறுக்கு வெட்டுத் தோற்றங்களில் பார்க்கும்பொழுது, தசைநார்த் துகள்கள் அறுகோண வடிவில் (hexagonal) அமைந்துள்ளன. அறுகோணத்தில் அமைந்துள்ள ஆறு மெல்லிய தசைநார்த் துகள்களுக்கிடையில் ஒரு தடித்த தசைநாரிழைத் துகளும் அமைந்துள்ளது. தடித்த தசைநார்த் துகள் முக்கோணத்திலும், ஒவ்வொரு முக்கோணத்தின் நடுவில் ஒரு மெல்லிய தசைநார்த் துகளும் அமைந்துள்ளது. ஒவ்வொரு தடித்த நார்த் துகளும் பல குறுக்குப் பாலங்கள் (processes or cross bridges) 60-70 Å இடைவெளிகளில் அமைந்துள்ளன. தசை சுருங்கும்பொழுது தடித்த தசைநார்த் துகள்களிலுள்ள இக்குறுக்குப் பட்டைகள், மெல்லிய தசைநார்த் துகள்களைப் பிடித்து இழுப்பதாகக் கருதப்படுகிறது.

தடித்த நார்த் துகள்களில் மயோசின் (myosin) என்ற புரதமும், மெல்லிய தசைநாரிழைகளில் ஆக்டின்னும் (actin),

ட்ரோபோமைசினும் (tropomysin) இருப்பதாகக் கண்டுபிடிக்கப் பட்டுள்ளது.

தசைச் சுருங்கலின்போது தோன்றும் மாறுதல்கள்: தசை சுருங்கும்போது, தசைநாரிழைகள் குட்டையாகவும், தடியாகவும் மாறுகின்றன. ஒவ்வொரு தசைக்கூறும் தசைநாரிழைகளைப்போல் குட்டையாகவும், தடியாகவும் மாறுகின்றது. தசைக்கூறுகள் சுருங்கும்போது, 'I' பட்டைகள் சுருங்குகின்றன. சுருக்கம் அதிகரிக்கும்பொழுது 'I' பட்டைகள் மறைகின்றன. இதே நேரத்தில் 'A' பட்டையிலுள்ள 'H' பட்டை மறைகிறது. சுருங்கும்பொழுதும் நீட்சியுறும்பொழுதும் பொதுவாக 'A' பட்டையின் நீளம் கூடவும் செய்யாமல் குறையவும் செய்யாமல் நிலையாயிருக்கின்றது. தசை மிக அதிகமாகச் சுருங்கும் பொழுதுதான் 'A' பட்டை சுருங்குகிறது. இச் சமயத்தில் பட்டையிலுள்ள தடித்த நார்த்துகள்கள் 'Z' வரியோடு மோதும் போது ஒரு கருமையான சுருக்குப்பட்டை (contraction band) 'Z' வரியின் இரு மருங்கிலும் காட்சியளிக்கின்றன.

ஹக்ஸ்லி (Huxley) என்பவரும், ஹென்சன் (Henson) என் பவரும் தசைச் சுருக்கத்தைப் பற்றி ஆராய்ந்து நழுவு நார்த்துகள் செய்கையின் (sliding filament mechanism) மூலமாகத் தசைகள் சுருங்குகின்றன என்று கண்டுபிடித்துள்ளனர். ஓய்வுற்றிருக்கும் தசையில் (resting muscle) தடித்த அல்லது மயோசின் தசை நார்த் துகள்களும், மெல்லிய அல்லது ஆக்டின் தசைநார்த் துகள் களும் ஒன்றோடொன்று இணைக்கப்படாமல் இருக்கின்றன. ஆனால், தசை சுருங்கும்பொழுது, மயோசின் தசைநார்த் துகள்களிலுள்ள (myosin filaments) குறுக்குப் பாலங்கள் அருகிலுள்ள ஆக்டின் தசைநார்த் துகள்களோடு (actin filament) தொடர்பு கொண்டு, அவற்றை 'A' பட்டையின் உள் இழுக்கின்றன. பிறகு குறுக்குப் பட்டைகள் தமது பழைய நிலைக்கு வந்து, ஆக்டின் தசைநார்த் துகள்களோடு தொடர்பு கொண்டு, அவற்றை 'A' பட்டையினுள் இழுக்கின்றன. ஒருமுகமான பல இழுவைகளால் ஆக்டின் நார்த் துகள்கள் முழுதுமாக 'A' பட்டையினுள் இழுக்கப்படுகின்றன. குறுக்குப் பாலங்கள் ஆக்டின் மயோசின் இணைப்புகளால் தோன்றி யனவாகவும் இவை ஆக்டோ மயோசின் அணுவுச் சேர்மத்தை (actomysin complex) ஒத்திருப்பவையாகவும் கருதப்படுகிறது.

மற்றொரு புனைக்கருத்துப்படி (hypothesis), ஆக்டின் தசை நார்த்துகள் மேலே விளக்கியதைப் போலல்லாமல் சுருளும் அல்லது மடியும்பொழுதான் சுருங்குகின்றன எனக் கருதப்படுகிறது. தசை

சுருங்கும்பொழுது 'H' பட்டை மறையாமல் இருப்பதற்கு இப் புனைக்கருத்து நல்ல பல சான்றுகளை அளிக்கின்றன. தசைச் சுருக்

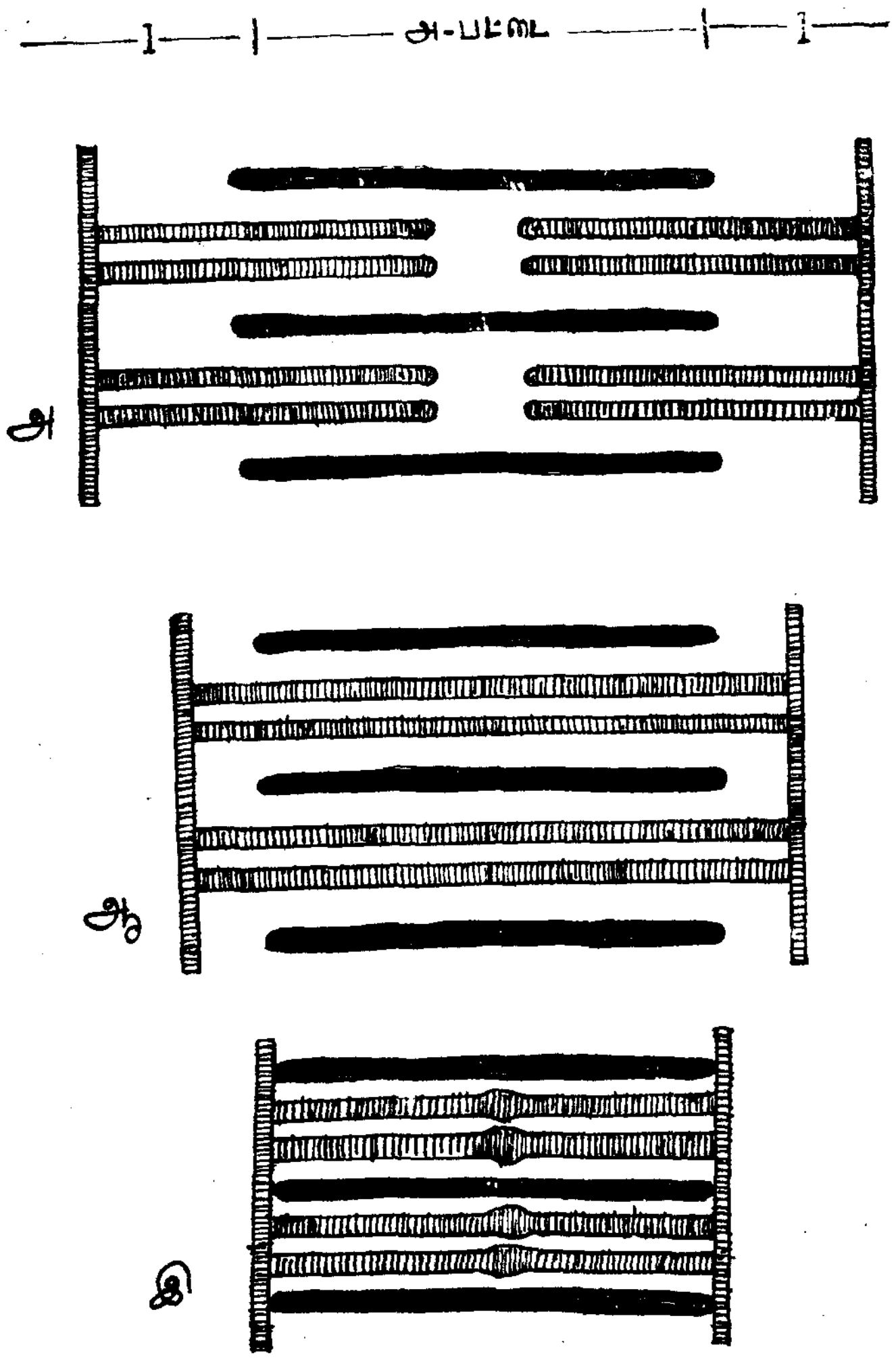

படம் 32

எலும்புத் தசைச் சுருக்கத்தின்போதுள்ள அமைப்பை விளக்குதல்
(அ) தசையின் ஓய்வு நிலை; (ஆ) சிறிது சுருக்கப்பட்ட தசை; (இ) முழுதும் சுருக்கப்பட்ட தசை.

கத்தைப் பற்றிப் பல் வேறுபட்ட கருத்துகள் நிலவினாலும், சுருக்கத்தின்போது ஆக்டோமயோசின் அணைவுச் சேர்மம் (actomyosin

complex) தோன்றுவது குறித்தும், இவ் வணைவுச் சேர்மத்தில் (comp'ex) தோன்றும் சுழல் வட்ட மாறுதல்கள் அடினோசைன் டிரைபாஸ்பேப்டோடு (**adenosine triphosphate - A. T. P.**) தொடர்பு கொள்ளும்பொழுது தோன்றுகின்றன என்பதையும் எல்லோரும் ஒப்புக்கொள்கின்றனர்.

ஒரு தசை தூண்டப்படும்பொழுது, தசை உறையின் (sarcolemma) புறப் பரப்பில் பகுளிச் சமநிலை (electrolyte balance) மாறுபடுகிறது. அது மட்டுமல்லாமல் தூண்டப்பட்ட உணர்வுகள் தசைப் பிளாசப்பின்னலின் (sarcoplasmic reticulum) மூலமாகத் தசை உறைக்குக் கீழேயுள்ள தசைநாரிழைகளுக்குக் கடத்தப்படுகின்றன. இப்பொழுது மயோசின், ஆக்டோமயோசின் அணைவுச் சேர்மங்கள் அடினோசைன் டிரைபாஸ்பேட்டையும் (A. T. P), பொட்டாசியம் (K+) மான்கனீசிய (MG++) எதிர் அயினிகளையும் (cations) கிரகிக்கின்றன. தசைச் சுருக்கத்தின்பொழுது அடினோசன் டிரைபாஸ்பேட் அல்லது அ. டி. பா. (adenosine triphosphate - A T P), அடினோசைன் டைபாஸ்பேட் அல்லது அ. டை. பா. -டாக (adenosine diphosphate- -A. D. P.) மாற்றப்படுகிறது. அப்பொழுது ஒரு பாஸ்பேட் அயனி (**phosphate ion**) வெளியேறிச் சத்தியை அளிக்க உதவுகிறது. நழுவு நார்த்துகள் கருத்துப்படி (sliding filament theory), மயோசின் நாரிழையிலுள்ள குறுக்குப் பாலம் ஆக்டின் நார்த்துகளை இழுக்கும் ஒவ்வொரு தடவையும் அ. டி. பா, அ. டை. பா. வாக (A.T. P., A. D. P.) மாறி, ஒரு பாஸ்பேட்டை வெளியேற்றுகிறது எனக் கருதப்படுகிறது. அ. டி. பா.-விலிருந்து பாஸ்பேட் வெளியேற்றம் நிறுத்தப்படும்பொழுது, மயோசினிலுள்ள குறுக்குப் பாலங்கள் ஆக்டின் நார்த் துகள்களோடு இணைவது நிறுத்தப்படுகிறது. தசையும் ஓய்வு நிலைக்குத் திரும்புகிறது. தசை மறுபடியும் சுருங்குவதற்கு முன்னால் பாஸ்பேட் இணைவதனால் அ. டை. பா. (A. D. P.) அ. டி. பா.-வாக (A. T. P.) மாற்றப்படுகிறது. தசைநாரிழைகளிலுள்ள மைட்டோக்காண்டிரியாக்கள்தான் அ. டி. பா. உருவாகவும், அவை நிலைபெறச் செய்யவும் உதவுகின்றன.

தசைப்பிளாசம் (Sarcoplasm) : தசைநாரிழைகளிலுள்ள சைட்டோப்பிளாசத்திற்குத் (cytoplasm) தசைப்பிளாசம் என்று பெயர். தசை உறைக்குக் கீழேயும், தசைநார் நுண்ணிழைகளுக்கிடையேயுள்ள வெளிகளிலும், உட்கருவைச் சுற்றியும் தசைப்பிளாசம் அமைந்துள்ளது. தசைப்பிளாசத்தில் கால்கைப் பொருள், மைட்டோக்காண்டிரியா, உள்ளுயிர்ப்பிளாச வலைப்பின்னல், லிப்போசோம்கள் முதலியவை அடங்கியுள்ளன. இவை

தவிரக் கிளைகோஜனும், கொழுப்புத் துளிகளும் தசைப்பிளாசத்தில் அடங்கியுள்ளன. தசைப்பிளாசம் அதிகமாயுள்ள நாரிழைகள் கருமையாகவும், தசைப்பிளாசம் குறைவாயுள்ள நாரிழைகள் வெளிறியும் காணப்படுகின்றன. வான்கோழியின் தசைகளில் சில வற்றில் கருமையான நாரிழைகள் அதிகமாகவும், மற்றத் தசைகளில் வெளிறிய நாரிழைகள் அதிகமாகவும் காணப்படுகின்றன. ஆனால், மனிதனிலும், சில பாலூட்டிகளிலும் இவ்விரு நாரிழைகளும் ஒரே தசையில் கலந்து காணப்படுகின்றன.

தசைப்பிளாசத்தில் காணப்படும் தசைப்பிளாசப் பின்னல் (sarcoplasmic reticulum) அல்லது உள்ளுயிர்ப்பிளாச வலைப் பின்னல் (endoplasmic reticulum) பல சிஸ்டர்ஞக்களாலான (cisternae) பின்னலாலும் அல்லது பல சவ்வுகளாலான குழாய்ப் பின்னலாலும் ஆனது என மின்னியக்க நுண் உருப்பெருக் காடியின் மூலம் கண்டுபிடிக்கப்பட்டுள்ளது. இவ் வலைப்பின்னல்கள் தசைநாரிழைகளுக்கிடையேயும், நாரிழைகளைச் சுற்றியும் அமைந் துள்ளன. தசைப்பிளாசப் பின்னலிலுள்ள சவ்வுகளில் ரிப்போ சோம்கள் அதிகமாகக் காணப்படுவதில்லை. ஆகையால், இவ் வகை யான வலைப்பின்னலைக் குறுமணிகளற்ற வலைப்பின்னல் (agranular reticulum) என்றழைக்கிறோம். குறுமணிகள் உயிர்ப்பிளாசத்தில் பரவிக் காணப்படுகின்றன.

மைட்டோக்காண்டிரியாக்கள் (mitochondria or sarcosomes), தசை உறைக்கும் (sarcolemma) கீழே, உட்கருக்களைச் சுற்றிலு முள்ள தசைப்பிளாசத்தில், தசை நார் நுண்ணிழைகளுக்கிடையே காணப்படுகின்றன. தசைகளிலுள்ள மைட்டோக்காண்டிரியாவை முதன்முதலில் 1853ஆம் ஆண்டு ஆர்பெர்ட் (Arbert) என்பவர் கண்டுபிடித்தார். தசைகளிலுள்ள மைட்டோக்காண்டிரியா, மற்ற உயிரணுக்களிலுள்ள மைட்டோக்காண்டிரியாக்களைப் போன்றே சாயத்தை ஏற்கிறது என்பதை ரெய்னன்ட் (Reynand) என்பவர் 1909ஆம் ஆண்டு கண்டுபிடித்தார். தசையிலுள்ள மைட்டோக் காண்டிரியாக்களில் கிரிஸ்டாக்கள் (cristae) அதிகமாகக் காணப் படுகின்றன. மற்றச் செல்களிலுள்ளதைப் போலல்லாமல் கிரிஸ் டாக்கள் ஒன்று சேர்ந்து பல கட்டுகளைத் தோற்றுவிக்கின்றன. மைட்டோக்காண்டிரியாக்களின் எண்ணிக்கை தசைக்குத் தசை மாறுபட்டாலும், அவை ஒரு சில குறிப்பிட்ட இடங்களில் அமைக் கப்பட்டுள்ளன. மைட்டோக்காண்டிரியாக்கள் பொதுவாக 'I' பட்டையிலுள்ள 'Z' பட்டையின் இரு பக்கங்களிலாவது அல்லது 'A' 'I' பட்டைகளின் சந்திப்பிலாவது அல்லது 'A' பட்டைக்கு எதிரிலாவது அமைக்கப்பட்டுள்ளன. மைட்டோக்காண்டிரியாக்கள்

தசைநார்களுக்கிணையாக அமைந்து தேவைப்படும் சக்தியையும் தசைநார் நுண்ணிழைகளுக்கு தருகின்றன.

குருதிக்குழாய்களும் நரம்புகளும்: தமனிகளின் பெரிய கிளைகள் தசைக்குள் புகுந்து, பல சிறு தமனிகளைத் தோற்றுவிக்கின்றன. இச் சிறு தமனிகள் தசைக் கட்டுகளினுள் பல தந்துகிகளைத் தோற்றுவிக்கின்றன. ஒவ்வொரு தசைநாரிழைக்கும் பல தந்துகிகள் குருதியூட்டுகின்றன. சிரைகள் தசையிலிருந்து கிளம்பி வெளியேறுகின்றன. ஒவ்வொரு சிறு சிரையிலும் கதவுகள் (valves) அமைக்கப்பட்டுள்ளன.

மூளைத் தண்டுவடத் தொகுப்பிலிருந்து கிளம்பும் கட்டளை நரம்புகள் (motor nerves) ஒவ்வொரு தசைநாரிழையிலும் முடிவடைகின்றன. தசைநாரிழையிலுள்ள நரம்புத்தசை முனைகளோடு (neuromuscular spindle) உணர்வு நரம்புகள் (sensory or afferent fibres) தொடர்பு கொண்டுள்ளன.

உறைகள்: ஒவ்வொரு தசைநாரிழையைச் சுற்றிலும் ரெடிகுலர் நாரிழைகளாலான ஓர் உறை அமைந்துள்ளது. அவ் வுறையை உள்தசை உறை அல்லது என்டோமைசியம் (endomysium) என்றழைக்கிறோம். 12 அல்லது அதற்கு மேற்பட்ட தசைநாரிழைகள் ஒன்றிணைந்து ஒரு நார்க்கட்டைத் (fasciculi) தோற்றுவிக்கின்றன. இக் கட்டைச் சுற்றிலும் கோலஜென் நார்களாலும், இலாஸ்டிக் நார்களாலும் ஆகிய ஓர் உறை அமைந்துள்ளது. அவ் வுறையைப் புறத்தசை உறை அல்லது பெரிமைசியம் (perimysium) என்றழைக்கிறோம். பல நார்க்கட்டுகள் ஒன்றிணைந்து தசையை அமைக்கின்றன. இணைத்திசுவினாலான இவ் வெளி உறைக்கு வெளித்தசை உறை அல்லது எபிமைசியம் (epimysium) என்று பெயர்.

தசை-தசைநாண் (Tendon) சந்திப்பு: தசையின் முனைகளில் அவற்றினுடைய தசைநாரிழைகள் தசைநாணோடாவது, நாரிழை இணைத்திசுவோடாவது, எலும்பு மேற்சவ்வோடாவது (periosteum) தொடர்பு கொண்டுள்ளன. தசைநாரிழைகளின் முனைகள் வட்ட வடிவமானதாகவாவது, கூம்பு வடிவமானதாகவாவது, நீளக் கூர் முனையானதாகவாவது அல்லது பிளவுபட்ட நாக்கைப் போன்றுவது காட்சியளிக்கின்றன.

பல நுண்ணுருப் பெருக்காடிப் படிப்பினைகள் (studies) மூலமாகத் தசைநாரிழையிலுள்ள நுண்ணிழைகள் தசைநாண்களோடு தொடர்பு கொண்டிருப்பதாகக் கண்டுபிடிக்கப்பட்டுள்ளன.

ஆனல், இவற்றிற்கிடையே ஒரு சரியான எல்லையை நிர்ணயிக்க முடியாமலிருக்கின்றது. தசை, தசைநாண் தொடர்பை நெருங்க நெருங்கத் தசைநார் நுண்ணிழைகளிலுள்ள வரிகள் மங்கி மறையத் தொடங்குகின்றன. ஆனல், வரிகள் எங்கு மறைய ஆரம்பிக்கிறது, எங்கிருந்து தசைநாண் தொடங்குகிறது என்பது தெளிவுறாத நிலைமையிலேயே உள்ளது. சில தசைகளில் தசைநாரிழைகள், தசைநாணிலுள்ள (tendon) கிண்ணம் போன்ற குழிகளில் பொருந்துகின்றன. ஆகையால், இவ் வகையான தசை, தசைநாண் தொடர்பிலும் எல்லை வரையறு செய்வது கடினமாயிருக்கின்றது. பொதுவாகத் தொடர்புப் பகுதியில் பல உட்கருக்கள் காணப் படுகின்றன. ஆனல், இவை தசையின் உட்கருக்களா அல்லது இணைத்திசுவின் உட்கருக்களா என்று பாகுபடுத்துவது மிகக் கடினமான ஒரு காரியமாயுள்ளது.

கோஸ் (Goss) என்பவர் தசைநார் நுண்ணிழைகள் தசை நாண்களோடு நேரடியாகத் தொடர்புகொள்ளவில்லை என்று கண்டுபிடித்துள்ளார். இவருடைய கண்டுபிடிப்பை, இன்றைய மின்னியக்க வரைபடப் (electron micrograph) படிப்பினைகள் உறுதிப்படுத்துகின்றன.

எலும்புத்தசையின் வளர்ச்சி (Deve lopment of Skeletal Muscle) முதுகெலும்புகளிலுள்ள தசைமம், நடுவடுக்கிலிருந்து தோற்ற முறுகின்றது. கருவிலுள்ள முதுகுத்தண்டின் (notochord) இரு புறங்களிலும் நடுவடுக்கு தடித்துக் காணப்படுகின்றது. இத் தடித்த நடுவடுக்கிற்கு முதுகுப்பக்க நடுவடுக்கு (dorsal mesoderm) அல்லது ஊடச்சு இணை நடுவடுக்கு (paraxial mesoderm) என்று பெயர். இந் நடுவடுக்கு பல நடுவடுக்குக் கூறுகளாகப் (somites or segments) பிரிக்கப்படுகின்றன. முதுகுப்பக்க நடுவடுக்கிற்கு இரு புறங்களிலும் பக்க நடுவடுக்கு (lateral plate mesoderm) அமைந் துள்ளது. எலும்புத் தசைமம் இவ் விரு வகையான முதுகுப்பக்க, பக்க நடுவடுக்குகளிலிருந்து தோற்றமுறுகின்றது. பொதுவாக, நடுவடுக்குக் கூறுகளின் மத்திய, முன்பின் சுவர்களிலிருந்து தசைமம் தோன்றுகின்றது. இச் சுவர்களில் நடுவடுக்குப் பொருள் (mesenchyme) காணப்படுகின்றது. இவற்றை எலும்புச் சார்ந்த உடற்கூறு (sclerotome) என்றழைக்கிருேம். இந்த எலும்புச் சார்ந்த உடற்கூறிலிருந்து பல நடுவடுக்குச் செல்கள் பிரிந்து இடம் பெயர்ந்து முதுகு நாணைச் சுற்றி அமைகின்றன. இடம் பெயர்ந்த செல்கள் போக, மீதமுள்ள இடம் பெயராப் (non-migratory) பொருளைத் தசைச்சார்ந்த உடற்கூறு (myotome) என்றழைக் கிருேம். இத் தசைச்சார்ந்த உடற்கூறின் உடற்சுவரிலிருந்துதான்

தசைமம் தோன்றுகின்றது. தசைச் சார்ந்த உடற்கூறிலுள்ள செல்கள் முதன்முதலில் எபிதிலிய செல்களின் உருவங்கொண்டு காட்சியளிக்கின்றன. ஆனால், இச் செல்கள் பின்பு தசைமத்தைத் தோற்றுவிக்கும்பொழுது பெருத்து, நீட்சியுற்றுத் தலை-வால் முனை நோக்கி அமைகின்றன. ஒவ்வொரு செல்லினுள் உள்ள உட்கரு பல சமப் பிளவியக்கத்தால் (mitosis) பல உட்கருக்களாகப் பிரிக்கப் படுகின்றது. பின், செல்லிலுள்ள சைட்டோப்பிளாசத்தில் தசை நார் நுண்ணிழைகள் தோற்றமுறுகின்றன. இவ் வுயிரணுக்களில் அல்லது செல்களில் சில மூலாதாரத் தசைச்செல்களாகவும் (myo-blasts), சில நடுவடுக்குப் பொருளாகவும் வேறுபாடடைகின்றன. இந் நடுவடுக்குப் பொருள் தசையைச் சுற்றிலுமுள்ள இணைத் திசுவைத் தோற்றுவிக்கப் பயன்படுகிறது.

முதன்முதலில் தசைநார் நுண்ணிழைகள் (myofibrillae) கருத்த வெளிறிய பட்டைகள் தோன்றாமலிருக்கின்றன. ஆனால் பின்புதான் இவை தோற்றமுறுகின்றன. ஆகவே மூலாதாரத்தசைச் செல்களில் தசைப்பிளாசமும் (sarcoplasm) உட்கருவும் நடுவிலும், தசைநார் நுண்ணிழைகள் புறப் பரப்பிலும் அமைந்துள்ளன. பின்பு இத் தசைச் செல் வளர்கின்றது. அப்பொழுது அதன் நீளமும், அகலமும் கூடுதலடைகின்றன. இதற்கேற்றவாறு உட்கருக்களின் எண்ணிக்கையும் கூடுதலாகின்றது. அதிகமான நுண்ணிழைகள் தோன்றுவதால் மூலாதாரத் தசைச் செல்லின் அகலம் கூடுதலா கின்றது. கெய்டன்கெய்ன் (Heidenhein) என்பவர் முன்னமே தோன்றியுள்ள நுண்ணிழைகள் நீளவாக்கில் பிரிவுறுவதால் புதுப் புது நுண்ணிழைகள் தோற்றமுற்று, தசைநாரிழையின் அகலத்தைக் கூடுதலாக்குகின்றன என்று கண்டுபிடித்தார். கரு வாழ்க்கையின் பிற்பகுதியிலும், உயிரியின் பிறப்புக்குப் பிறகும் நுண்ணிழைகளின் எண்ணிக்கை மிக அதிகமடைகிறது. அது மட்டுமல்லாமல் மத்தியில் அமைந்துள்ள உட்கருக்கள் இடம் பெயர்ந்து புறப் பரப்புகளில் அமைகின்றன. இவ்வாறு நன்கு வளர்ச்சியடைந்த மூலாதாரத் தசைச் செல்லை இப்பொழுது தசைநாரிழை (muscle fibre) அல்லது தசைச் செல் (muscle cell) என்றழைக்கிறோம்.

உயிரியின் முண்டத்திலுள்ள (trunk) தசைகள் கருவின் நடு வடுக்குக் கூறுகளிலிருந்தும், கால்களிலுள்ள தசைகள் கால் அரும்புகளிலுள்ள நடுவடுக்குப் பொருளிலிருந்தும், நாக்குத் தசைகள் தலை நடுவடுக்குப் பொருளிலிருந்தும் (head mesenchyme) தோற்ற முறுகின்றன.

மென்தசை (Smooth Muscle): வரியில்லா, இச்சைக்குக் கட்டுப்படா, தானே இயங்குகின்ற மென்தசை, பாலூட்டிகளின்

உடலில் நன்கு பரவிக் காணப்படுகின்றது. மென்தசை, உடற் குழியின் சுவர்களிலும், குருதி, நிணநீர் நாளங்களின் சுவர்களிலும், உணவுக் குழாயின் சுவர்களிலும், சுரப்பி நாளங்களிலும், மூச்சுக் குழாய், சிறுநீர்க்குழாய், சிறுநீரகம், சிறுநீர்க்கடத்துக்குழாய் **(urethra)**, இனவிருத்தி நாளங்கள் முதலியவற்றிலும், ஆண் பெண் இனவிருத்தி உறுப்புகளிலும் காணப்படுகின்றன. இது தவிர, மண்ணீரல் **(spleen)**, கண்முன்திரை **(iris)**, கண்வில்லை தாங்கி **(ciliary body)** தசைமங்களிலும், தோலின் கீழுடுக்கு, விதைப்பை **(scrotum)**, ஆண்குறி **(penis)**, முலைக்காம்பு **(nipple)** ஆகியவற்றின் தோல்கீழ்த் திசுக்களிலும் **(subcutaneous tissue)** மென்தசை காணப்படுகிறது.

பொதுவாக மென்தசை, சுவர்களாக அல்லது பரப்புப் **(sheet)** பட்டைகளாக **(bands)** அமைந்துள்ளது. இச் சுவர்களில் அல்லது பரப்புகளில் அல்லது பட்டைகளில் செல்கள் ஒன்றோடொன் றிணைந்து காணப்படுகின்றன. மென்தசை சிறுநீர்ப்பை **(urinary bladder)**, கருப்பை **(uterus)**, குடல் **(intestine)** போன்ற இடங் களில் கட்டுகளாகவும், தோல், மற்றும் சில உறுப்புகளில் நாரிழைத் தொகுப்புகளாகவும், சில இடங்களில் (உ-ம். விதைப்பை) இணைத் திசுவினுல் சூழப்பட்ட தனித்தனி நாரிழைகளாகவும் காணப்படு கின்றன.

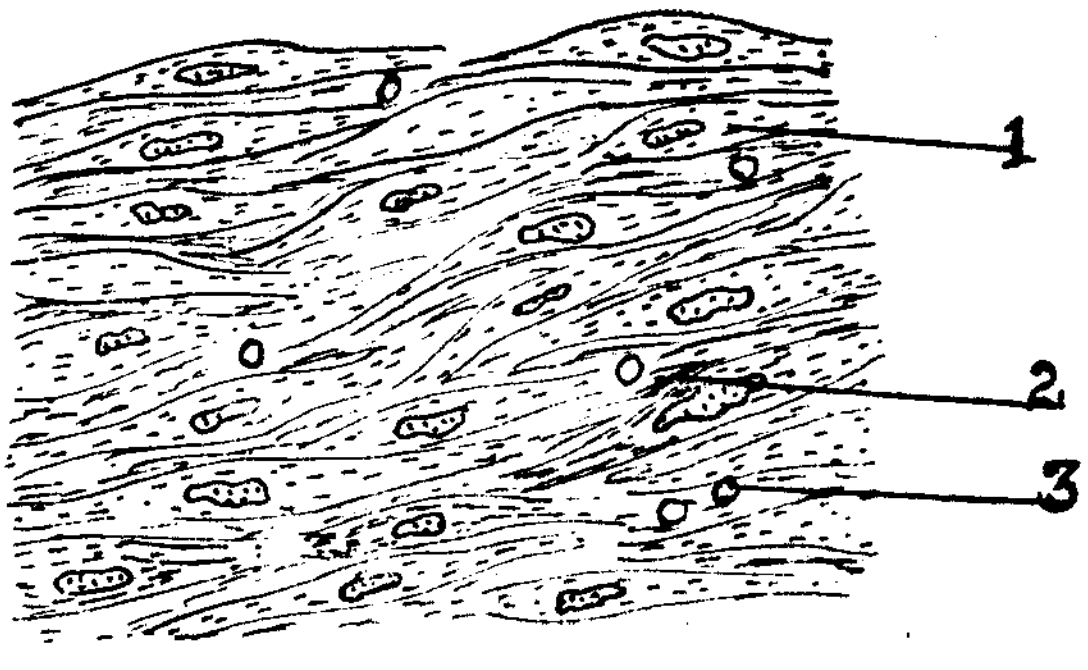

படம் 33

மென்தசையின் (smooth muscle) நீள் வெட்டுத் தோற்றம்

1. தசைநாரிழை (muscle fibre); 2. இணைத்திசு (connective tissue); 3. நாரியற்செல் (fibroblast).

மென்தசை நாரிழைகளின் அமைப்பு: மென்தசை நாரிழைகள் முதிர்விலங்குகளில் நூற்கண்டு போன்ற **(fusiform or spindle)** வடிவங்கொண்டிருக்கின்றன. அவற்றின் முனைகள் சிறுத்தும்,

நடுப்பகுதி பெருத்தும் காணப்படுகின்றன. பெருத்த நடுப்பகுதி 5 முதல் 10 μ வரை கனமுள்ளதாயுள்ளது. இப் பகுதியில் ஓர் உட்கரு அமைந்துள்ளது. பரப்பான அல்லது பட்டையாயுள்ள இடங்களில் தசைச் செல்கள் ஒன்றுக்கொன்று இணையாக அமைந்துள்ளன. அதாவது, ஒரு செல்லின் நுனிப்பகுதி மற்றொரு செல்லின் பருத்தப் பகுதிக்கு எதிராக அமைந்துள்ளது. தசைநாரிழைகளின் உருவமைப்பு உறுப்பிற்கு உறுப்பு மாறுபட்டுள்ளது. உதாரணமாக, குடலிலுள்ள தசைநாரிழைகள் நீளமாகவும், சிறுத்தும், சிறு தமனிகளின் சுவர்களிலுள்ள தசைநாரிழைகள் குட்டையாகவும், தடித்தும், பெரிய தமனிகளிலுள்ள தசைநாரிழைகள் பல ஒழுங்கற்ற மடிப்புகளைக்கொண்டனவாகவும், முறுக்கியும் காணப்படுகின்றன.

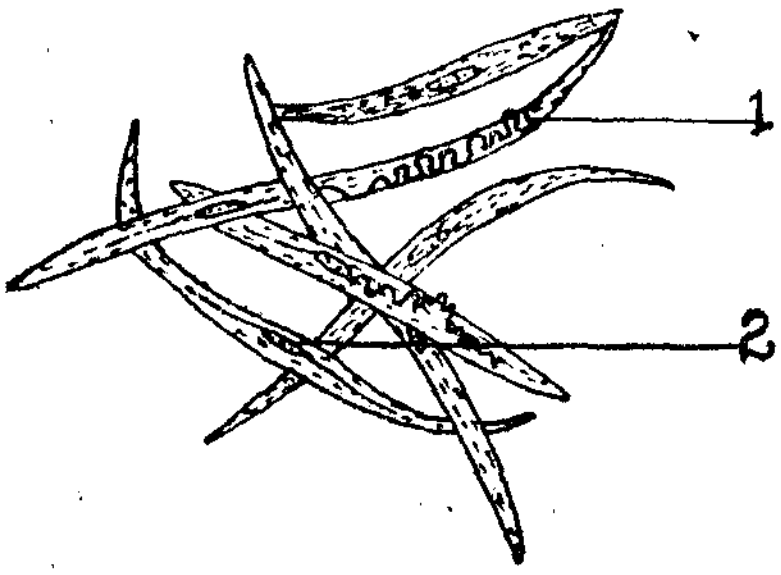

படம் 34

மென் தசைச் செல்கள் (smooth muscle cells)

1. நெகிழும் நுண் நாரிழை (elastic fibril); 2. உட்கரு (nucleus).

தசைநாரிழைகளின் குறுக்கு விட்டம் 3 மைக்ரானிலிருந்து 8 மைக்ரான் வரை மாறுபடக் கூடியனவாகவும், நீளம் 15-லிருந்து 200 மைக்ரான்கள் வரை மாறுபடக் கூடியனவாகவும் உள்ளன. கருத்தரித்திருக்கும் பெண்ணின் கருப்பையிலுள்ள (uterus) மென்தசை நாரிழைகளின் நீளம் 0.5 மி. மீ. அல்லது 500 மைக்ரானுக்கும் அதிகமாகும்.

குறுக்கு வெட்டுத் தோற்றத்தை வைத்து ஆராயும்பொழுது மென்தசைச் செல்கள் வட்ட வடிவமாக அல்லது முட்டை வடிவமாக அல்லது தட்டையாகக் காட்சியளிக்கின்றன. தசை நாரிழைகளை நைட்ரிக் அமிலத்தின் உதவியால் தனித்தனியாகப் பிரித்து நாரிழைகளின் அமைப்பு, அவற்றில் அமைந்துள்ள உட்கரு ஆகியவற்றை ஆராயலாம்.

உட்கரு : உட்கருவின் அமைப்பு நாரிழையின் உருவத்தை ஒத்து முட்டை வடிவாகவோ நீளமாகவோ அல்லது தட்டையாகவோ காணப்படுகின்றது. பொதுவாக, அவை கம்பி போன்று நீளமாகக் காட்சியளிக்கின்றன. உட்கருவின் நீளம்,

நாரிழையின் நீளத்தைப் பொறுத்து அமைகிறது. நாரிழைகளின் சராசரி நீளம் 15/3 μ ஆகும். ஒவ்வோர் உட்கருவிலும் பல உட்கருமணிகளும் (nucleoli) நிறப் பொருள்களும் (chromatin) அமைந்துள்ளன. உட்கருவைச் சுற்றிலும் ஓர் உட்கருச் சவ்வு (nuclear membrane) அமைந்துள்ளது. உட்கருவின் ஒரு பக்கத்துச் சவ்விலுள்ள குழியில் பல சென்ட்ரோசோம்கள் (centrosomes) அமைந்துள்ளன.

செல் சைட்டோப்பிளாசம் : மென்தசையிலுள்ள செல் பிளாசத்தைத் தசைப்பிளாசம் (sarcoplasm) என்றழைக்கிறோம். இப் பிளாசத்தில் மைட்டோக்காண்டிரியா (mitochondria), கால்கை உறுப்பு (Golgi body), சென்ட்ரோசோம் (centrosome), உள்ளுயிர்ப் பிளாசப்பின்னல் (endoplasmic reticulum), ரிப்போசோம்கள் (ribosomes) முதலியவை அமைந்துள்ளன. இவை தவிர, கிளைகோஜன் (glycogen), மற்றும் கொழுப்புத் துளிகளும் (fatd roplets) அடங்கியுள்ளன. தசைப்பிளாசத்தில் பல தசைநார் நுண்ணிழைகள் (myofibrillae) அமைந்துள்ளன. இத் தசைநார் நுண்ணிழைகள் பொதுவாகக் காட்சியளிக்கா. ஆனல், தசை நாரிழைகள் நைட்ரிக் அல்லது ட்ரைகுளோரா அசிட்டிக் அமிலத்தால் (trichlora acetic acid) மென்பதமாக்கும்பொழுது (maceration) நன்கு காட்சியளிக்கின்றன. மின்னியக்கு நுண் வரைபடங்களின் (electron micrographs) உதவியால் தசைநார் நுண்ணிழைகள், பல தசைநார்த் துகள்களால் (myofilaments) அமைக்கப்பட்டுள்ளதாகக் கண்டுபிடிக்கப் பட்டுள்ளது. மென்தசை நாரிழைகளில் ஆக்டினும் (actin), மயோசினும் (myosin) இருப்பதாகக் கருதப்படுகிறது. ஆனல், மின்னியக்க வரைபடப் படிப்பினைகள் ஆக்டினும், அயாசினும் இருப்பதைத் தெளிவுபடுத்தவில்லை.

தசைப் பிளாசம், சமச்சீருள்ளதாயும் (homogeneous), இயோசின் (eosin) என்ற சாயத்தை ஏற்கக்கூடியதாயும் உள்ளது.

செல் உறை (Plasma Membrane): தசைநாரிழையைச் சுற்றிலுமுள்ள உறை, மற்றச் செல்களின் உறையைப் போன்றே காணப் படுகிறது. தசைச் செல் உறை மூன்று சுவர்களால் ஆக்கப் பட்டுள்ளது. இச் சுவர்கள் 25-30 Å பருமனுடையவை. வெளி, உட்சுவர்கள் நடுச்சுவரால் பிரிக்கப்பட்டுள்ளன. சில பகுதிகளில் ஒரு செல்லின் உறையானது மற்றொரு செல்லின் உறையோடு இணைகின்றது. இதை நெக்ஸஸ் (nexus) அல்லது இணைப்பு (union) என்றழைக்கிறோம். இவ்விதமான இணைப்பு, உணர்வுகளை ஒரு செல்லிலிருந்து மற்றொரு செல்லிற்குக் கடத்த உதவுகின்றது.

தனித்தனியாயுள்ள மென்தசை நாரிழைகள், இணைத் திசுவினால் ஒன்றாக இணைக்கப்பட்டுள்ளன. இவ் விணைத்திசுவில் பல கோலஜன், ரெடிகுலார் நாரிழைகள் அடங்கியுள்ளன, பில்சைவ்ஸ்கையின் சில்வர் முறை (Bielchowsky's Silver Method) அல்லது பீரியாடிக் அமில ஸ்கிப் முறையின் (periodic acid schiff technique – P.A.S.) உதவியால் இணைத்திசுவில் ரெடிகுலார் நாரிழைகள் இருப்பதைக் கண்டுகொள்ள முடிகிறது. இலாஸ்டிக் நாரிழைகள் இருப்பதை ரிசோர்சின்-ஃபியுசின் (resorcin-fuchsin) முறையினால் கண்டுபிடிக்க முடிகிறது. மென்பதமாக்கும் தயாரிப்புகளின் (macerated preparations) உதவியால் இலாஸ்டிக் நாரிழைகள் சில சமயங்களில் செல்களைச் சுற்றிச் சுருள்கள் போன்று அமைந்திருப்பதாகக் கண்டுபிடிக்கப்பட்டுள்ளது. தசைநாரிழைகளுக்கு இடையில் கோலஜன் நாரிழைகளும் இலாஸ்டிக் நாரிழைகளும் அமைந்திருக்கின்றன. மென்தசை நாரிழைகளைச் சுற்றிலுமுள்ள இணைத்திசு, மென்தசை நாரிழைகளுக்கு இடையேயுள்ள கோலஜன், இலாஸ்டிக் நாரிழைகள் ஆகியவை தவிர, எலும்புத் தசையிலுள்ள தசைநாணைப் (tendon) போன்ற மற்றச் சிறப்பு இணைத்திசுக்கள் இணைத்திசுவில் கிடையா.

சுருங்கி விரியும் தன்மை : எலும்புத்தசை, தூண்டலின்போது மிக வேகமாகச் சுருங்கி, விரிவடைகின்றது. இதைப் போலல்லாமல் மென்தசை மிக மிக மெதுவாகச் சுருங்கி, பின்பு பழைய நிலையை அடைகின்றது. மென்தசையில் ஏற்படும் சுருங்குதல் இரு வகைப்படும்: (1) ஒவ்வொரு மென்தசை நாரிழையும் முழுதுமாக ஒரே நேரத்தில் சுருங்குவது அல்லது (2) சுருங்குதல் அலை போன்று செல்லின் ஒரு முனையில் ஆரம்பித்து மறு முனைக்குப் பரவுவது. ஆகவே, ஒரு குறிப்பிட்ட நேரத்தில் செல்லின் ஒரு பகுதிமட்டும் சுருங்குதற்குட்படுகிறது. முழுச் செல்லும் சுருங்கும்பொழுது, அது மிகக் குட்டையாகவும், முழுச்செல்லும் சாயத்தை நன்கு ஏற்கக்கூடியதாயும் இருக்கிறது. ஆனால், சுருங்குதல் அலை போன்று பரவும் தசைநாரிழைகளில் சுருங்குதலுக்குட்பட்ட பகுதிமட்டும் மிகக் குட்டையாகவும், மற்றப் பகுதிகளைவிட இப் பகுதி நன்கு சாயத்தை ஏற்கக்கூடியதாகவும் இருக்கிறது.

மென்தசை நாரிழைகள் அதிகமான கதிர் சிதைவுறும் (anisotropic) தன்மையாகவும், எலும்புத் தசைகளைப்போல் ஆக்டோ மயோசின் (actomyosin) கொண்டனவாகவும் இருக்கின்றன. ஆனால், இந் நாரிழைகள் ஒரே ஒருவிதமான நார்த்துகள்கள்தான் (filaments) காணப்படுகின்றன.

குருதி நாளங்களும் நரம்புகளும் : எலும்புத் தசை, இதயத் தசைகளைப் போன்றல்லாமல். மென்தசை மிகக் குறைவான குருதி நாளங்களால் குருதியூட்டப்படுகின்றது. தமனிகளும், சிரைகளும் இணைத்திசுத் தகடுகளின் வழியாகச் செல்கின்றன.

தானியங்கு நரம்பு மண்டலத்தின் (autonomic nervous system) பரிவு நரம்பு மண்டல (sympathetic) பக்கப்பரிவு நரம்பு மண்டலப் (parasympathetic) பிரிவுகள் மென்தசைக்கும், மென் தசையிலிருந்தும் உணர்வுகளை எடுத்துச் செல்கின்றன. ஒரு சில நாரிழைகளில்தான் நரம்புமுனைகள் (nerve endings) முடிவடை கின்றன. ஆகையால், உணர்வுக் கடத்தல் நரம்புகளால் மட்டும் கடத்தப்படாமல், ஒரு நாரிழையிலிருந்து மற்றதற்குத் தானே கடத் தப்படுகின்றது. உடலிலிருந்து தோன்றும் பல வேதியற்பொருள் களும் (chemical agents) நாரிழைகளைச் சுருங்கச் செய்கின்றன. நரம்புத் தூண்டலினல் சுரக்கப்பட்ட வேதியற்பொருள்களான கேட்டிகோலமைன்கள் (catecholamines) அல்லது அசட்டைல் கோலைன் (acetylcholine) பக்கத்துத் தசைச் செல்களுக்குள் ஊடுருவிப் பாய்ந்து செல்களைச் சுருங்கச் செய்கின்றன.

மென்தசையின் வளர்ச்சி : எலும்புத் தசையைப் போன்று மென்தசையும் கருவில் அமைந்துள்ள நடுவடுக்குப் பொருளிலிருந்து தோற்றமுறுகின்றது. ஆனால், கண்ணிலுள்ள இரிடிக் தசையும் (iridic muscle), வேர்வைச் சுரப்பிகளின் சுவர்களிலுள்ள மென் தசையும், வெளியடுக்கிலிருந்து (ectoderm) தோன்றுகின்றன. மென் தசைத் தோற்றமுறுவதற்கு முன்பு பல மாறுதல்களுக்குட்பட்டுப் பின்புதான் தசைச் செல்லாக மாறுகிறது. முதலில் நடுவடுக்குப் பொருளில் சமப் பிளவியக்கத்தினல் செல்கள் பிரிந்து எண்ணிக் கையில் அதிகரிக்கின்றன. இவற்றில் சில மூலாதாரத் தசைச் செல்களாக (myoblasts) மாறுபாடடைகின்றன. இவை நூற்கண்டு வடிவும், நீளமான உட்கருவை உடையனவாகவும் உள்ளன. பின்பு இம் மூலாதாரத் தசைச் செல்கள் பிரிந்து, மென் தசைச் செல்களைத் (smooth muscle cells) தோற்றுவிக்கின்றன.

தசைச் செல் தோன்றுவதற்கு அறிகுறியாக, மூலாதாரத் தசைச் செல்லின் புறப்பரப்பில் முதன்முதலில் நீளவாக்குக் குறிகள் தோன்றுகின்றன. இவை பின்பு நார் நுண்ணிழைகளாக மாறு கின்றன. புறப்பரப்பில் தோன்றிய இந் நார் நுண்ணிழைகள் முதலில் மிக மெல்லியனவாயிருக்கின்றன. பின்பு இவை தடிக் கின்றன. அது மட்டுமல்லாமல் செல் பிளாசத்தின் புறப் பரப்புகளில் மட்டுமல்லாது, ஆழமான மட்டங்களிலும் புதுப்புது

நார் நுண்ணிழைகள் தோன்றுகின்றன. மூலாதாரத் தசைச் செல்களைச் சுற்றிலும் முதலில் நாரிழைச் செல்கள் (fibroblasts) காணப்படுகின்றன. தசைச் செல்கள் பரப்புகளாக அல்லது கட்டுகளாக வளர்ச்சியுறும்பொழுது இந் நாரிழைச் செல்கள் கோலஜன், இலாஸ்டிக், ரெடிகுலார் நாரிழைகளைத் தோற்றுவிக்கின்றன.

இதயத் தசை (Cardiac Muscle) : இத் தசை இதயத்திலும், இதயத்திற்கு வரும் பெரிய சிரைகளின் சுவர்களிலும் காணப்படுவதால், இத் தசைக்கு இதயத் தசை (cardiac muscle) என்று பெயர் வந்தது. எலும்புத் தசையிலுள்ளதைப் போன்று இதயத் தசை நாரிழையிலும் வரிப் பட்டைகள் காணப்படுகின்றன. மென்தசையிலுள்ளதைப்போன்று இதயத் தசைச்செல்லின் மத்தியப்பகுதியில் ஓர் உட்கரு அமைந்துள்ளது. எலும்புத் தசையிலுள்ளதைப் போன்று இத் தசையிலும் தசைப் பிளாசம், தசைப் பிளாச உறுப்புகள் (sarcoplasmic organelles), தசைநார் நுண்ணிழைகள் (myofibreils), உட்கருக்கள், தசை உறை (sarcolemma) காணப்படுகின்றன. ஆனால், இதயத் தசைக்கும், எலும்புத் தசைக்கும் இடையே பல வேறுபாடுகள் இருப்பதை ஒளி நுண்ணோக்கியில் (light microscope) மூலமாக உணர முடிகிறது.

எலும்புத் தசை நாரிழைகள் நீண்டு, உருளை வடிவமாயிருக்கின்றன. ஆனால், இதயத் தசைநாரிழைகள் குட்டையாக, செங்கோண (rectangular) வடிவம் உடையனவாயிருக்கின்றன. இதயத் தசைநாரிழைகளிலிருந்து பக்கக் கிளைகள் தோன்றுகின்றன. இக் கிளைகள் ஒரு நாரிழையைப் பக்கத்து நாரிழையுடன் இணைக்க உதவுகின்றன. இக் கிளைகள் 15 μ குறுக்கு விட்டமாயுள்ளன. ஆனால், இவ்விதமான பக்கக் கிளைகள் எலும்புத் தசையில் காணப்படுவதில்லை.

இதயத் தசை நாரிழைகளெல்லாம் பின்னிப் பிணைந்து ஒரு வலைப்பின்னலைத் தோற்றுவிக்கின்றன. பாலூட்டிகளில் செல்களாலான வலைப்பின்னல் இணைத்திசுவினால் பல கட்டுகளாகப் பிரிக்கப்படுகின்றன. இக் கட்டுகள் இதயத்தைச் சுற்றியும் அதிலும் முக்கியமாக ஏற்றறையைச் (ventricle) சுற்றியும் நீளச் சுருள் வடிவில் அமைந்திருக்கின்றன. இதயத் தசைக்கட்டுகளில் நாரிழைகள் ஒன்றுக்கொன்று இணையாக அமைந்துள்ளன. ஆனால், இக் கட்டுகளிலிருந்து பல கிளைகள் கிளைத்து பல்முனை நோக்கி நீட்சியுற்றுக் காட்சியளிக்கின்றன.

இதயத் தசைநாரிழைகள் (Cardiac Muscle Fibres or Cells): முதிர்விலங்கின் (adult) இதயத் தசையிலுள்ள நாரிழைகள் ஒன்றோடொன்று இணைந்து, பொருந்தி ஒரே ஊன்மத் திரளாகக் (syncytium) காட்சியளிப்பதை ஒளி நுண்ணோக்கியின் மூலம் காணலாம். ஆனால், மின்னியக்க நுண் வரைபட (electron micro-graph) பரிசோதனைகள் மூலமாக, இதயத் தசை ஒரே ஊன்மத் திரளானது என்ற கருத்து தவறு என்றும், அது பல நீண்ட கிளைகளுள்ள செல்களாலானது என்றும் கண்டுபிடிக்கப்பட்டுள்ளது. இதயத் தசைநாரிழைகள் 50-120 μ நீளமாகும். அவற்றின் குறுக்கு விட்டம் சுமார் 15 μ ஆகும். ஆனால், பிறந்த குழந்தையிலுள்ள இதயத் தசைநாரிழைகளின் குறுக்கு விட்டம் 5-8 μ ஆகும்; அல்லது முதிர் இதயத் தசைநாரிழைக் குறுக்கு விட்டத்தில் பாதியாகும். உறுப்புப் பொருமலின்போது (hypertrophy) நாரிழைகளின் குறுக்கு விட்டம் 20 μ அல்லது மேலாக உயர்கிறது.

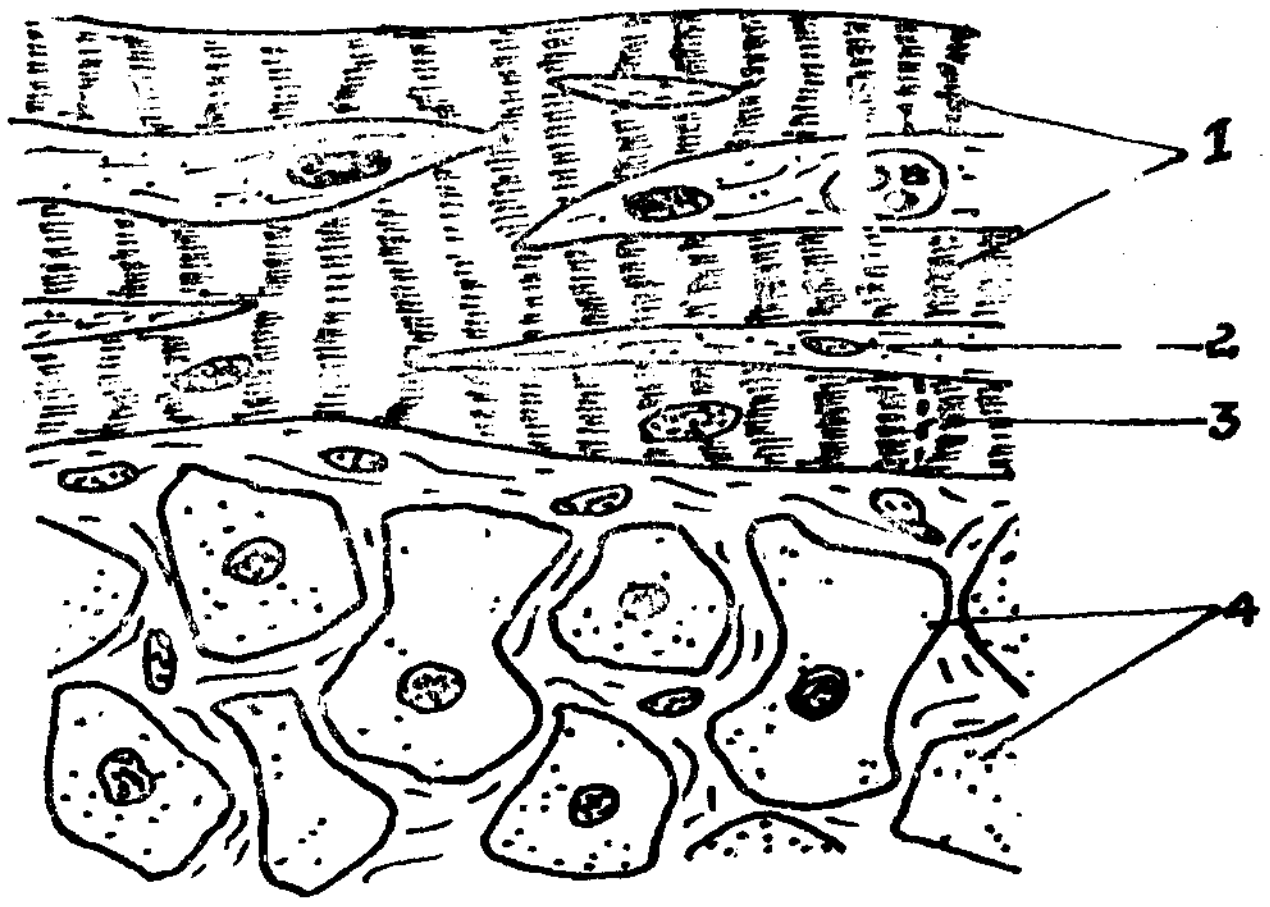

படம் 35

இதயத் தசையின் நீள, குறுக்கு வெட்டுத் தோற்றங்கள்

1. இதயத் தசைநாரிழைகள் (நீள வெட்டுத் தோற்றங்கள் - cardiac muscle fibres); 2. நாரியற்செல் (fibroblast); 3. இடையீட்டுத் தட்டு (intercalated disc); 4. இதயத் தசைநாரிழைகள் (குறுக்கு வெட்டுத் தோற்றம்).

இதயத் தசைநாரிழையிலுள்ள நுண்ணிழைகள் (myofibrils) எலும்புத் தசையிலுள்ளதைப் போன்ற தோற்றத்தை உடையனவாக இருக்கின்றன. நுண்ணிழைகளில் ஒன்றைவிட்டு ஒன்றாக அமைந்துள்ள வரிப்பட்டைகள் காணப்படுகின்றன. ஆனால், இவை

மிக நெருக்கமாகவும் தெளிவற்றும் காட்சியளிக்கின்றன. நாரிழையின் புறப்பரப்பிலுள்ள தசைநார் நுண்ணிழைகள் மிகக் கனமாகவும், கட்டுகளாகவும் அமைக்கப்பட்டுள்ளன. ஆனால், அதே நேரத்தில் நாரிழையின் மத்தியிலுள்ள தசைப் பிளாசத்தில் அமைந்துள்ள தசைநார் நுண்ணிழைகள் மிக மென்மையாகவும், பரவலாகவும் அமைந்துள்ளன.

உட்கரு: தசைநாரிழையின் உள்ளே நடுப் பகுதியில் ஓர் உட்கரு அமைந்துள்ளது. உட்கரு பெரியதாகவும், முட்டை வடிவமாகவும் இருக்கின்றது. இவ் வுட்கருவைச் சுற்றிலும் தசைப் பிளாசம் (sarcoplasm) அமைந்துள்ளது. இத் தசைப் பிளாசத்தில் மைட்டோக்காண்டிரியா, கொழுப்புத் துளிகள், குறுமணிகள் முதலியன அடங்கியுள்ளன.

தசை உறை (Sarcolemma): இதயத் தசைநாரிழைகளைச் சுற்றிலும் உறை இருக்கிறதா இல்லையா என்பது பல வருடங்களாக ஒரு விவாதத்திற்குரிய பொருளாக இருந்து வந்தது. ஆனால், இன்றைய மின்னியக்க நுண்ணோக்கிப் படிப்பினைகள், நாரிழையைச் சுற்றிலும் எலும்புத் தசையிலுள்ளதைப் போன்ற ஓர் உறை இருக்கிறது என்பதைத் தெள்ளத் தெளிவாகக் காட்டுகின்றன. தசைநாரிழைகளைச் சுற்றிலும் ரெடிகுலார் நாரிழைகளும் (reticular fibres), ஆதாரப் பொருளும் (ground substance) அடங்கிய ஓர் அடித்தளச் சவ்வு (basement membrane) அமைந்துள்ளது என்பதை பீரியாடிக் அமில ஸ்கிப் (periodic acid schiff) முறை, சில்வர் முறை மூலமாக உணர முடிகிறது. இவ் வடித்தளச் சவ்வு தசையுறையைச் சுற்றிலும் அமைந்துள்ளது. எலும்புத் தசை உறையைப் போலல்லாமல், இதயத்தசை நாரிழையில் தசையுறை அடித்தளச் சவ்வோடு நன்கு ஒட்டிக்கொண்டிருப்பதால், ஒன்றை மற்றொன்றிலிருந்து பிரிக்க முடியாத நிலையிலுள்ளன.

இடையீட்டுத் தட்டுகள் (Intercalated Discs): இதயத் தசையின் சிறப்பு அமிசமாக இவ் விடையீட்டுத் தட்டுகள் அமைந்துள்ளன. இத் தட்டுகள் 0.5- 1 மைக்ரான் கனமானதாகும். இவ் விடையீட்டுத் தட்டுகள், இதயத் தசைச் செல்களுக்கு இடையே அமைந்துள்ளதை மின்னியக்க நுண் வரைபடங்கள் தெளிவாகக் காட்டுகின்றன. இத் தட்டுகள் பக்கத்துப் பக்கச் செல் சவ்வுகளினால் தோற்றுவிக்கப்பட்டுள்ளன. இடையீட்டுத் தட்டுகள் மூன்று விதமான உருவமைப்புக் கொண்டதாயிருக்கின்றன. முதலாவது வகையில் பக்கத்துப் பக்கச் செல்களின் சவ்வுகள் ஓர் இடையீட்டு வெளியினால் தனிப்படுத்தப்பட்டுள்ளது. இரண்டாவது வகையில்

செல்களின் சவ்வுகள் மிகத் தடிப்பாயிருக்கின்றன. செல் சவ்வு களுக்கிடையே ஒரு குறுகிய இடைவெளி காணப்படுகிறது. மூன்றுவது வகையில் பக்கத்துப் பக்கச் செல் சவ்வுகள் ஒன்றிணைந்து, ஓர் இணைப்பை அல்லது நெக்ஸைத் (nexus) தோற்றுவிக் கின்றன.

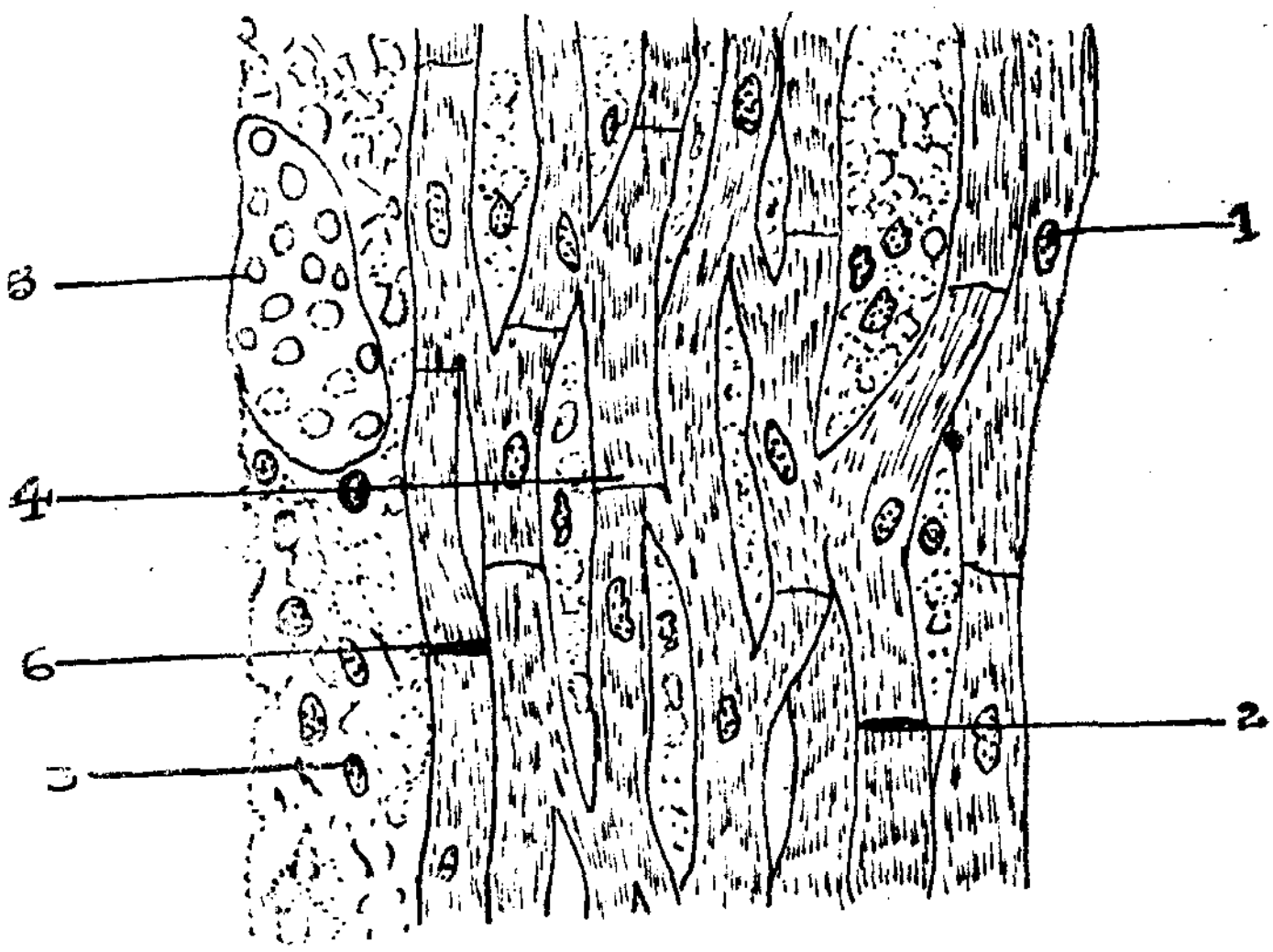

படம் 36

இதயத் தசையின் (cardiac muscle) நீளவெட்டுத் தோற்றம்

1. உட்கரு; 2. இடையிட்டுத் தட்டு (intercalated disc); 3. நாரியற்செல் (fibroblast); 4. தசை நாரிழை (muscle fibre); 5. குருதி நாளம்; 6. இடையிட்டுத் தட்டு.

குருதி நாளங்களும் நரம்புகளும்: இதயத் தமனிகளும், இதயச் சிரைகளும் இதயத் தசையோடு தொடர்பு கொண்டு குருதித் தொடர்பை ஏற்படுத்துகின்றன. இதயத் தசையைச் சுற்றியுள்ள இணைத்திசுவில் குருதி, நிணநீர்த் தந்துகிகள் அதிகமாகக் காணப்படுகின்றன.

பரிவு நரம்பு மண்டல, பக்கப் பரிவு நரம்பு மண்டலக் கிளைகள் இதயத் தசையில் முடிகின்றன. இதயச் சுருங்குதல், பரிவு நரம்பு மண்டல நரம்புகளால் தூண்டப்படுகின்றன. ஆனால், இதயச் சுருங்குதல் பக்கப் பரிவு நரம்பு மண்டல நரம்புகளால் கட்டுப்படுத் தப்படுகின்றன.

பர்கின்ஜி நாரிழைகள் (Purkinje Fibres) : பர்கின்ஜி நாரிழைகளும் இதயத் தசைநாரிழைகளைப் போன்று நடுவடுக்குப் பொருளிலிருந்து தோற்றமுறுகின்றன. பின்பு இச் செல்கள் வளர்ச்சியுறும் இதய உள் உறையில் (endocardium) பதிகின்றன. இந் நாரிழைகள், இதய நாரிழைகளிலிருந்து வேறுபட்டுக் காணப் படுகின்றன. இவை மிக்கக் கனமாகக் காட்சியளிக்கின்றன. இப் பர்கின்ஜி நாரிழைகள், இதயத் தசைநாரிழைகளோடு தொடர்புகொண்டிருக்கின்றன. பர்கின்ஜி நாரிழைகள் உணர்வு களைக் கடத்த உதவுகின்றன. பர்கின்ஜி நாரிழைகள் வகுப்பைச் சேர்ந்த, (purkinji system) ஆனால் இதயத் தசைநாரிழைகளி லிருந்து வேறுபாடடைந்த, நாரிழைகள், ஏற்றறை சைனோ ஏட்ரியல் முடிச்சு (sinoatrial node), ஊற்றறை–ஏற்றறை முடிச்சு (atrioventricular node), ஊற்றறை-ஏற்றறைக் கட்டு (atrio-ventricular node) ஆகிய இடங்களில் அதிகமாகக் காணப் படுகின்றன. ஊற்றறை - ஏற்றறைக் கட்டுகளிலிருந்துதான் பர்கின்ஜி நாரிழைகள் ஆரம்பித்து இதய உள் உறையில் வலைப் பின்னலைப் போன்று பரவிக் கிடக்கின்றன.

இதயத் தசை நாரிழைகளைப் போன்றில்லாமல், பர்கின்ஜி நார்கள் மிகப் பெரியனவாகவும், கனமாகவும், அதிகச் சார்க்கோ பிளாசம் அல்லது தசைப் பிளாசத்தை உடையனவாகவும் காணப் படுகின்றன. இந் நாரிழைகளில் தசைநார் நுண்ணிழைகள் (myofibrils) மிகக் குறைவாகக் காணப்படுகின்றன. பர்கின்ஜி நாரிழைகளுக்கிடையேயும், பர்கின்ஜி–தசைநாரிழைகளுக்கிடையே யும் இடையீட்டுத் தட்டுகள் (intercalated discs) இருப்பதாகக் கருதப்படுகிறது.

இதயத் தசையின் வளர்ச்சி: இதயத் தசை, மூலாதார இதயத்தைச் சுற்றிலுமுள்ள குடற்சுவர் நடுவடுக்கிலிருந்து (splanchnic mesoderm) தோன்றுகிறது. முதலில் நடுவடுக்குப் பொருள் செல்கள் சமப் பிளவியக்கத்தினால் (mitosis) பிரிந்து எண்ணிக்கையில் அதிகரிக்கின்றன. இவற்றில் சில மூலாதாரத் தசைச் செல்களாக (myoblasts) வேறுபாடடைகின்றன. இம் மூலாதாரத் தசைச்செல்கள், தசைநார் நுண்ணிழைகள், குறுக்கு வரிப்பட்டைகள் தோன்றுவதற்கு முன்பே சுருங்கி விரிய ஆரம்பிக் கின்றன. இதன் பின்பு தசைநார் நுண்ணிழைகளும், வரிப் பட்டைகளும் விரைவிலேயே தோன்றுகின்றன. 'Z' பட்டைதான் முதன்முதலில் தோன்றுவதாகக் கருதப்படுகிறது. எலும்புத் தசைச்ளிலுள்ளதைப் போலல்லாமல், உட்கரு இதயத் தசையில் புறப்பரப்பிற்கு இடம் பெயராமல் மத்தியிலேயே அமைகின்றது.

மைட்டோக்காண்டிரியாக்கள் முதன்முதலில் பரவலாகச் சிதறிக் கிடக்கின்றன. ஆனால், நாரிழை சுருங்க ஆரம்பித்து, தசைநார் நுண்ணிழைகள் தோன்றியவுடன் இவை நீள, குறுக்கு வரிசைகளில் அமைகின்றன. ஆகவே, இதயத்தசை, எலும்புத் தசையைப் போன்றே வளர்ச்சியுறுகிறது. ஆனால், இதயத் தசையில் உட்கரு மத்தியிலும், தசைப்பிளாசம் அதிக அளவிலும் காணப்படுகின்றன.

9. குருதியோட்ட மண்டலம்
(Circulatory System)

குருதியோட்டத் தொகுப்பில் குருதியோட்டமண்டலமும், நிணநீர் ஓட்ட மண்டலமும் (lymph vascular system) அடங்கியுள்ளன. குருதியோட்ட மண்டலத்தில் ஒரு மத்திய உந்தித்தள்ளும் உறுப்பான இதயமும், குருதியை இதயத்திலிருந்து திசுக்களுக்கு எடுத்துச் செல்லும் நாளங்களான தமனிகளும் (arteries), சிறு கிளைநாளங்களான தந்துகிகளும் (capillaries), குருதியைத் திசுக்களிலிருந்து இதயத்திற்குக் கொண்டு வரும் நாளங்களான சிரைகளும் (veins) அடங்கியுள்ளன.

நிணநீர் ஓட்ட மண்டலத்தில் நிணநீர் நாளங்களும் (lymphatic vessels), தந்துகிகளும் அடங்கியுள்ளன. நாளங்கள் முக்கியமாக இரு வகைப்படும். (1) மார்பு நாளம் (thoracic duct), (2) வல நிணநீர் நாளம் (right lymphatic duct). இவ்விரு வகை நாளங்களும் சேகரிக்கப்பட்ட நிணநீரைக் கழுத்துக்குப் பக்கத்திலுள்ள பெரிய சிரைகளில் கொட்டுகின்றன.

குருதியோட்ட மண்டலம்: இம் மண்டலத்திலடங்கியுள்ள இதயம், தமனிகள், சிரைகள், தந்துகிகள் முதலியவற்றில் குருதிக்குழாய் உள்ளுறைச் செல்கள் (endothelial cells) ஓர் உள்வரிப்பூச்சைத் (lining) தோற்றுவிக்கின்றன. தந்துகிகளில் இவ் வரிப்பூச்சே அதற்குச் சுவராகிறது. ஆனால், இதயம், தமனி, சிரை, குருதிக் குழாய் உள்ளுறை, தசை, இணைத்திசுச் சுவர்களால் சூழப்பட்டுள்ளது.

தந்துகிகள் (Capillaries): தந்துகிகளில் ஒரே ஓர் உறை (coat) மட்டும் அமைந்துள்ளது. அவ்வுறை, ஸ்குவாமஸ் எபிதீலியச் செல்களாலான குருதிக்குழாய் உள்ளுறை (endothelium) ஆகும்.

தந்துகிகள் மிகக் குறுகிய குறுக்கு விட்டத்தை உடையனவாகும்; சுமார் 7-9μ ஆகும்; ஒரே சமயத்தில் ஒரே ஒரு சிவப்பு அணு மட்டும் கடந்து செல்லக்கூடிய அளவு குறுகியுள்ளதாகும். ஒவ்வொரு

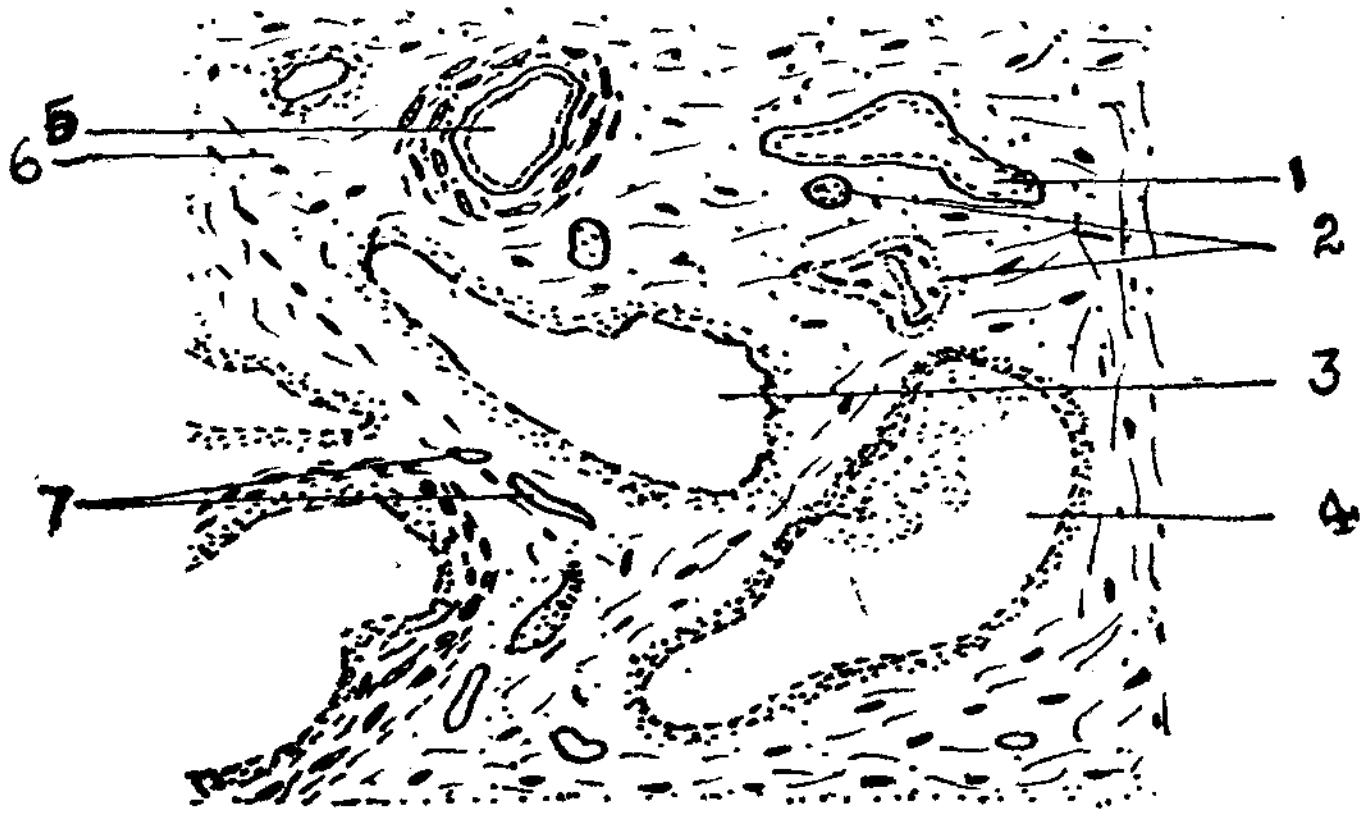

படம் 37

கீழ் சளிச் சவ்விலுள்ள குருதி நாளங்கள்

1. நுண் சிரைகள் (venule); 2. நுண் தமனிகள் (arteriole); 3. சிறு தமனி (small artery); 4. சிறு சிரை (small vein); 5. சிறு தமனி (small artery); 6. சிற்றிடை வெளியுடைத் திசு (areolar tissue); 7. தந்துகிகள் (capillaries).

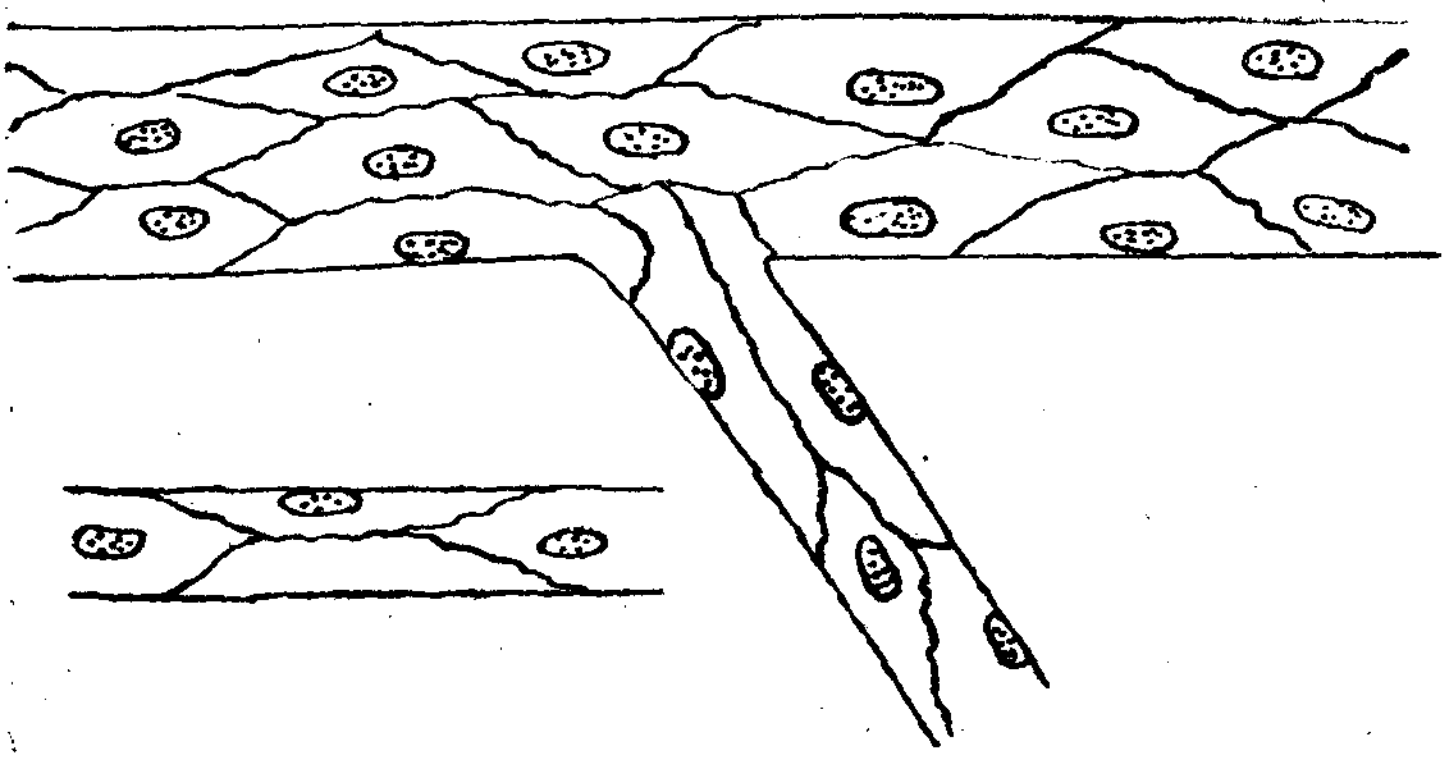

படம் 38

தந்துகிகளின் புறப்பரப்புத் தோற்றம்

தந்துகியும் பல சிறு கிளைகளாகப் பிரிகின்றது. இச் சிறு கிளைகளின் குறுக்கு விட்டம், தந்துகியின் குறுக்கு விட்டத்தை ஒத்திருக்கின்றது.

தந்துகிகளின் கிளைகளெல்லாம் ஒன்று சேர்ந்து, ஒரு தந்துகி வலைப் பின்னல் படுகையைத் தோற்றுவிக்கின்றன. திசுக்களின் வளர் சிதை மாற்றத்தன்மையைப் பொறுத்து, தந்துகி வலைப்பின்னலின் உருவமைப்பும், உருவளவும், அடர்த்தியும் மாறுபடுகின்றன. திசுவின் வளர்சிதை மாற்றும் தன்மை அதிகமாயிருக்கும்பொழுது, தந்துகி வலைப்பின்னலின் அடர்த்தியும் அதிகரிக்கின்றது. அடர்த்தியான தந்துகி வலைப்பின்னலை நுரையீரல், கல்லீரல். சிறுநீரகம், சுரப்பிகள், சளிச்சவ்வுகள், எலும்புச்சதை, மூளையிலுள்ள சாம்பல் பொருள் போன்ற இடங்களிலும், அடர்த்திக் குறைவான தந்துகி வலைப் பின்னலை மென்தசை, தசைநாண், நரம்புகள், சீரஸ் (serous) சவ்வுகளிலும் காணலாம். தமனிகளோடு தொடர்பு கொண்டுள்ள தந்துகிகளைத் தமனித் தந்துகிகள் (arterial capillary) என்றும், சிரைகளோடு தொடர்பு கொண்டுள்ள தந்துகிகளைச் சிரைத் தந்து கிகள் (venous capillary) என்றும் அழைக்கிறோம். இத் தந்துகிகள் திசுக்களில் பிராணவாயு-கரியமிலவாயுவின் இடம் மாற்றிற்குத் துணை புரிகின்றன.

தந்துகிகளின் சுவர்கள் தட்டையான, ஒரு செல் வரிசையி லான குருதிக்குழாய் உள்ளுறைச் செல்களால் அமைக்கப் பட்டுள்ளன. இச் செல்கள் ஓர் அடித்தளச் சவ்வின்மேல் அமைந்துள்ளன. தந்துகிகளின் வெளிப்பரப்பில் பல தந்துகி மேற்புறச் செல்களும் (pre capillary cells), அட்வென்டிடிசியல் செல்களும் (adventitial cells). நாரிழைகளும் அமைந்துள்ளன. தந்துகிகளிலுள்ள உட்செல்களில் பல பின்னோசைட்டிக் குழிகள் (pinocytic vesicles) இருப்பதாக மின்னியக்க நுண்ணோக்கியின் மூலம் கண்டுபிடிக்கப்பட்டுள்ளன. தந்துகிகளிலிருந்து பொருள்கள் ஊடுருவிச் செல்ல இக் குழிகள் உதவுவதாகக் கண்டுபிடிக்கப் பட்டுள்ளது. சில இடங்களில் உள்ள தந்துகிகளில் சுமார் 300—500 Å அளவுள்ள பல துளைகள் ((pores) இருப்பதாகவும், இத் துளைகள் ஊடு கடத்தலுக்கு (permeability) உதவுவதாகவும் கண்டுபிடிக்கப்பட்டுள்ளது.

தந்துகிகளின் ' மேற்புறங்களிலுள்ள செல்களை (precapillary ce'ls or pericytes) ரோகட் செல்கள் (rouget) என்றும் அழைக் கிறோம். இந்த ரோகட் செல்கள் தந்துகிகளைச் சுருங்கச் செய் கின்றன. இவை பல கிளைகளையுடைய செல்களாகும். ரோகட் செல்கள் தந்துகிச் சுவர்களின் செல்களா அல்லது இணைத் திசுவைச் சேர்ந்த செல்களா என்பது ஒரு சர்ச்சைக்குரிய பொருளாயிருக்கிறது.

பொதுவாகத் தந்துகிகள் தமனிகளையும், சிரைகளையும் இணைக்கின்றன. ஆனால், சில இடங்களில் தந்துகிகள் தமனிகளைச் சிரைகளோடு இணைப்பதில்லை. இவ் வகையான தந்துகிகளில் பிராணவாயுவோ அல்லது கரியமில வாயுவோ கடத்தப்படுவதில்லை. இவ் வகையான தந்துகிகளை நாம் சிறுநீரகத்திலுள்ள பந்துருவத் தந்துகி வலைப்பின்னலில் (glomerulus) காணலாம். இவ் வலைப் பின்னலிலுள்ள தந்துகிகள், பிராணவாயுவைத் தராமல், கழிவுப் பொருள்களைக் கொடுக்கின்றன.

பைக்குழிவுத் தந்துகிகளும் (Sinusoidal Capillaries) பைக்குழிவும் (Sinusoids) : இத் தந்துகிகள் சாதாரணத் தந்துகிகளிலிருந்து மாறுபட்டுள்ளன. அட்ரீனல் கார்டெக்ஸ் (adrenal cortex), பிட்யூட்டரி, தைராய்டு, கரோட்டிட் சுரப்பி (carotid, gland) ஆகியவற்றிலுள்ள பைக்குழிவுத் தந்துகிகள் சாதாரண தந்துகிகளைவிடக் குறுக்களவு கூடியனவாகவும், மேற்பக்க உயிரணுக்களிலான சுவரற்றும் சுரப்பிகளின் பேரென்கைமா செல்களோடு (parenchyma cells) நெருங்கிய தொடர்புகொண்டும் காணப்படுகின்றன. இக் குருதிக்குழாய் உள்ளுறைச் செல்களில் (endothelial cells) பல துளைகள் காணப்படுகின்றன. கல்லீரல், மண்ணீரல், குருதியமைக்கும் உறுப்புகளிலுள்ள பைக்குழிவுகளின் (sinusoids) குறுக்களவு பைக்குழிவுத் தந்துகிகளைவிட அதிகமாக இருக்கின்றது.

தமனிகள் (Arteries) : தமனிகளுடைய சுவர், மூன்று உறைகளினாலானது. அவை முறையே உள் உறை அல்லது இன்டிமா (intima), நடு உறை அல்லது மீடியா (media), வெளி உறை அல்லது அட்வென்டிடிசியா (adventitia) அல்லது எக்ஸ்டெர்னா (externa) என்றழைக்கப்படுகின்றன. உள் உறை அல்லது இன்டிமா, மூன்று சுவர்களால் தோற்றுவிக்கப்பட்டுள்ளது. உட்சுவர், குருதிக் குழாய் உள்ளுறைச் செல்களினாலும், நடுச்சுவர் மென்மையான இணைத்திசுவினாலும், வெளிச் சுவர் இலாஸ்டிக் நார்களாலும் (membrana elastica interna) அமைக்கப்பட்டுள்ளன. நடு உறை அல்லது மீடியா (media) இலாஸ்டிக், கோலஜென் திசுக்களினாலான மென்தசைச் செல்களால் அமைக்கப்பட்டுள்ளது. வெளி உறை, இணைத்திசுவினால் தோற்றுவிக்கப்பட்டுள்ளது. இவ் வுறைகளின் அமைப்பும், கனமும் தமனிக்குத் தமனி மாறுபடுகின்றன. தமனிகளின் அளவைப் பொறுத்து அவை மகா தமனி (aorta), நடுத்தரத் தமனிகள் (medium sized arteries), சிறிய தமனிகள் (small arteries), தமனி நுண் கிளைகள் (artrioles) ஆகும்.

பெருந்தமனி (Aorta) : பெருந்தமனியின் உள் உறை அல்லது இன்டிமாவில் பலகோண வடிவுடைய குருதிக் குழாய் உள்ளுறைச் செல்கள் வரிப்பூச்சை அமைக்கின்றன. இவ் வரிப்பூச்சிற்கு மேலே உள்ள சுவரில் பல கோலஜென் நார்களும், இலாஸ்டிக் நார்களும், நாரியற்செல்களும் (fibroblasts) காணப்படுகின்றன. இவற்றுக்கும் மேலே உள்ள சுவரிலும் கோலெஜென், தசை, இலாஸ்டிக் நார்கள் அமைந்துள்ளன.

நடு உறை அல்லது மீடியா மிகக் கனமாயிருக்கின்றது. பெருந் தமனியின் மொத்தக் கனத்தில் 4/5 அளவு கனத்தை இந் நடு உறை தோற்றுவிக்கிறது. இப் பகுதியில் குறுக்கு வசமாக அமைந்துள்ள மென்தசை நாரிழைகளும், இலாஸ்டிக் நார்களும் அடங்கியுள்ளன. நடு உறையிலுள்ள மென்தசை நார்கள் உள் உறை அல்லது இன்டிமா, வெளி உறை ஆகியவைற்றிலுள்ள இலாஸ்டிக் நார் களோடும் தொடர்பு கொண்டுள்ளன.

வெளியுறை அல்லது அட்வென்ட்டிடிசியா, மிக ஒல்லியாகவும், இணைத்திசுவை உடையதாயுமிருக்கிறது. இவ் வுறையிலுள்ள இலாஸ்டிக் நார்கள், நடு உறையோடு தொடர்புகொண்டு ஓர் இலாஸ்டிக் சவ்வைத் தோற்றுவிக்கின்றன.

பெரிய தமனிகளான நுரையீரல் தமனி (pulmonary artery), பெயரற்ற தமனி (innominate), கழுத்துத் தமனி (carotid artery), முன்கால் தமனி (subclavian artery), முதுகுகெலும்புத் தமனி (vertebral artery), பொதுப் பின்கால் தமனி (commoniliac artery) முதலியவை மகாதமனியைப் போன்ற அமைப்புக் கொண்டிருந்தாலும், பெரிய தமனிகளில் குறைவான இலாஸ்டிக் திசுவும், அதிகமாக மென்தசையும் காணப்படுகின்றன.

நடுத்தரத் தமனிகள் (Medium Sized Arteries) இத் தமனிகள் தசைத் தமனிகள் அல்லது பகிர்ந்தளிக்கும் தமனிகள் (muscle arteries or distributing arteries) என்றழைக்கப்படுகின்றன. இங்குத் தசைத்திசு அதிகமாகக் காணப்படுவதால், இத் தமனிக்குத் தசைத் தமனி என்ற பெயர் வந்தது. இலாஸ்டிக் திசு குறைவாகக் காணப்படுகிறது. பெரிய தமனிகளிலிருந்து பல சிறு கிளைகள் தோன்றுகின்றன. இச் சிறு கிளைகளே நடுத்தரத் தமனிகளாகும்.

நடுத்தரத் தமனிகளின் உள்ளுறையில் குருதிக்குழாய் உள் உறை, கோலஜென், இலாஸ்டிக் திசுக்கள் காணப்படுகின்றன. இவ் விணைத்திசுக்கள் ஒன்று சேர்ந்து உள் இலாஸ்டிக் சவ்வைத் தோற்றுவிக்கின்றன. இறப்பின்பொழுது மென்தசை மிகச்

சுருக்கமடைகிறது. இதன் விளைவாக இலாஸ்டிக் சவ்வும் பல மடிப்புகளாக்கப்படுகின்றன.

நடு உறை மிகத் தடிப்பாய் இருக்கின்றது. இவ் வுறையில் மென்தசை குறுக்காக அமைக்கப்பட்டுள்ளது. மென்தசைகளுக் கிடையே இலாஸ்டிக் திசுவும் அமைக்கப்பட்டுள்ளது. இவ் விலாஸ்டிக் திசுவில்' ரெடிகுலார், கோலஜென் நார்கள், நாரியல் உயிரணுக்கள் அடங்கியுள்ளன.

வெளி உறையில் ஒரு வெளி இலாஸ்டிக் சவ்வும், சிறு நாளங் களும் நரம்புகளும் அடங்கிய கோலஜென் இணைத்திசுவும் அடங்கி யுள்ளன. சில நடுத்தரத் தமனிகளின் வெளி உறையில் நீள வாக்கில் அமைந்துள்ள மென்தசைக் கட்டுகள் காணப்படுகின்றன.

ரேடியேல் (radial), டிபியேல் (tibial), பாப்லிட்டியல் (popliteal), அக்குள் (axillary), ஸ்பிலீனிக் (splenic) தடுக்குகள் (mesenteric), முதுகெலும்பிடைத் தசைத் (inter costal) தமனிகள் நடுத்தரத் தமனிகள் வகையைச் சேர்ந்தனவாகும்.

சிறு தமனிகளும் (Small Arteries), தமனி நுண் கிளைகளும் (Arterioles) : தந்துகிகளுக்கும், நடுத்தரத் தமனிகளுக்கும் இடைப் பட்ட வகையைச் சேர்ந்ததுதான் இச் சிறு தமனிகளும், தமனி நுண் கிளைகளுமாகும். சிறு தமனிகளிலுள்ள பெரும்பாலான கூறுகள் மறைந்து சில பகுதிகள் மட்டுந்தான் நிலைக்கின்றன. நடு உறையிலிருந்து இலாஸ்டிக் நார்கள் மறைகின்றன; மென்தசை மட்டும் நிலைக்கின்றது. வெளி உறையிலிருந்து வெளி இலாஸ்டிக் சவ்வு மறைகின்றது.

தமனி நுண் கிளைகளில் மூன்று வித உறைகள் காணப்படு கின்றன. அவை முறையே (1) உள் குருதிக் குழாய்--உள்ளுறை, (2) நடுத் தசை உறை, (3) வெளி, இணைத்திசு உறை என்றழைக்கப் படுகின்றன.

சிரைகள் (Veins) : சிரைகளின் குறுக்கு விட்டம் தமனிகளை விட அதிகமாயிருக்கின்றது. ஆனால், சிரைகளின் சுவர்கள் மெல்லியனவாயிருக்கின்றன. இதற்குக் காரணம் தசை, இலாஸ்டிக் பகுதிகள் குறைவாயிருப்பதேயாகும். ஆனால், இதற்கு மாறாகக் கோலஜென் இணைத்திசு அதிகமாகக் காணப்படுகிறது. சிரை களிலும் உள்ளுறை, நடுவுறை, வெளி உறைகள் அடங்கியுள்ளன. ஆனால், வரையறைச் சவ்வுகள் இல்லாததால், ஒழுங்கான எல்லை

களைக் காண முடியாத நிலையிலிருக்கின்றன. சிரைகளின் சுவர்கள் அடர்த்தியற்றுக் காணப்படுகின்றன; அதனால் குருதி இல்லாத போது சீர் குலைகின்றன.

குறுக்கு விட்டத்தை அடிப்படையாகக்கொண்டு, சிரைகள் சிறு சிரைகள், சிரை நுண் கிளைகள் (venules), நடுத்தரச் சிரைகள், பெரிய சிரைகள் என்று பிரிக்கப்படுகின்றன.

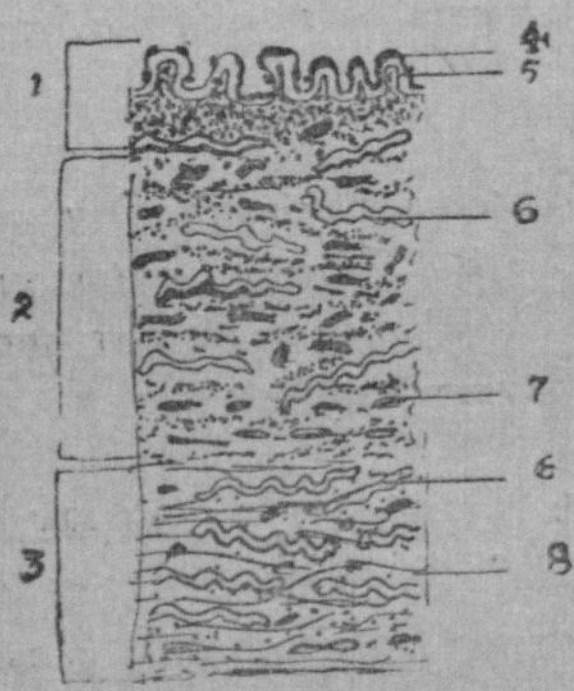

நடுத்தரத் தமனி
(medium sized artery)

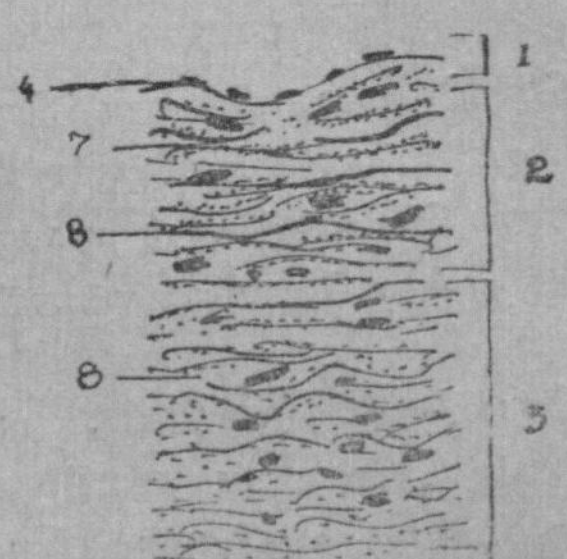

சிரை

படம் 39

1. இன்ட்டிமா (intima); 2. மீடியா (media); 3. அட்வென்டிடிசியா; 4. குருதிக் குழாய் உள்ளுறை (endothelium); 5. இலாஸ்டிக் உட் சவ்வு; 6. இலாஸ்டிக் நார்கள்; 7. தசைநாரிழைகள்; 8. வெள்ளை நார்கள்.

சிறு சிரைகளும், சிரை நுண் கிளைகளும்! உறுப்புகளின் இணைத் திசுவில் சிறு சிரைகளும், சிரை நுண் கிளைகளும் அமைந்துள்ளன. தந்துகிகளிலிருந்து சிறு சிரைகள் தோன்றும்பொழுது ஏற்கெனவே அமைந்திருந்த குருதிக் குழாய் உள்ளுறையோடு கோலஜென் நார்கள் சேர்க்கப்படுகின்றன. இந் நார்களும், நாரியல் செல்களும் சிரைகளின் நீளவாக்கில் அமைக்கப்படுகின்றன. சிரைகளின் குறுக்கு விட்டம் கூடக்கூட முதலில் தசையும், பிறகு இன்னும் சற்றுப் பெரிய சிரைகளில் இலாஸ்டிக் நார்களும் சேர்க்கப் படுகின்றன. இப் பொருள்களெல்லாம் தமனிகளிலுள்ளதைப் போலிருந்தாலும், இவற்றின் விகிதாசாரம் வேறுபடுகின்றது. இச் சிரைகளின் உள்ளுறையில் குருதிக்குழாய் உள்ளுறையும், கோலஜென் இலாஸ்டிக் நார்களும் அடங்கியுள்ளன. நடு உறையில் தசையும் கோலஜென் நார்களும் காணப்படுகின்றன. வெளி உறையில் வெள்ளை நாரியத்திசு (white fibrous tissue) காணப்படு கிறது. இத் திசு தடிப்பாக அமைந்துள்ளது.

நடுத்தரச் சிரைகள் (Medium Sized Veins): நடுத்தரச் சிரைகளில் சிறு சிரைகளிலுள்ளதைப் போன்ற கூறுகளே காணப் படுகின்றன. ஆனால், அவற்றின் அளவு அதிகமாயுள்ளது. வெளி உறையிலுள்ள கோலஜென் நார்கள், நடு உறையிலுள்ள தசை, உள்ளுறையிலுள்ள இலாஸ்டிக் திசு ஆகியவை கூடுதலாகக் காணப் படுகின்றன. இந் நடுத்தரச் சிரைகளில் உள், வெளி உறைகளில் நீளத்தசை நார்களும் காணப்படுகின்றன.

பெரிய சிரைகள் : பெரிய சிரைகளில் வெளி உறையில் நீளத் தசையின் (longitudinal muscle) அளவு கூடுதலாகக் காணப்படு கிறது. உள்ளுறை அல்லது இன்ட்டிமாவில் இலாஸ்டிக் திசுவின் அளவு சிறிது கூடுகின்றது. ஆனால், இவ் வளவு சிறு தமனிகளி லுள்ள இலாஸ்டிக் திசுவின் அளவைவிடக் குறைவாகும். நடு உறையில் வட்டப்பாங்கான தசையின் (circular muscle) அளவு குறைக்கப்படுகிறது. சில பெரிய சிரைகளில் இவை முழுதுமாக மறைகின்றன.

கதவுகள் (Valves): 2 மி. மீ. குறுக்கு விட்டத்தையுடைய சிரைகளில் சில சீரான இடைவெளிகளில் கதவுகள் அமைந் துள்ளன. இவை அரைநிலா வடிவமான மடல்கள் (semilunar flaps or pockets) என்றும், அவற்றின் சேய்மை முனைகள் இதயம் இருக்கும் பக்கமாக நீட்டிக்கொண்டிருப்பதாகவும் கண்டுபிடிக்கப் பட்டுள்ளது. குருதி இதயத்தை நோக்கிப் பாயும்பொழுது, கதவுகள் சிரைகளின் சுவர்களோடு ஒட்டிக்கொண்டு குருதி பாய வழி வகுக்கின்றன. ஆனால். இதயத்திலிருந்து குருதி பின்புறமாகப் பாய ஆரம்பித்தால், இக் கதவுகள் மூடி, பாய்ச்சலைத் தடுக் கின்றன.

சிரைகளிலுள்ள கதவுகள், உள்ளுறை அல்லது இன்டிமா (intima)விலிருந்து தோன்றியுள்ளன. இக் கதவுகள் குருதிக்குழாய் உள் உறைச்சுவரால் சூழப்பட்டுள்ளன. குருதிக்குழாய் உள் உறைச்சுவருக்குக் கீழே இலாஸ்டிக் நார்களாலான ஒரு வலைப் பின்னல் அமைந்துள்ளது. இவை இன்ட்டிமாவிலுள்ள இலாஸ்டிக் சுவரோடு தொடர்பு கொண்டுள்ளன.

உடலின் கீழ் உறுப்புகளுக்குச் செல்லும் பெரிய சிரைகளில் அதிகமான கதவுகள் காணப்படுகின்றன. ஆனால், மூளை, தண்டுவடச் சிரைகள், மூளை, தண்டுவடச் சவ்வுச்சிரைகள், அம்புலிக்கல் சிரை (umblical vein), உள்ளுறுப்புச் சிரைகள், கல்லீரல் சிரை, மேல் கீழ் உட்செல் குருதி நாளம் (superior and

inferior vena cavae) முதலியவற்றில் கதவுகள் காணப் படுவதில்லை.

இதயம் (Heart): இதயம் சுருங்கும்பொழுது அதிலுள்ள குருதி, குருதி நாளங்களின் மூலம் வெளியேறுகிறது. ஆகவே, குருதி மண்டலத்தில் இதயம் ஒரு குருதி பாய்ச்சும் கருவியாகப் பணி யாற்றுகிறது. இதயத்தின் சுவர் மூன்று சுவர்களாலானது. அவை முறையே உட்சுவர் அல்லது இதய உட்சுவர் (endo-cardium), நடுச்சுவர் அல்லது இதயத் தசைச்சுவர் (myocardium), வெளிச்சுவர் அல்லது இதய வெளிச்சுவர் (epicardium) என்றழைக்கப்படுகின்றன.

இதய உட்சுவர்(Endocardium): இதய உட்சுவர், நாளங்களின் வெளிச்சுவர் அல்லது இன்ட்டிமாவை ஒத்திருக்கிறது. மெல்லிய சவ்விலான இச் சுவர் ஊற்றறை (atrium or auricle), ஏற்றறைக் (ventricle) குழிகளின் உள்வரிப்பூச்சாக அமைந் துள்ளது. இச் சவ்வு ஏற்றறையைவிட ஊற்றறையில் அதிலும் இட ஊற்றறையில் மிகவும் கனமாயுள்ளது. இச் சவ்வு, பல் குருதிக் குழாய் உள்ளுறைச் செல்களைக்கொண்டனவாயிருக்கின்றன. இச் செல்கள் பல கோணங்களை உடையனவாகவும், வட்ட அல்லது முட்டை வடிவ உட்கருக்களைக்கொண்டனவாயுமிருக்கின்றன. குருதிக்குழாய் உள்ளுறைக்குக் கீழேயுள்ள சுவரில் பல கோலஜென் நார்களும், இதற்கு வெளியேயுள்ள சுவரில் இலாஸ்டிக் திசுவும், தசைச் செல்களும் அடங்கியுள்ளன. இதய உள் சுவரின் ஆழமான சுவரில் அடர்த்தியற்ற இணைத்திசு (loose connective tissue) அடங்கியுள்ளது. இவ் விணைத்திசு இதய உட்சுவரை, இதய தசைச் சுவரோடு (myocardium) இணைக்க உதவுகின்றது. இந்த ஆழமான சுவரை இதயக் கீழ் உட்சுவர் (subendocardium) என்றழைக் கிறோம். இச் சுவரிலுள்ள அடர்த்தியற்ற இணைத்திசுவில் கோல ஜென் நார்கள், இலாஸ்டிக் நார்கள், குருதி நாளங்கள் ஆகியவை அடங்கியுள்ளன.

இதயத்தசைச்சுவர் (Myocardium): இதயத் தசைச்சுவரில்சிறப்பு வகையான வரித்தசை அடங்கியுள்ளது. அத் தசைக்கு இதயத் தசை (cardiac muscle) என்று பெயர். தசையின் கனளவு இடத்திற்கு இடம் மாறுபடுகின்றது; ஊற்றறையில் ஒல்லியாகவும், இட ஏற்றறையில் கனமாகவும் உள்ளது. ஊற்றறைத் தசைமம் பல கட்டுகளாக அமைந்துள்ளது. இக் கட்டுகள் வலைப்பின்ன லமைப்பிலுள்ள இடைவெளிகளின் வழியாக இதயக் கீழ் உட்சுவரி லுள்ள (subendocardium) இணைத்திசு இதயக் கீழ் வெளிச்சுவரி

லுள்ள (subepicardium) இணைத்திசுவோடு இணைகின்றது. ஊற்றறையின், வெளிப்பரப்புகளிலுள்ள தசைமம் குறுக்காக இரு ஊற்றறைகளிலும் அமைந்துள்ளது. ஆனல், ஊற்றறையின் ஆழமான பகுதியிலுள்ள தசைமம், வெளிப்பரப்பிலுள்ள தசைமத்திற்குச் செங்குத்தாக அமைந்துள்ளது.

ஏற்றறையிலுள்ள தசைகள் பல அடுக்குகளாகவும், அதன் நாரிழைகள் பல பக்கங்களுக்கும் நீட்சியுற்றுள்ளன. ஏற்றறையிலுள்ள தசைகளில் இரு வகையான தசைநாரிழைகள் அடங்கியுள்ளன. அவை புறப்பரப்பு நாரிழைகள், ஆழமான நாரிழைகள் ஆகும். புறப்பரப்பு நாரிழைக்குச் செங்குத்தாக, ஆழமான நாரிழைகள் அமைந்துள்ளன. ஊற்றறையின் தசைமம் ஏற்றறைத் தசைமத்திலிருந்து பல நாரியற்வளையங்களால் (annuli fiberosi) தனிப்படுத்தப்பட்டுள்ளது.

இதய வெளிச் சுவர் (Epicardium): இதய உறையின் (pericardium) உள்ளுறுப்புச் சார்ந்த சுவர்தான் (visceral layer) இதய வெளிச் சுவரை அமைக்கிறது. இச் சுவரில் உடற்குழி உள் வரிப்பூச்சுச் சவ்வுச் செல்கள் (mesothelial cells) அடங்கியுள்ளன. இச் செல்கள் தட்டையாக அல்லது கூம்பு வடிவமாயிருக்கின்றன. நடுவடுக்கு மேல்தோலிழைமச் சுவருக்குக் கீழேயுள்ள சுவரில் இலாஸ்டிக் நார்கள் அமைந்துள்ளன. இதய வெளிச்சுவர் இதயத் தசைச் சுவரோடு, இதயக் கீழ் வெளிச்சுவர் இணைத் திசுவினுல் இணைக்கப்பட்டுள்ளது.

இதயக் கதவுகள்: ஊற்றறை–ஏற்றறைக் கதவுகளான (atrio-ventricular valves) மூன்று முகடுடைய கதவும் (tricuspid valve), இரு முகடுடைய கதவும் (bicuspid valve) தனது அண்மை முனைகளால் நாரியல் வளையங்களோடு (annuli fibrosi) தொடர்பு கொண்டுள்ளன. இக் கதவுகளின் மத்தியப் பகுதியில் கோலஜென் நார்க் கட்டுகளும், அதைச் சுற்றி இதய உட்சுவர் மடிப்புகளும் அமைந்துள்ளன. இதயத்திலுள்ள அரை நிலா வடிவக் கதவுகள் (semilunar valves), ஊற்றறை–ஏற்றறைக் கதவுகளைப் போன்று காட்சியளிக்கின்றன. இவற்றில் தசை நாரிழைகள் கிடையா.

உணர்ச்சிக் கடத்தும் மண்டலம் (Impulse Conducting System): இதயத்திலுள்ள சாதாரண தசைமத்தைத் தவிர, மற்றும் சில சிறப்புத் தசை நாரிழைகள் இதயத்தில் அடங்கியுள்ளன. அந் நாரிழைகள் இதயச் சுருங்கல் உணர்வை ஊற்றறையிலும் (atrium), ஏற்றறையிலும் (ventricle) பரப்புகின்றன. இவ் வுணர்வுக் கடத்தும்

தொகுப்பை, மொத்தமாக, உணர்ச்சிக் கடத்தும் மண்டலம் என்றழைக்கிறோம். இம் மண்டலத்தின் ஒரு பகுதி, உணர்ச்சியை ஊற்றறையிலிருந்து ஏற்றறைக்குக் கடத்துகின்றது. அவற்றை ஊற்றறை–ஏற்றறைத் தசைக்கட்டு (atrioventricular bund'e) அல்லது ஹிஸ்ஸின் கட்டு (Bundle of His) என்றழைக்கிறோம். இக்

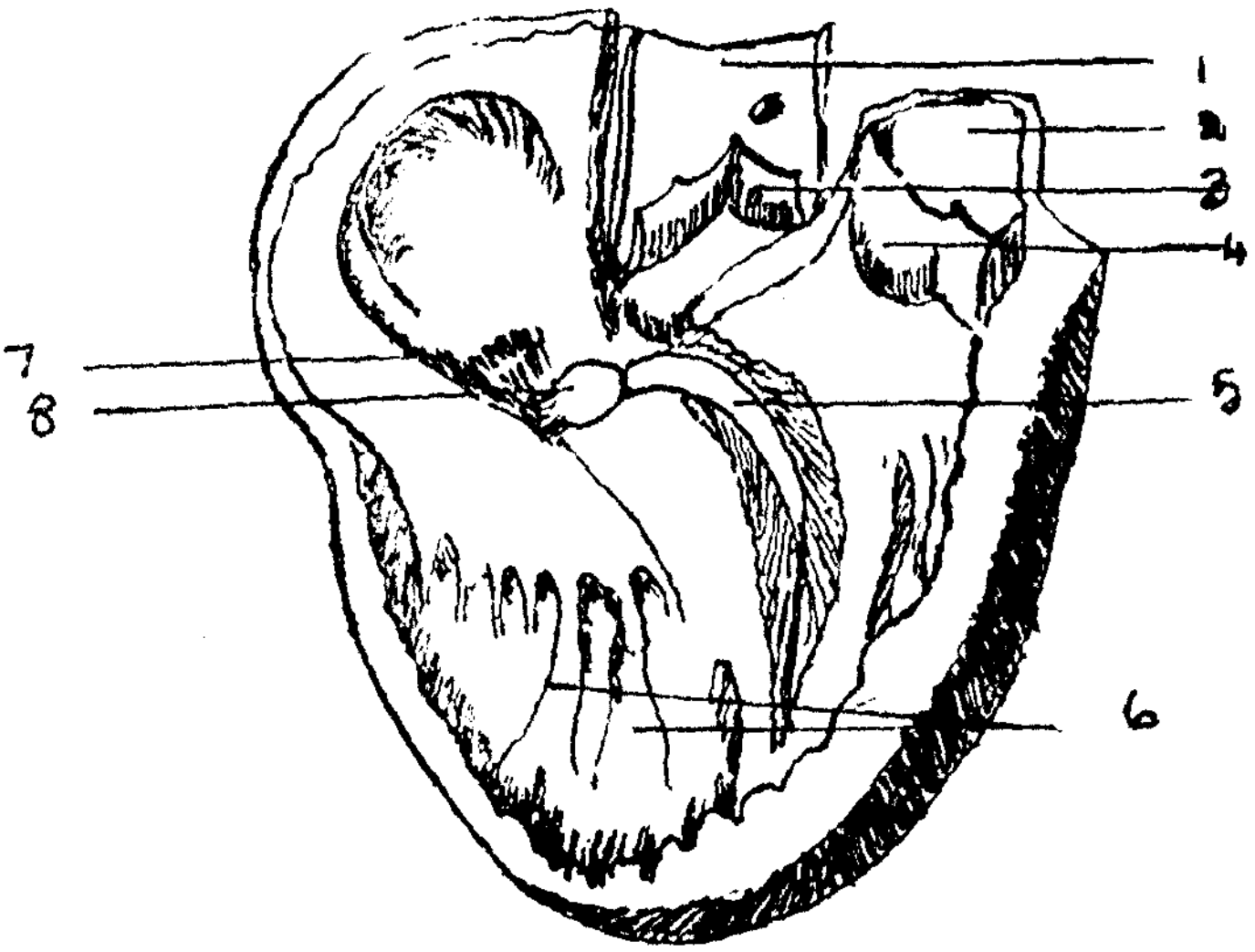

படம் 40

ஊற்றறை-ஏற்றறைத் தசைக் கட்டுவைக் (atrioventricular bundle) காட்டும் வல இதயம்

1. பெருநாடி (aorta); 2. நுரையீரல் தமனி (pulmonary artery); 3. அரை நிலா வடிவக் கதவு (semilunar valve); 4. அரை நிலா வடிவக் கதவு; 5. தசைக்கட்டின் வலக் கிளை; 6. காம்புத் தசைகள் (papillary muscles); 7. கோரோனரிப் பைக்குழிவு (coronary sinus); 8. ஊற்றறை-ஏற்றறைக் கணு (atrioventricular node).

கட்டு, வல ஊற்றறையின் மத்தியப் பகுதியிலுள்ள இதயக் கீழ் உட்சுவரிலுள்ள ஊற்றறை–ஏற்றறைக் கணுவிலிருந்து (atrioventricular node) ஆரம்பிக்கின்றது. ஊற்றறை-ஏற்றறைத் தசைக் கட்டின் காம்பான (stem) க்ரஸ் கம்முனி (crus cummune) கணுவிலிருந்து ஏற்றறையின் தடுக்குவரை நீட்சியுற்று, பின்பு இரண்டாகப் பிரிகின்றது. ஒவ்வொரு கிளையும் வல, இட ஏற்றறைக்குள் நீட்சியுற்று, பல சிறு கிளைகளாகப் பிரிந்து, ஏற்றறையின் எல்லாத் திக்குகளிலும் பரவுகின்றது.. பரவிய சிறு கிளைகள் பின் இதயக் கீழ் உட்சுவர் வலைப்பின்னலைத் தோற்றுவிக்கின்றன. இதயக்

கீழ் உட்சுவர் வலைப்பின்னலிலிருந்து பல சிறு நுண் கிளைகள் கிளம்பி, இதயத் தசைச் சுவரிலுள்ள இதயத் தசை நாரிழைகளோடு இணைகின்றன.

ஊற்றறை-ஏற்றறைக் கட்டுகளும், அதன் கிளைகளும், சில சிறப்பு நாரிழைகளோடு தொடர்பு கொண்டுள்ளன. அவற்றைப் பர்கின்ஜி நாரிழைகள் (purkinje fibres) என்றழைக்கிறோம். இந் நாரிழைகள் இதயத் தசைநாரிழைகளோடு தொடர்பு கொண்டுள்ளன.

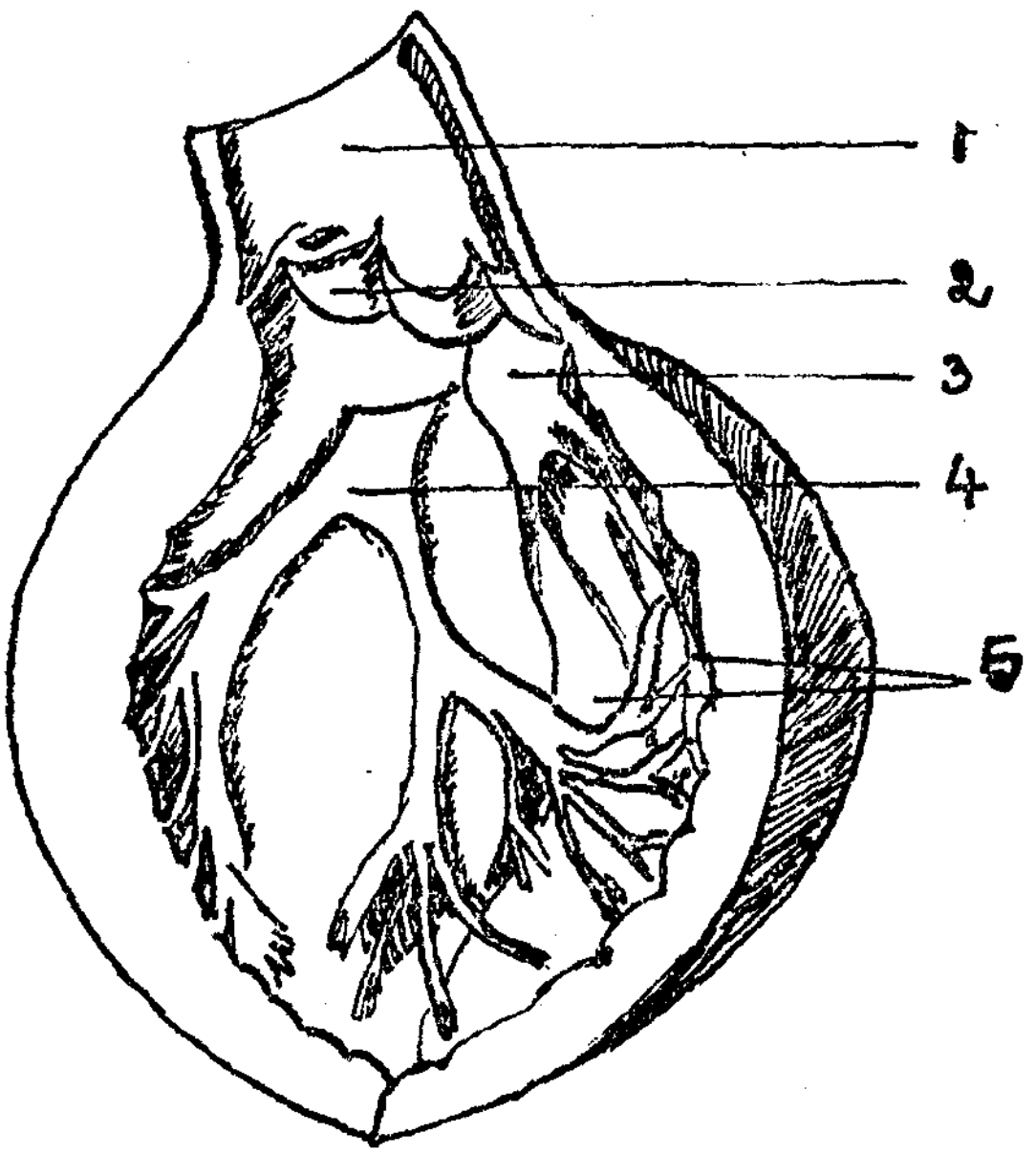

படம் 41

ஊற்றறை-ஏற்றறைத் தசைக் கட்டுவைக் (atrioventricular bundle) காட்டும் இட இதயம்

1. பெருநாடி (aorta); 2. அரை நிலா வடிவக் கதவு (semilunar valve); 3. மிட்ரல் கதவின் மடல்; 4. தசைக் கட்டுவின் இடக் கிளை; 5. முகிழ்ப்புத் தசைகள் (papillary muscles).

வல ஊற்றறையும் (right atrium), மேல் உட்செல் குருதி நாளமும் (superior vena cava) சேருமிடத்தில் மற்றொரு கணு அமைந்துள்ளது. அக் கணுவிற்கு நாளக்குடா-ஊற்றறைக்கணு(sinoatrial node) என்று பெயர். இக் கணுவிலிருந்து தோன்றும் நாரி

ழைகள் வல ஊற்றறையில் உள்ள தசைநாரிழைகளோடு தொடர்பு கொண்டுள்ளன.

இதயத் துடிப்பு முதன்முதலில் நாளக்குடா-ஏற்றறைக் கணு வில் ஆரம்பித்து ஊற்றறை-ஏற்றறைக் கணுவிற்குப் பரவுகிறது; பின்பு இங்கிருந்து ஹிஸ்ஸின் கட்டுகள் வழியாக வல, இட ஏற்றறைகளுக்குப் பரவுகின்றது. ஹிஸ்ஸின் கட்டுகளோடு தொடர்பு கொண்டுள்ள பர்கின்ஜி நாரிழைகள் மூலமாக உணர்ச் சிகள் இதயத் தசைநாரிழைக்குக் கடத்தப்படுகின்றன.

நிணநீர் மண்டலம் (Lymphatic System) : நிணநீர் மண்ட லத்தில் நிணநீர்த் தந்துகிகளும், நாளங்களும் அடங்கியுள்ளன. குருதியோட்ட மண்டலத்தில் குருதி தமனிகள் மூலமாகச் சென்று பின் சிரைகள் மூலமாக இதயத்திற்குத் திரும்புகின்றது. ஆனால், நிணநீர் மண்டலம் இணைத்திசுவில் உள்ள திசு நீரைச் சேகரித்து, நிணநீராகப் பெரிய நாளங்களில் கொட்டுகின்றன. பெரிய நாளங்கள் ஒன்றாக இணைந்து மார்பு நாளத்தையும் (thoracic duct), வல நிணநீர் நாளத்தையும் (right lymphatic duct) தோற்று விக்கின்றன. இவ்விரு நாளங்களும் பின்பு நிணநீரைக் குருதியோட் டத்தில் கொட்டுகின்றன.

குருதி நாளங்களைவிட நிணநீர் நாளங்களின் சுவர்கள் ஒல்லி யனவயாகவும், தெளிவற்றும் காணப்படுகின்றன. பெரிய நிணநீர் நாளங்கள் சிரைகளின் தோற்றத்தை ஒத்திருக்கின்றன. ஆனால், இந் நிணநீர் நாளங்களில் நிணநீர் உயிரணுக்களடங்கிய திரவம் அடங்கியுள்ளது. பெரிய நிணநீர் நாளங்களின் சுவர்கள் மூன்று உறைகளால் அமைக்கப்பட்டுள்ளன. உள்ளுறையில் குருதிக் குழாய் உள்ளுறைத் திசுவும், கீழ் உள்ளுறைத் திசுவும் அடங்கி யுள்ளன. நடு உறையில் வட்டப்பாங்கான தசையும், சிறிது இலாஸ்டிக் திசுவும், வெளி உறையில் நீளப்பாங்கான தசைநாரி ழைகளடங்கிய அடர்த்தியற்ற இணைத்திசுவும் அடங்கியுள்ளன.

10. நிணநீர் உறுப்புகள்
(Lymphoid Organs)

நிணநீர்த் திசு (lymphoid tissue) ஒரு வகை இணைத்திசுவாகும். இத் திசுவில் ரெடிகுலார் செல்கள் (reticular cells) அல்லது வலைப்பின்னல் செல்களும், வலைப்பின்னல் அல்லது ரெடிகுலார் நார்களும் (reticular fibres), நிணநீரணுக்களும் (lymphocytes) அடங்கியுள்ளன. சில இடங்களிலுள்ள நிணநீர்த் திசுவில் நிணநீரணுக்கள் பரவலாக அமைந்துள்ளன; ஆனால், சில இடங்களில் அடர்த்தியாக அமைந்து நிணநீர்ச் சிறு கணுக்களைத் (lymph nodules) தோற்றுவிக்கின்றன. ஒவ்வொரு நிணநீர்ச் சிறு கணுவிலும் ஒரு மத்தியப் பகுதியான புத்துயிரணு வளரும் மையம் (germinal centre) அமைந்துள்ளது. இம் மையத்திலிருந்து பல நிணநீர் செல்கள் தோற்றமுறுகின்றன. நிணநீர்ச் சிறு கணுக்கள் தனித்தனியாகவும், பல கூட்டங்களாகவும் அமைக்கப்பட்டுள்ளன. நிணநீர்ச் சிறு கணுக்கள் கூட்டத்தை நிணநீர்க் கணு (lymph node), அடிநாச் சதை (tonsil), மண்ணீரல் (spleen), தைமஸ் (thymus) போன்ற உறுப்புகளில் காண முடிகிறது.

நிணநீர்த் திசு, நிணநீர்க் கணு, மண்ணீரல், அடிநாச்சதை, தைமஸ் போன்ற உறுப்புகளிலுள்ளது மட்டுமல்லாமல் சீரண, சுவாச நாளங்கள் முழுவதும் பரவிக் காணப்படுகிறது.

நிணநீர்க் கணு (Lymph Node): நிணநீர்க் கணுக்களின் எண்ணிக்கை இடத்திற்கு இடம் மாறுபடுகின்றது. இக் கணுக்கள் குடல்தாங்கி (mesentry), அக்குள் (axilla), இடுப்பு வயிறு தொடை சேருமிடம் (groin) போன்ற இடங்களில் காணப்படுகின்றன. இக் கணுக்கள் மிகச் சிறிய உடலிகளிலிருந்து ஓர் அங்குல நீளம் உடைய உடலிகள் வரையுள்ள உருவளவைக்கொண்டதாயிருக்கின்றன. நிணநீர்க் கணுக்கள் முட்டை வடிவ அல்லது அவரை

வடிவமாகவும், அதன் ஒரு பக்கத்தில் ஒரு பள்ளமும் காணப்படுகிறது. அப் பள்ளத்திற்கு ஹீலம் (hilum) என்று பெயர். அப் பள்ளத்தின் வழியாகக் கணுவிற்குள்ளும், கணுவைவிட்டு வெளியேயும் குருதி நாளங்கள் செல்கின்றன. நிணநீர்க் கணுவிலிருந்து வெளியேறும் நிணநீர் நாளமான வெளிச் செல்லும் நாளங்கள் (vasa efferentia) பள்ளத்தில் மட்டும் காணப்படுகின்றன. ஆனால், உட்செல்லும் நாளங்கள் (vasa efferentia) கணுவின் குவிந்த பரப்பு முழுவதும் பரவிக் காணப்படுகின்றன.

நிணநீர்க் கணுக்கள், இணைத்திசுவினாலான ஒரு குப்பியினால் (capsule) சூழப்பட்டுள்ளன. குப்பியில் வெள்ளை நாரியல் இணைத்திசுவும் (white fibrous connective tissue), இலாஸ்டிக் அல்லது நெகிழும் நார்களும், தசைநார்களும், அடங்கியுள்ளன. ஹீலம்

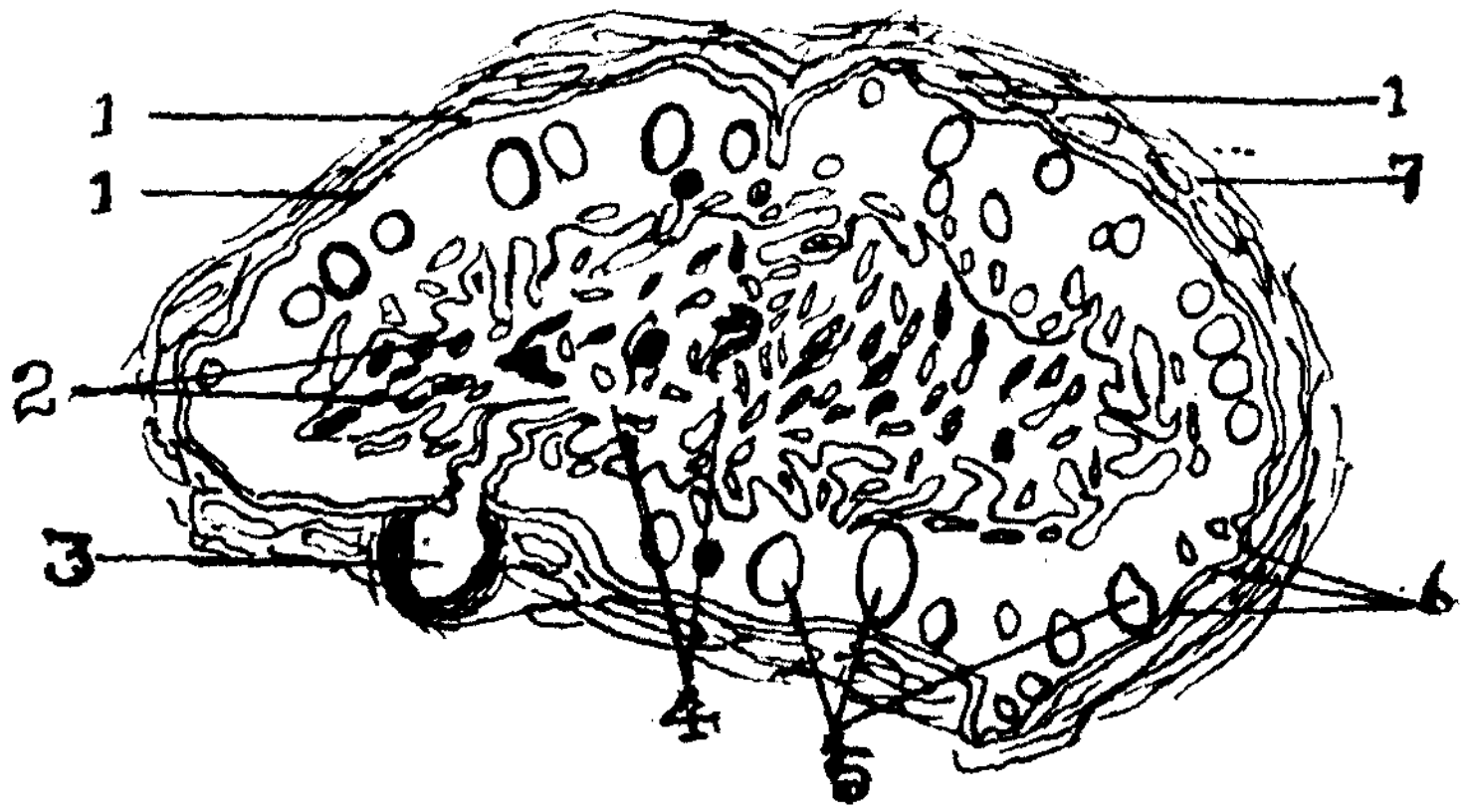

படம் 42

நிணநீர்க் கணுவின் வெட்டுத் தோற்றம்

1. புறணிப் பைக்குழிவுகள் (cortical sinuses); 2. உட்கூறிலுள்ள நிணநீர் நாண்கள் (lymph cords of medulla); 3. எடுத்துச் செல்லும் நிணநீர் நாளங்கள் (efferent lymphatics); 4. அகணிப் பைக்குழிவுகள் (medullary sinuses); 5. புத்துயிரணு அல்லது புதுச் செல் தோன்றும் மையங்கள் (germinal centres); 6. புறணிச் சிறு கணுக்கள் (cortical nodules); 7. குப்பி.

பகுதியில் உள்ள குழியில் குப்பி தடித்து உள்நோக்கிக் குழிந்து காணப்படுகிறது. குப்பியிலிருந்து பல தடுக்குகள் (septa) கிளம்பி, கணுவினுள் நீட்சியுறுகின்றன. நிணநீர்க் கணுக்களின் உட்பகுதியை நிணநீர்க் கணு அகணி (medulla) என்றும், வெளிப்பகுதியை நிணநீர்க் கணு புறணி (cortex) என்றும் அழைக்கிறோம்.

நிணநீர்க்கணு புறணி (Cortex) : குப்பியிலிருந்து தோன்றி நீட்சியுறும் தடுக்குகள் (septa or trabeculae) நிணநீர்க் கணுவின் புறணியைப் பல சிறு அறைகளாகப் பிரிக்கின்றன. இவ் வறைகள் அகணியோடும் பக்கத்து அறைகளோடும் தொடர்பு கொள்கின்றன. புறணி அறைகளிலுள்ள நிணநீரணுக்கள் எல்லாம் ஒன்றிணைந்து புறணிச் சிறு கணுக்களை (cortical nodules) அல்லது முதனிலை சிறு கணுக்களைத் (primary nodules) தோற்றுவிக்கின்றன. தடுக்குகள் நன்ருக வளர்ந்து, புறணி பல அறைகளாக நன்கு பிரிக்கப்பட்ட பிறகு, புறணிச் சிறு கணுக்களின் உருவம் வட்ட வடிவமாக அல்லது பம்பர வடிவமாக மாறுகின்றது. புரணி நன்கு பிரிக்கப்படாத நிலையிலுள்ள கணுக்களில் புறணிச் சிறு கணுக்கள் ஒழுங்கற்ற உருவமைப்புக்கொண்டு, பக்கத்துச் சிறு கணுக்களோடு தொடர்பு கொள்கின்றன.

புறணிச் சிறு கணுக்களின் மத்தியப் பகுதியைப் புத்துயிரணு வளரும் மையம் (germinal centre) என்றழைக்கிறோம். இம் மையத்திலிருந்து பல புதிய நிண நீரணுக்கள் தோற்றமுறுகின்றன. வெளிறிய இம் மையங்களை இரண்டாந்தரச் சிறு கணுக்கள் (secondary nodules) என்று அழைக்கிறோம்.

புறணிச் சிறு கணுக்கள் குப்பியிலிருந்தும், தடுக்குகளிலிருந்தும் பல கால்வாய்களால் பிரிக்கப்படுகின்றன. அக் கால்வாய்களுக்கு நிணநீர்ப் பைக்குழிவுகள் (lymph sinuses) என்று பெயர். இக் கால்வாய்கள் வழியாகத்தான் நிணநீர் பாய்கின்றது. குடுவைக்கும், சிறு கணுக்களுக்கும் இடையேயுள்ள புறணிப் பைக்குழிவுகள் (peripheral or marginal sinuses) நிணநீரை உட்செல்லும் நிணநீர் நாளங்களிலிருந்து (afferent lymphatics) பெறுகின்றன; பின்பு நிணநீர்ப் புறணிப் பைக்குழிவுகளிலிருந்து மத்தியப் பைக்குழிவுகளுக்குப் பாய்ந்து, பின் அகணியிலேயுள்ள பைக்குழிவுகளை அடைகின்றன.

நிணநீர்க் கணு அகணி (Medulla) : நிணநீர்க் கணு அகணி, புறணியைப் போன்று காட்சி அளிக்கிறது. ஆனல், அமைப்பு முறையிலே மாற்றங்கள் காணப்படுகின்றன. தடுக்குகள் (septa or trabecula) புறணியில் மிக ஒழுங்காக அமைந்துள்ளன; ஆனல், அகணியில் ஒழுங்கற்ற முறையில் அமைந்து, பின்னலைத் தோற்றுவிக்கின்றன. நிண நீரணுக்கள் பல ஒன்று சேர்ந்து நிணநீர்ச் சிறு கணுக்களைத் தோற்றுவிப்பதற்குப் பதிலாக, நிணநீர் நாண்களைத் (lymyh cords) தோற்றுவிக்கின்றன. அகணியிலுள்ள பைக்குழிவுகள் மிகப் பெரியனவாகவும், அதிக எண்ணிக்கையிலும் அமைந்

துள்ளன. பைக்குழிவுகள் நிணநீர் நாண்களைத் தடுக்குகளிலிருந்து பிரிக்கின்றன.

நிணநீர்க் கணுக்களின் வேலைகள்: நிணநீர்க் கணுக்கள், நிணநீரணுக்களைத் தோற்றுவிக்கின்றன. வெளிச் செல்லும் நாளத்திலுள்ள நிணநீரில் உட்செல் நாளத்திலுள்ளதைவிட அதிக நிணநீரணுக்கள் காணப்படுகின்றன. சிறு நிணநீர் நாளங்களில் மிகக் குறைவான நிண நீரணுக்கள் காணப்படுகின்றன. புதிதாகத் தோன்றும் நிணநீரணுக்கள் நிணநீர்ப் பைக்குழிவுக்குள் சென்று பின்பு வெளிச்செல் நாளங்களின் வழியாக வெளியேறுகின்றன. மற்றவை நேரடியாக நிணநீர்ச் சிறு கணுக்களிலிருந்து ஊடுருவி, குருதியினுள் நுழைகின்றன.

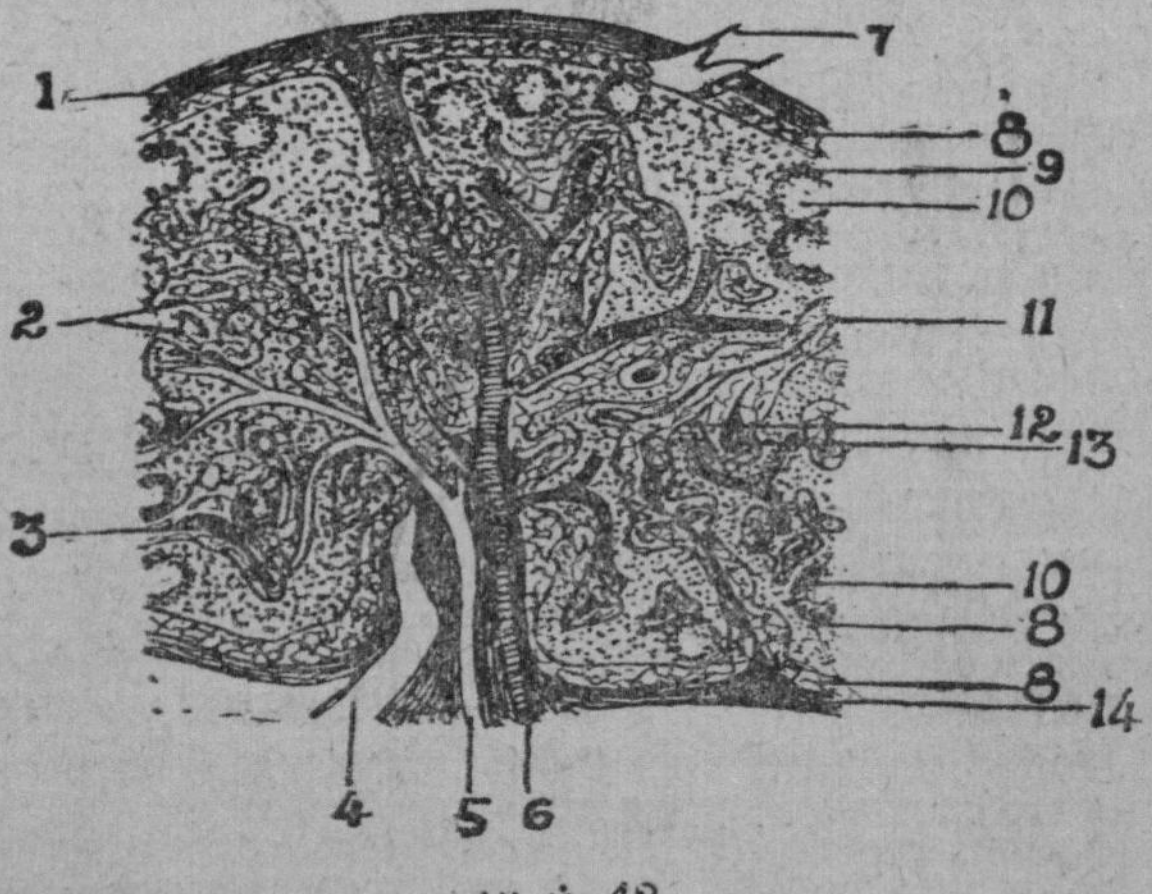

படம் 42

நிணநீர்க் கணுவைக் (lymph node) காட்டுதல்

1. குப்பி (capsule); 2. உட்கூறிலுள்ள நிணநீர்ப் பைக்குழிவுகள் (lymph sinuses of medulla); 3, நீட்சி அல்லது புறவளர்ச்சி (trabecula); 4 எடுத்துச் செல்லும் நிணநீர் நாளம் (efferent lymphatic); 5. சிரை; 6. தமனி; 7. உட்செல்லும் நிணநீர் நாளம் (afferent lymphatic); 8. புறணியிலுள்ள நிணநீர்ப் பைக்குழிவு (lymph sinus of cortex); 9. புறணிச் சிறு கணுக்கள் (cortical nodules). 10. புத்துயிரணு தோன்றும் மையம் (germinal centre); 11. நீட்சி; 12. நிணநீர் நாண்கள் (lymph cords); 13 நீட்சித் தமனி (artery in trabecula); 14. குப்பி.

நிணநீர்க் கணுக்களில் பல நோயுண்ணித் தன்மையுள்ள (phagocytic) ரெடிகுலார் செல்களும், பேருயிரணுக்களும் (macrophages) உள்ளன. இவை நோய்க் கிருமிகளையும், அழிந்த செல்

களையும், மற்றுமுள்ள வேற்றுப் பொருள்களையும் வடிகட்டிச் சேகரித்து வெளியேற்றுகின்றன. மூச்சுப்பிரி குழாய்களில் (bronchi) உள்ள கணுக்கள் மேலே குறிப்பிட்ட வேலைகளைச் செய்கின்றன. சோதனைக்காக உட்சுவாசிக்கப்பட்ட கார்பன் துகள்கள் (carbon particles) மூச்சுப்பிரி குழாய் நிணநீர்க் கணுக்களின் அகணியிலுள்ள நோயுண்ணித் தன்மையுள்ள செல்களால் சேகரிக்கப்படுகின்றன. சேகரிக்கப்படும் பொருள் அதிகமாக ஆகக் கணு முழுதும் கருமையாகின்றது.

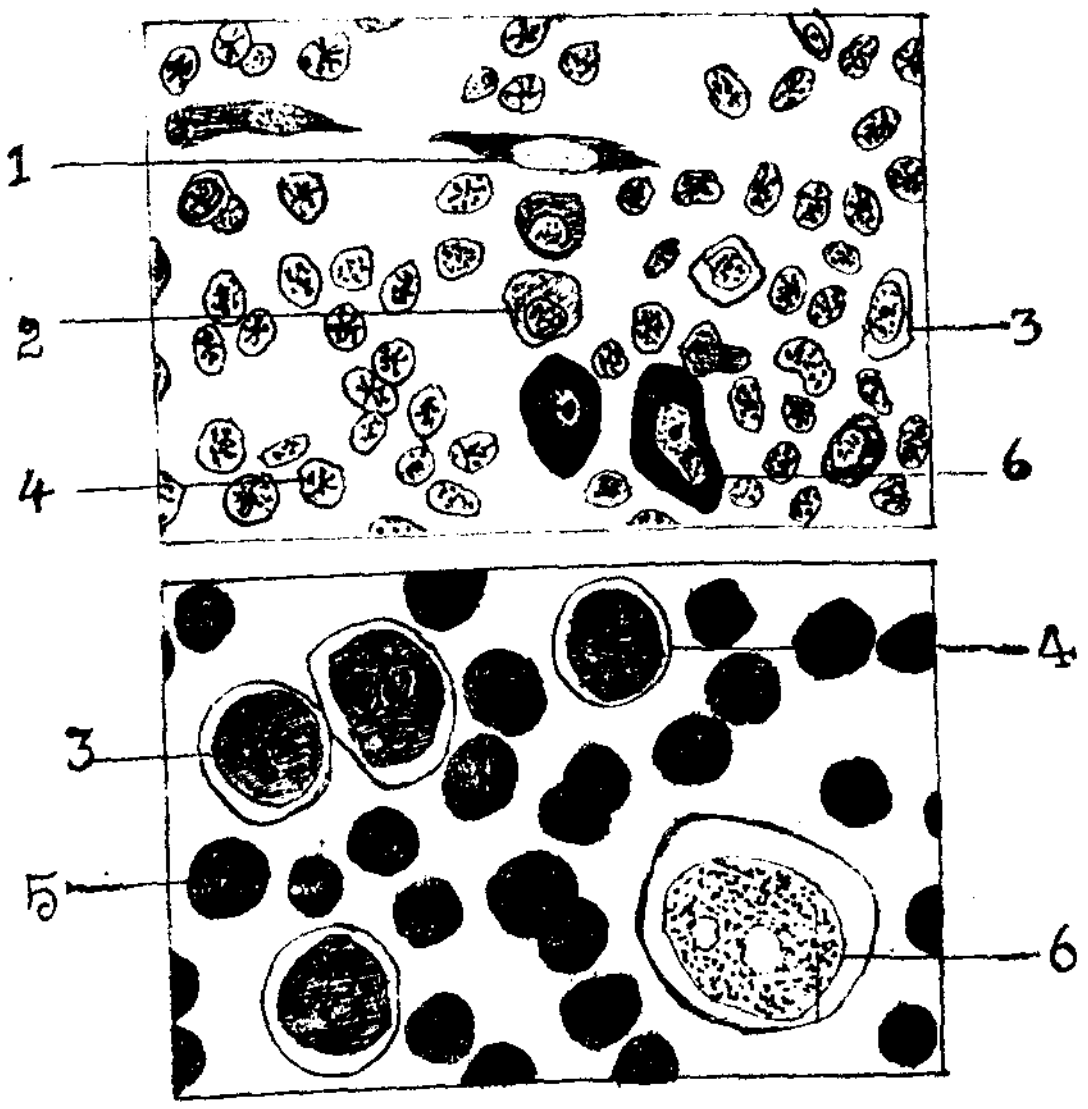

படம் 44

நிணநீரணுக்களின் தோற்றத்தில் காணப்படும் வெவ்வேறு நிலைகளைக் காட்டுதல்

1. ரெடிகுலார்ச் செல் உட்கரு; 2. பேருயிரணு (phagocyte); 3. நடுத்தரமான நிணநீரணுக்கள் (medium sized lymphocytes); 4. சிறிய நிணநீரணுக்கள்; 5. சிவப்பு இரத்த அணு (red blood corpuscle); 6. பெரிய நிணநீரணுக்கள்.

நிணநீர் கணுக்களிலிருந்து எதிர்ப்பு உடலிகள் (antibodies) தோன்றுவனவாகக் கருதப்படுகிறது.

மண்ணீரல் (Spleen): இருப்பதிலேயே பெரிய நிணநீர் உறுப்பு மண்ணீரலாகும். நிணநீர்த் திசுவினாலான மண்ணீரல் 5-6 அங்குல நீளமும், 4 அங்குல அகலமும் உள்ளது. நிணநீரை வடிகட்டி, அதிலுள்ள நோய்க்கிருமிகளையும், அழிந்த செல்களையும், வேற்றுப்

பொருள்களையும் எவ்வாறு நிணநீர் நாளங்களில் அமைந்துள்ள நிணநீர்க் கணுக்கள் சேகரிக்கின்றனவோ அவ்வாறு மண்ணீரலும் குருதிக் குழாய்களில் அமைந்து அவற்றிலுள்ள அழுக்குகளை நீக்குகின்றன. கிமோடாக்சிலின், இயோசின் போன்ற சாயங்களால் சாயப்படுத்தப்படும்பொழுது மண்ணீரலின் பெரும்பகுதி சிவப்பு நிறமாயிருக்கின்றது. இப் பகுதியைச் சிவப்புத் திசு (reddish tissue) அல்லது சிவப்புக் கூழ் (reddish pulp) என்றழைக்கிறோம். இச் சிவப்புக் கூழ்களுக்கிடையே கருஞ்சிவப்புப் (purple) பகுதிகளும் காணப்படுகின்றன. அவற்றிற்கு வெள்ளைக் கூழ் (white pulp) என்று பெயர். இப் பகுதியில் பல சிறு கணுக்கள் (nodules) அமைந்துள்ளன.



படம் 45

மண்ணீரலின் (spleen) வெட்டுத் தோற்றம்

1. குப்பி (capsule); 2. சிவப்புக் கூழ் (red pulp); 3. புத்துயிரணு தோன்றும் மையம் (germinal centre); 4. வெள்ளைக் கூழ் (white pulp); 5. தமனிகள்; 6. சிறு கணு (nodule); 7. புற வளர்ச்சிகள் அல்லது நீட்சிகள் (trabeculae).

மண்ணீரல் ஒரு சவ்வினால் சூழப்பட்டுள்ளது. அதற்குப் பெரிட்டோனியம் (peritoneum) என்று பெயர். இச் சவ்வு, மண்ணீரலிலுள்ள ஹீலம் அல்லது பள்ளத்தில் காணப்படுவதில்லை. இச் சவ்விற்குக் கீழே ஒரு குப்பி (capsule) அமைந்துள்ளது. அக் குப்பியிலுள்ள நாரியற்திசுவில் இலாஸ்டிக் நார்களும், மென்தசையும்

அடங்கியுள்ளன. குப்பியிலிருந்து தோன்றும் பல தடுக்குகள் (trabeculae) மண்ணீரலினுள் நீட்சியுறுகின்றன. இத் தடுக்குகள் பல சிறு கிளைகளாகப் பிரிந்து, அக் கிளைகளெல்லாம் ஒன்று சேர்ந்து பல அறைகளை அமைக்கின்றன. சிறு கணுக்கள் நிணநீரணுக்களின் (lymph nodes) புறணியில் ஒழுங்காக அமைந்திருப்பதைக் காண முடிகிறது; ஆனால், அவ்வாறு மண்ணீரலில் காணப்படுவதில்லை.

குருதி, மண்ணீரலின் ஒரு பக்கத்திலுள்ள ஹீலம் (hilum) அல்லது பள்ளத்தின் வழியாக உள்ளே செல்கின்றது. தமனிகள் மண்ணீரல் கூழினுள் (splenic pulp) புகுகின்றன. இத் தமனிகளிலும் உள்ளுறை, நடுவுறை, வெளிவுறை என்று மூன்று உறைகள் காணப்படுகின்றன. கூழினுள் தமனிகள் கிளைவிட்டு எல்லாப் பக்கங்களிலும் பரவுகின்றன. கிளைவிடும் இடங்களில் பல சிறு கணுக்கள் அமைந்துள்ளன. தமனி சிறு கணுக்களின் வழியாக ஊடுருவிப் பாய்ந்து சிவப்புக் கூழினுள் சில கொத்துகளை (penicilli) அமைக்கின்றன. தமனிக் கொத்தை மூன்று பகுதிகளாகப் பிரிக்கலாம். முதல் பகுதியான கூழ் தமனி நுண்குழாய் (arteriole of the pulp) மிக நீளமாய் இருக்கின்றது. இப் பகுதி, பின், பல சிறு கிளைகளாய்ப் பிரிக்கின்றது. அவற்றிற்கு உறையுடைத் தமனிகள் (sheathed arteries) என்று பெயர். இவ் வுறையுடைத் தமனிகள் பின்பு 2 அல்லது 3 கிளைகளாகப் பிரிகின்றன. இவை தமனித் தந்துகிகளாகும். இத் தமனித் தந்துகிகள், சிவப்புக் கூழிலுள்ள சிரை பைக்குழிவுகளோடு (venous sinuses) தொடர்பு கொண்டுள்ளன.

தமனித் தந்துகிகளின் வழியாக வெளியேறும் குருதியின் ஓட்டத்தைப் பற்றிப் பல புனைக் கருத்துகள் நிலவுகின்றன. ஒரு கூற்றுப்படி குருதி, தமனித் தந்துகிகளிலிருந்து சிரை சிறு கிளைகளினுள் செல்லாமல் சிவப்புக் கூழினுள் உள்ள வலைப்பின்னல் தொகுப்பினுள் பாய்கின்றது. இவ் வகையான குருதியோட்டத்திற்குத் திறந்த வெளிக் குருதியோட்டம் (open circulation) என்று பெயர். ஆனால் மற்றவர்களின் கருத்துப்படி, தமனித் தந்துகிகளில் உள்ள குருதி, நேரடியாகச் சிரைத் தந்துகிகளோடு தொடர்பு கொண்டு அவற்றின் வழியாகச் சிரைச் சிறுகிளைகளுக்குச் செல்கிறது என்பதாகும். இவ் வகையான குருதியோட்டத்திற்கு உள்ளடக்கப்பட்ட அல்லது மூடிய குருதியோட்டம் (closed circulation) என்று பெயர். மூன்றாவது கூற்றுப்படி, சில தமனி நுண்கிளைகள் (arterioles) நேரடியாகக் குருதியைக் கூழினுள் கொட்டுவதாகவும், மற்றும் சில தந்துகிகளின் மூலமாகச் சிரை நுண்கிளைகளோடு தொடர்பு கொண்டுள்ளதாகவும் கருதப்படுகிறது.

மண்ணீரலிலுள்ள பைக்குழிவுகளிலிருந்து அசுத்த இரத்த ஓட்டம் ஆரம்பிக்கிறது. மண்ணீரல் பைக்குழிவைச் **(splenic sinus)** சுற்றிக் குருதிக்குழாய் உள்ளுறை அமைந்துள்ளது. இப் பைக்குழிவுகளிலிருந்து ஆரம்பிக்கும் சிரை நுண்கிளைகள் ஒன்றிணைந்து பெரிய சிரைகளைத் தோற்றுவிக்கின்றன. இச் சிரை பின்பு ஹீலத்தின் வழியாக வெளியேறுகிறது.

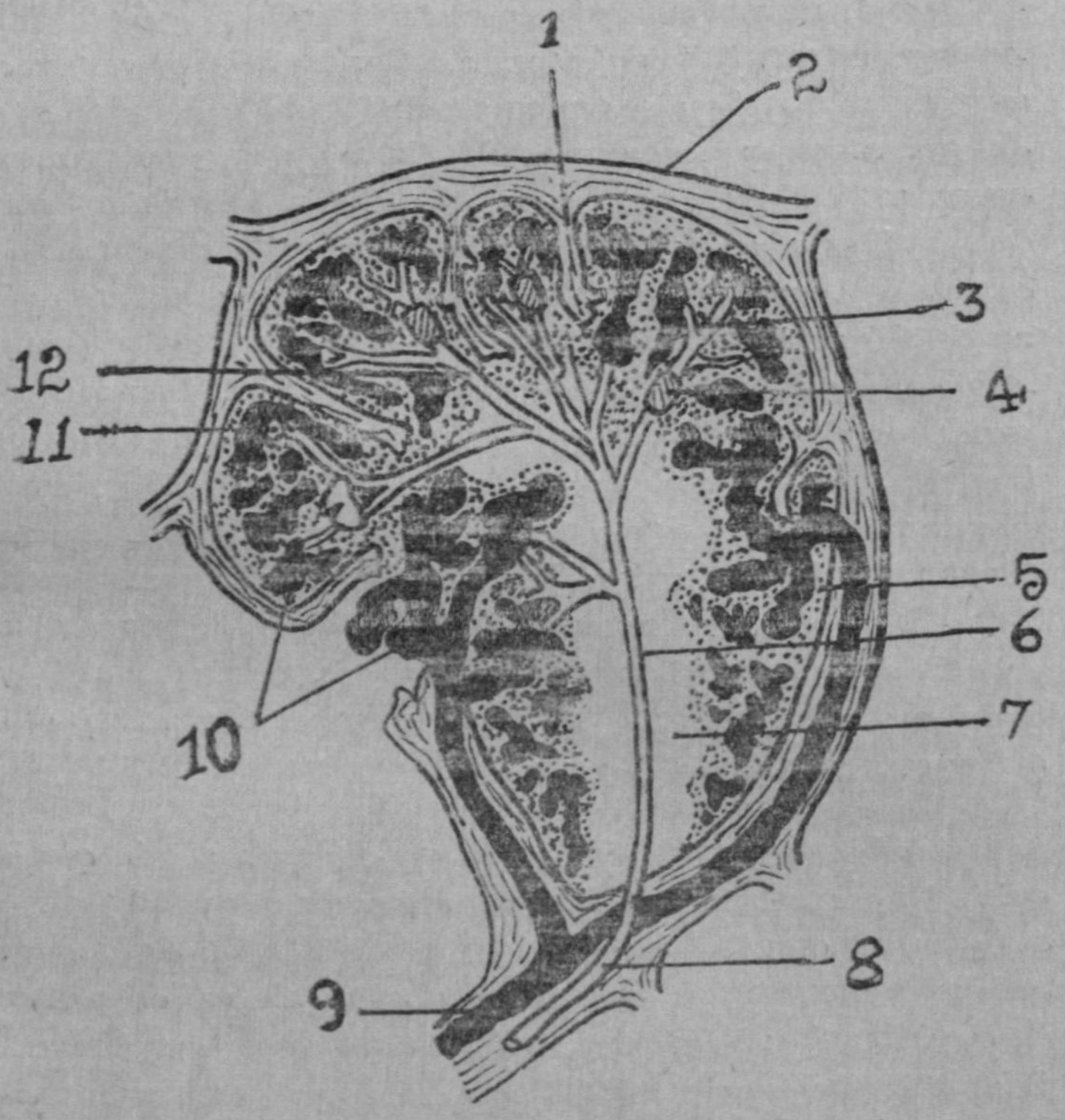

படம் 46

மண்ணீரலின் குருதியோட்டத்தைக் காட்டுதல்

1. புற வளர்ச்சி அல்லது நீட்சிகள் (trabeculae); 2. குப்பி (capsule); 3. தமனித் தந்துகி (arterial capilary); 4. உறையுடைத் தமனி (sheathed artery); 5. சிவப்புக் கூழ் (red pulp); 6. மத்தியத் தமனி (central artery); 7. வெள்ளைக் கூழ் (white pulp); 8. தமனி; 9. சிரை; 10. சிரைப் பைக்குழிவுகள் (venous sinuses); 11. தமனித் தந்துகி; 12. கூழ்த் தமனி (artery of pulp).

மண்ணீரலிலுள்ள குப்பி மற்றும் தடுக்குகளில் இலாஸ்டிக் நார்களும், மென்தசையுமடங்கிய அடர்த்தியான வெள்ளை இணைத்

திசுவும் (dense white connective tissue) அமைந்துள்ளன. குப்பி, உடற்குழி உள்வரித்தாள் சவ்வினால் (mesothelium) அமைக்கப் பட்டுள்ளது.

சிவப்புக் கூழ் (Red Pulp) : சிவப்புக் கூழ், ரெடிகுலார்த் திசுவினால் அமைக்கப்பட்டுள்ளது. இக் கூழில் தமனிகளிலிருந்தும், சிரைகளிலிருந்தும் வெளியேறிய எல்லாவிதமான குருதியுயிரணுக் களும் அடங்கியுள்ளன. சிவப்புக் கூழிலுள்ள சிவப்பு இரத்த அணுக்கள் இக் கூழிற்குச் சிவப்பு நிறத்தைக் கொடுக்கின்றன.

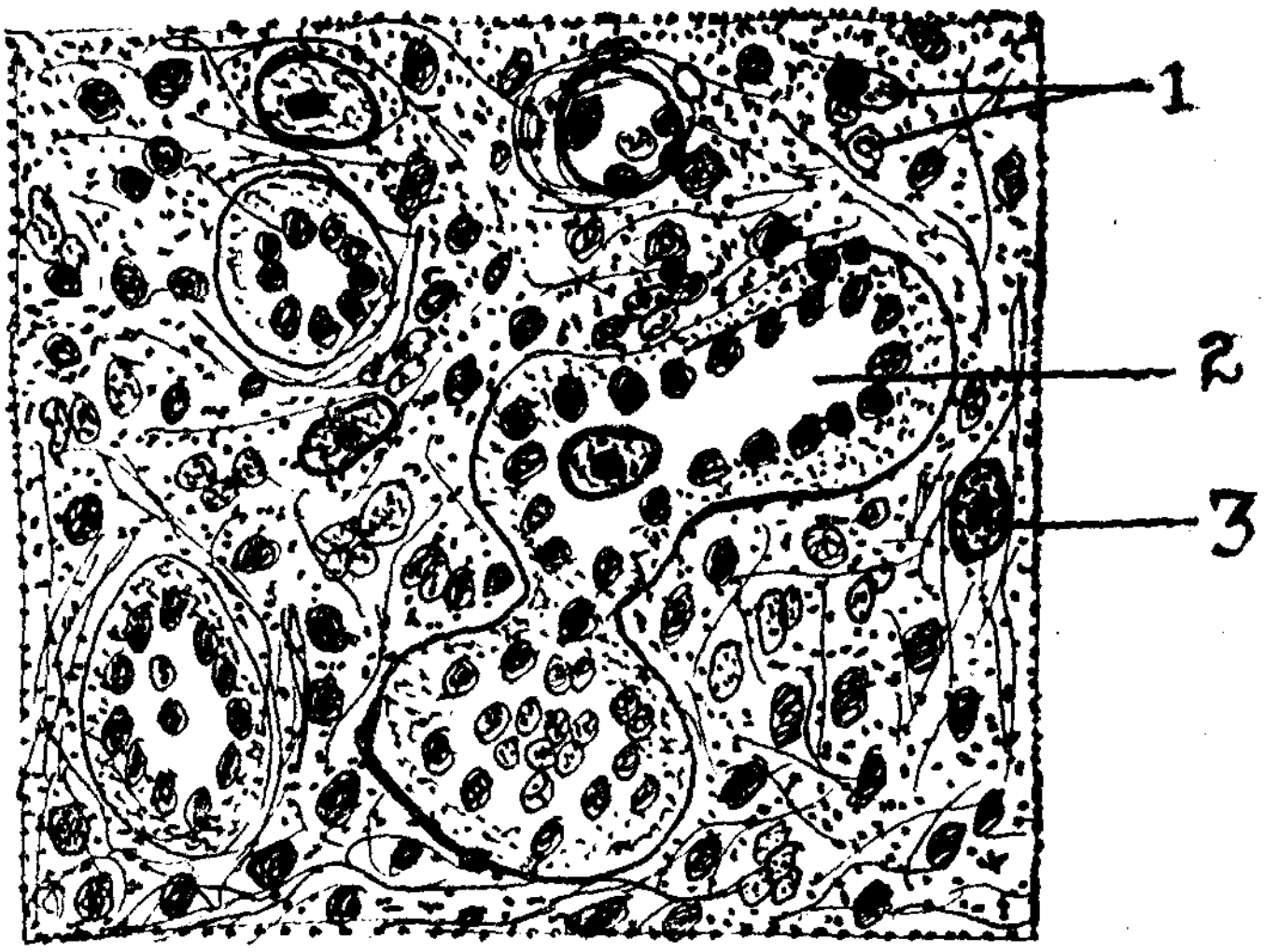

படம் 47

மண்ணீரலின் சிவப்புக் கூழ் (red pulp of spleen);

1. சிவப்பு இரத்த அணுக்கள்; 2. மண்ணீரல் பைக்குழிவு (splenic sinus); 3. பேருயிரணு (macrophage).

சிவப்புக் கூழில் காணப்படும் ரெடிகுலார்ச் செல்களுக்கும் குருதியுரணுக்களுக்கும் இடையில் சில பேயணுக்கள் (macrophages) காணப்படுகின்றன. பழுதடைந்த அல்லது அழிவுற்ற சிவப்பு இரத்த அணுக்களை இப் பேயணுக்கள் உட்கொள்கின்றன. இப் பேயணுக்கள், கூழ் முழுதும் பரவியிருந்தாலும், பைக்குழிவில் தான் நன்கு காட்சியளிக்கின்றன.

சிவப்புக் கூழிலுள்ள குருதி நாளங்களில் இரண்டு வகை நாளங்கள் குறிப்பிடத் தகுந்தவையாகும். அவை மண்ணீரல் பைக்-

குழிவுகளும் (splenic sinuses), உறையுடைத் தமனிகளுமாகும் (sheathed arteries). அசுத்த இரத்த ஓட்ட மண்டலம், மண்ணீரல் பைக்குழிவுகளிலிருந்துதான் ஆரம்பிக்கிறது. இப் பைக்குழிவைச் சுற்றிப் பல குருதிக்குழாய் உள்ளுறைச் செல்கள் அமைந்துள்ளன. இச் செல்களிலுள்ள உட்கரு பைக்குழிவின் பள்ளத்தை நோக்கி அமைந்துள்ளது. மற்றுமொரு சிறப்புடைய குருதி நாளம், உறையுடைய தமனிகளாகும். இத் தமனிகள் தந்துகி போன்ற குறுக்கு விட்டத்தையும், குருதிக்குழாய் உள்ளுறைச் செல்களையும் கொண்டிருக்கின்றன. உள்ளுறைச் செல்களைச் சுற்றி ரெடிகுலார்த் திசு அமைந்துள்ளது.

வெள்ளைக் கூழ் (White Pulp) : சிவப்புக் கூழைப்போல் வெள்ளைக் கூழும் ரெடிகுலார்த் திசுவினால் அமைக்கப்பட்டுள்ளது. ஆனால், ஒரு வேறுபாடு, வெள்ளைக்கூழில் பல நிணநீர் அணுக்கள் அடங்கியுள்ளன. இவ் வகையில் இது, நிணநீர்க் கணுவிலுள்ள அகணி நாண்களை (medullary cords) ஒத்திருக்கின்றது. வெள்ளைக் கூழ், தமனிகளின் முதல் பாகத்தைச் சுற்றி அமைந்துள்ளது. தமனிகள் பல கிளைகளாகக் கிளைக்குமிடங்களில் பல சிறு கணுக்கள் அமைந்துள்ளன. கருப்பருவத்திலும், குழந்தைப் பருவத்திலும் ஒவ்வொரு சிறு கணுக்களின் மத்தியிலும் ஒரு புத்துயிரணு வளரும் மையம் (germinal centre) அமைந்துள்ளது. இம் மையம் முதிர் விலங்குகளிலும் காணப்படுகின்றது; ஆனால், மனிதனில் மறைகின்றது.

எல்லா விதமான சிவப்பு, வெள்ளை இரத்த அணுக்களும் கருப் பருவத்தில் மண்ணீரலிலிருந்து தோன்றுகின்றன. குருதி யணுக்களைத் தோற்றுவிக்கும் தன்மை சில முதிர்விலங்குகளில் நிலைக்கின்றது அல்லது மறைகின்றது.

மண்ணீரலின் வேலைகள் : நிணநீரை வடிகட்ட, நிணநீர்க் கணுக்கள் உதவுவது போன்று மண்ணீரல் குருதியை வடிகட்ட உதவுகிறது. மண்ணீரலிலுள்ள உயிர்த் தசைச் செல்கள் (histiocytes) வேற்றுப் பொருள்களான பாக்டீரியா, அழிவுற்ற வெள்ளை யணுக்கள் போன்றவற்றை வெளியேற்ற உதவுகின்றன. மண்ணீரலிலுள்ள நோயுண்ணித் தன்மையுள்ள ரெடிகுலார்ச் செல்கள் வயதான, பழுதடைந்த சிவப்பு இரத்த அணுக்களை வெளியேற்ற உதவுகின்றன. நோயுண்ணித் தன்மையுள்ள செல்களால் உட்கொள்ளப்பட்ட சிவப்பு இரத்த அணுக்களிலுள்ள கிமோகுளோபின் வண்ணப்பொருளிலிருந்து (pigment) இரும்பு (iron) தனியாகப் பிரிக்கப்பட்டுச் சேமித்து வைக்கப்படுகிறது. ஆகவே, மண்ணீரல்

இரும்பைச் சேகரிக்கின்றது (iron synthesis). எப்பொழுது தேவைப்படுகிறதோ, அப்பொழுது சேகரிக்கப்பட்ட இரும்பு உபயோகப்படுத்தப்பட்டு, புது சீமோகுளோபின்கள் தோற்று விக்கப்படுகின்றன.

கருப்பருவத்தில் குருதியை அமைப்பதில் மண்ணீரல் பெரும் பங்கேற்கிறது. ஆனால், பிறப்பிற்குப் பிறகு அவை நிணநீரணுக் களையும், ஒற்றையணுக்களையும் மட்டும் தோற்றுவிக்கின்றன. விலங்கு நோய்வாய்ப்படும்பொழுது மண்ணீரல், எல்லாவிதமான குருதியணுக்களையும் மறுபடி தோற்றுவிக்கின்றன. குருதியணுக் களைத் தோற்றுவிப்பது மட்டுமல்லாமல் அவை எப்போது, எப் போது தேவைப்படுகின்றனவோ அப்போது குருதி ஓட்டத்திற்குள் அனுப்பியும், தேவையில்லாத சமயங்களில் சேகரித்து வைக்கும் கிடங்குகளாகவும் (store houses) பணி புரிகின்றன.

கடைசியாக மண்ணீரல், எதிர்ப்பு உடலிகளையும் (antibody) எதிர்ப்புச் சக்தியையும் (immunity) தோற்றுவிக்கின்றன.

அடிநாச்சதை (Tonsil) : அடிநாச்சதைகளின் இருப்பிடத்தை வைத்து, அவை மூன்று வகைப்படும்: (1) மேல்வாய் அடிநாச்சதை (palatine tonsil), (2) நாக்கு அடிநாச்சதை (lingual tonsil), (3) தொண்டை அடிநாச்சதை (pharyngeal tonsil).

மேல்வாய் அடிநாச்சதை (Palatine Tonsil) : இரு முட்டை வடிவ அடிநாச்சதைகள், நாக்கு மேல்வாய் (glossopalatine), தொண்டை மேல்வாய்களுக்கு (pharyngopalatine) இடையேயுள்ள வாய் – தொண்டை இடைப்பகுதியில் (oropharynx) அமைக்கப் பட்டுள்ளன. அடிநாச்சதை அடர்த்தியான நிணநீர்த் திசுவினால் அமைக்கப்பட்டுள்ளது. மேல்வாய் அடிநாச்சதை, அடுக்குடைய ஸ்குவாமஸ் மேல்தோலிழைமத்தினால் சூழப்பட்டுள்ளது. இத் தோலிழைமத்திலுள்ள செல்கள் ஓர் அடித்தளச் சவ்வின்மேல் அமைந்துள்ளன. நிணநீர்த் திசுவிற்கும், அடித்தளச் சவ்விற்கும் இடையே நாரியல் இணைத்திசு அமைந்துள்ளது. அடிநாச்சதையின் மேற்பரப்பில் பல பள்ளங்கள் அல்லது பைகள் (pockets) அமைந் துள்ளன. சுமார் 10-லிருந்து 12 வரை எண்ணிக்கையுள்ள இந்தப் பைகளைக் கிரிப்ட்கள் (crypts) என்றழைக்கிறோம். ஒவ்வொரு கிரிப்ட்டும் பல இரண்டாந்தரக் கிரிப்ட்களைத் (secondary crypts) தோற்றுவிக்கின்றன.

கிரிப்ட்களைச் சுற்றிலுமுள்ள அடர்த்தியான நிணநீர்த்திசுவில் பல சிறு கணுக்கள் (nodules) அமைந்துள்ளன. இச் சிறு கணுக்களில்

புத்துயிரணு வளரும் மையங்கள் அமைந்துள்ளன. நிணநீர்த் திசுவைச் சுற்றியும் குடுவை அல்லது குப்பி அமைந்துள்ளது. இக் குப்பியிலிருந்து தோன்றும் தடுக்குகள் அடிநாச்சதையின் உட்புறமாக நீட்சியுற்றுக் கிரிப்ட்டையும், அதைச் சுற்றிலுமுள்ள நிணநீர்த் திசுவையும் மற்றதிலிருந்து பிரிக்கின்றன. இணைத்திசுவினுலான நிணநீர்த் திசுவில் நிணநீரணுக்கள், பிலாஸ்மா செல்கள், மாஸ்ட் செல்கள், நியூட்ரோபில் வெள்ளை இரத்த அணுக்கள் முதலியவை காணப்படுகின்றன. சில இடங்களில் முக்கியமாகக் கிரிப்ட் அல்லது பைகளுள்ள இடங்களில் நிணநீர்த்திசு, மேல்தோலிழைமத்தினுள் (lymphoid infiltration or epithelium) புகுகின்றது. இதன் விளைவாகச் சில நிணநீர்ச் செல்கள் மேல்தோலிழைமத்தின் வழியாக உமிழ்நீரினுள் (saliva) புகுகின்றன. உமிழ்நீரிலுள்ள இச் செல்களை உமிழ்நீரணுக்கள் (saliva corpuscles) என்றழைக்கிறோம்.

நாக்கு அடிநாச்சதை (Lingual Tonsil): நாக்கிற்கு மேலேயும், பக்கங்களிலும், குரல்வளைப் பகுதியிலுமுள்ள நிணநீர்த்திசு திரட்சியுற்று நாக்கு அடிநாச்சதையை அமைக்கின்றது. இவ் வுறுப்பிலும் பல அகலமான பைகள் அல்லது கிரிப்ட்கள் அமைந்துள்ளன. இப் பைகளின் சுவர்களில் மேல்தோலிழைமம் அமைந்துள்ளது. பைகளைச் சுற்றியும் சிறு கணுக்கள் அமைந்துள்ளன. ஒவ்வொரு சிறு கணுவிலும் புத்துயிரணு வளரும் மையங்கள் அமைந்துள்ளன. நாக்கிலுள்ள சளிச்சுரப்பிகள் (mucous glands), கிரிப்ட்களில் திறக்கின்றன.

தொண்டை அடிநாச்சதை (Pharyngeal Tonsil): மூக்கு தொண்டைப் (nasopharynx) பகுதியின் பின் பக்கத்திலுள்ள மத்திய நிணநீர்த் திசுத் திரட்சி, தொண்டை அடிநாச் சதையை அமைக்கிறது. இவ் வகையான அடிநாச்சதையின் புறப்பரப்பிலே உள்ள மேல்தோலிழைமம் பொய்யடுக்குடைய தூண் மேல்தோலிழைமமாகும் (pseudostratified columnar epithelium). தொண்டை அடிநாச் சதைகள் அதிகமாக வளர்ந்து மூக்குத் துவாரங்களை அடைக்கின்றன. இதனுல் தோன்றும் நோயான அடினாய்டைக் (adenoid) குழந்தைகளில் அதிகமாகக் காணலாம்.

அடிநாச்சதையின் வேலைகள்: அடிநாச்சதை, பல நிணநீர் அணுக்களைத் தோற்றுவிக்கின்றன. அடிநாச்சதையிலுள்ள நிணநீர்த் திசுவும், உணவுக் குழலிலுள்ள பெய்யரின் திட்டுகளும் (Peyer's Patches) நுண் கிருமிகளை அழிக்கப் பயன்படுவதாகக் கருதப்படுகிறது. இவ் வகையில் அடிநாச்சதை உடலைப் பாதுகாப்

யதில் உதவுகின்றது. அதே நேரத்தில் அடிநாச்சதையிலுள்ள கிரிப்ட்களில் நுண் கிருமிகள் தங்கி உடலிற்குள் புகுந்து நோயை உண்டுபண்ண உதவுவதையும் இங்குச் சொல்லாமலிருக்க முடியாது.

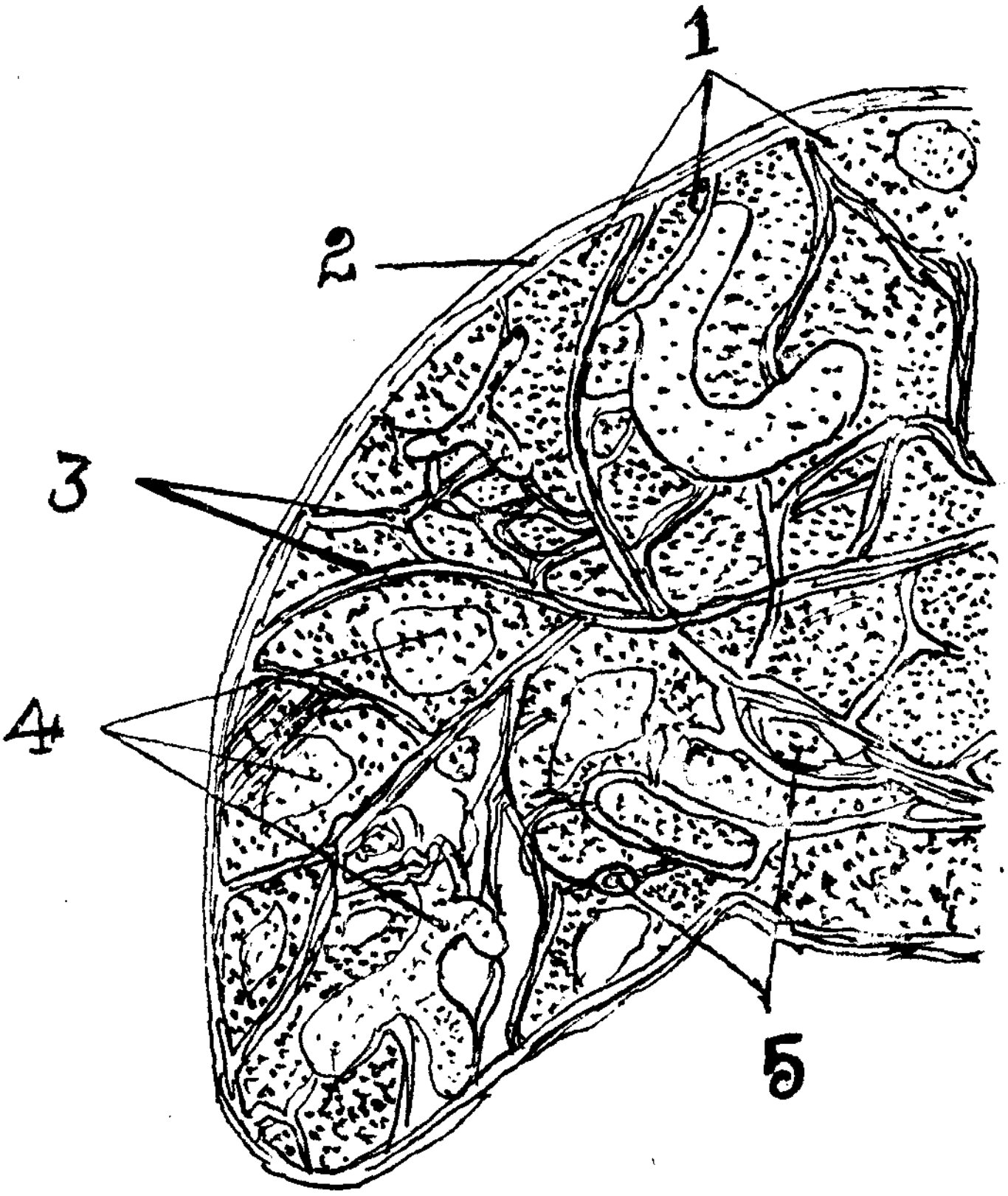

படம் 48

மனிதத் தைமஸின் (thymus) வெட்டுத் தோற்றம்

1. சிறு மடல்களின் புறணித்திசு (cortical tissue of lobules); 2. குப்பி (capsule); 3. நீட்சிகள் அல்லது புற வளர்ச்சிகள் (trabeculae); 4. அகணித் திசு (medullary tissue); 5. குருதிக் குழாய்கள்.

தைமஸ் (Thymus): விலங்கின் வயதுக்கேற்ப தைமஸின் அளவும், வளர்ச்சியும் மாறுபடுகின்றன. 2 - வது வயது வரை தைமஸ் நன்கு வளர்ச்சியடைகின்றது; பின்பு 12-14 வயது வரை மிகக் குறைவாக வளர்ச்சியடைகின்றது. ஆனால், தைமஸின் எடை இப் பருவத்தில் சிறிது அதிகரிக்கிறது. 14 வயதிற்குப் பிறகு தைமஸ்

குறைந்து, அதன் இடத்தைக் கொழுப்பும் இணைத்திசுவும் கைப் பற்றுகின்றன.

ஒவ்வொரு தைமஸூம் இரு மடல்களைக் (lobes) கொண்டது. இவ் விரு மடல்களும் இணைத்திசுவினால் மத்தியில் இணைக்கப்பட் பட்டுள்ளன. மடல்களிரண்டும் ஒரு குப்பியினால் மூடப்பட் டுள்ளன. அக் குடுவையிலிருந்து பல தடுக்குகள் நீட்சியுற்று, ஒவ் வொரு மடலையும் பல சிறு மடல்களாக (lobules) பிரிக்கின்றன. ஒவ்வொரு மடலிலும் அகணியும் (medulla), புறணியும் (cortex) அமைந்துள்ளன. மடல்களிலிலுள்ள சிறு மடல்கள் தனித்தனியாகப் பிரிக்கப்பட்டுள்ளன. ஒவ்வொரு சிறு மடலிலும் உள்ளே அகணியும் வெளியே அதைச் சுற்றிப் புறணியும் அமைந்துள்ளன. ஒரு சிறு மடலிலுள்ள அகணி மற்றதன் அகணியோடு பல அகணி நாண் களால் (medullary cords) இணைக்கப்பட்டுள்ளது.

புறணியில் அடர்த்தியான நிணநீர்த்திசு அடங்கியுள்ளது. இத் திசுவில் ரெடிகுலார்ச் செல்களும், மற்றும் பல தனித்தனியான செல்களும் காணப்படுகின்றன. நிணநீரணுக்களைப் போன்று காட்சியளிக்கும் இச் செல்களைத் தைமஸ் செல்கள் (thymocytes) என்றழைக்கிறோம். அகணியில் தைமஸ் செல்கள் மிகக் குறைந்த எண்ணிக்கையில் காணப்படுகின்றன. அகணியில் பல வட்ட அல்லது முட்டை வடிவச் செல்கள் பல வட்டங்களில் அமைக்கப் பட்டுள்ளன. அவற்றிற்கு ஹேசல்லின் செல்கள் (Hassall's Car- puscles or Thymic Corpuscles) என்று பெயர். தைமஸிலுள்ள ரெடிகுலார் இணைத்திசுவில் ரெடிகுலார் நார்கள் பரவலாக அமைக்கப்பட்டுள்ளன. இவை நடுவடுக்குப் பொருளிலிருந்து தோன்றாமல் உள்ளடுக்கிலிருந்து தோற்றமுறுகின்றன.

தைமஸின் வேலைகள் : தைமஸ்ஸிலிருந்து விலங்கின் கருப் பருவத்திலும், பிறப்பிற்குப் பிறகும் பல நிணநீரணுக்கள் தோற்ற முறுகின்றன. அதுமட்டுமல்லாமல் தனது ஹார்மோன்களின் மூலமாக, மற்ற உறுப்புகளைத் தூண்டி, நிணநீரணுக்கள் தோற்ற முறச் செய்கின்றன. தசை வலிமையில்லா நோயான மயஸ்தீனியா கிரேவிஸூக்குத் (myasthenia gravis) தைமஸ் காரணமென்று கருதப்படுகிறது. குழந்தைகள் திடீர் என்று இறக்கும் நோயான தைமியோலிம்பேட்டிகஸூக்குத் (thymiolymphaticus) தைமஸே காரணம் என்று கருதப்படுகிறது. ஆனால், இக் கருத்து இப்பொழுது மறுக்கப்பட்டு விட்டது. தைமஸ், பாலணுச் சுரப்பிகள் (gonads), அட்ரீனல்கள் (adrenals), தைராய்டுகள் (thyroids) ஆகியவை யோடு தொடர்பு கொண்டுள்ளது. தைமஸ் குழந்தைப் பருவத்தில்

நன்கு வளர்ச்சியுற்றும், வயதான காலத்தில் குறைகிறது என்றும் பார்த்தோம். விலங்கின உடலிலிருந்து பாலணுச் சுரப்பிகள் நீக்கப்படும்பொழுது, தைமஸ் சீரழியும் வேகம் குறைகிறது. ஆனால், தைராய்டுச் சுரப்பி நீக்கப்படும்பொழுது, சீரழிந்து குறையும் வேகம் அதிகரிக்கிறது. அட்ரீனல் நீக்கப்படும்பொழுது, தைமஸ் சீரழியும் வேகம் குறைவதுமட்டுமல்லாமல் தைமஸ் மறு வளர்ச்சியடையவும் செய்கிறது.

11. புறப்போர்வை

(Integument)

புறப்போர்வையில் தோலும், அதோடு தொடர்புடைய மயிர்கள், சிறகுகள், செதில்கள் (scales), குளம்புகள் (hoofs) நகங்கள் (nails), சுரப்பிகள் ஆகியவை அடங்கியுள்ளன. மனிதனுடைய புறப்போர்வையில் தோல், மயிர், நகங்கள், மற்றும் தோலோடு தொடர்புடைய சுரப்பிகளும் காணப்படுகின்றன. தோல் பல விதமான பணிகளைச் செய்கிறது. தோல் உடலைப் பாதுகாக்கவும், உடலின் வெப்ப நிலையைச் சீராக ஒழுங்குபடுத்தவும், தண்ணீர், கொழுப்பு, மற்றும் பல கழிவுப் பொருள்களை வெளியேற்றவும், தொடு உணர்வு, சூடு, வலி போன்ற உணர்ச்சிகளை வாங்கும் உறுப்பாகவும் பணியாற்றுகிறது.

தோல் (Skin): தோல் இரு அடுக்குகளாகப் பிரிக்கப்பட்டுள்ளது. வெளியடுக்கிற்கு மேல்தோல் (**epidermis**), உள்ளடுக்கிற்கு அடித்தோல் (**dermis or corium**) என்று பெயர். மேல்தோலிழைமத்தினாலான மேல்தோல் வெளியடுக்கிலிருந்தும் (**ectoderm**), இணைத்திசுவினாலான அடித்தோல், நடுவடுக்கிலிருந்தும் (**mesoderm**) தோற்றமுறுகின்றன. அடித்தோலிற்குக் கீழே அடர்த்தியற்ற இணைத்திசுவினாலான ஒரு சுவர் அமைந்துள்ளது. அச் சுவருக்குக் கீழ்த்தோல் திசு (**subcutaneous tissue**) அல்லது மேலீடான தசைக்கட்டு (**superficial fascia**) என்று பெயர். இச் சுவர், தோலை மற்ற உறுப்புகளோடு தொடர்புப்படுத்துகிறது.

தோலின் கனம் இடத்திற்கு இடம் மாறுபடுகிறது. அதே போல் மேல்தோல், அடித்தோல்களின் கனங்களும் இடத்திற்கு இடம் மாறுபடுகின்றன. தோற்பட்டை எலும்பிடைப் பகுதியி

லுள்ள தோலில், அடித்தோல் மிக்கக் கனமாக உள்ளது. தோலின் கனம் 5 மி.மீ. க்கும் மேலாகும். கண் இமைகளிலுள்ள தோலின் கனம் 0.5 மி.மீ-க்கும் குறைவாகும். ஆனால், தோலின் சராசரியான கனம் 1-2 மி.மீ. என்று கணக்கிடப்பட்டுள்ளது. முதுகுப் பக்கத்திலுள்ள தோல், வயிற்றுப் பக்கத்திலுள்ள தோலைவிட மிகக் கனமாயிருக்கிறது. ஆனால், இதற்கு விதிவிலக்கு உள்ளங்கையிலும் (palm), பாதத்திலுமுள்ள (sole) தோல். இங்குத் தோல் மிகக் கனமாயிருக்கிறது.

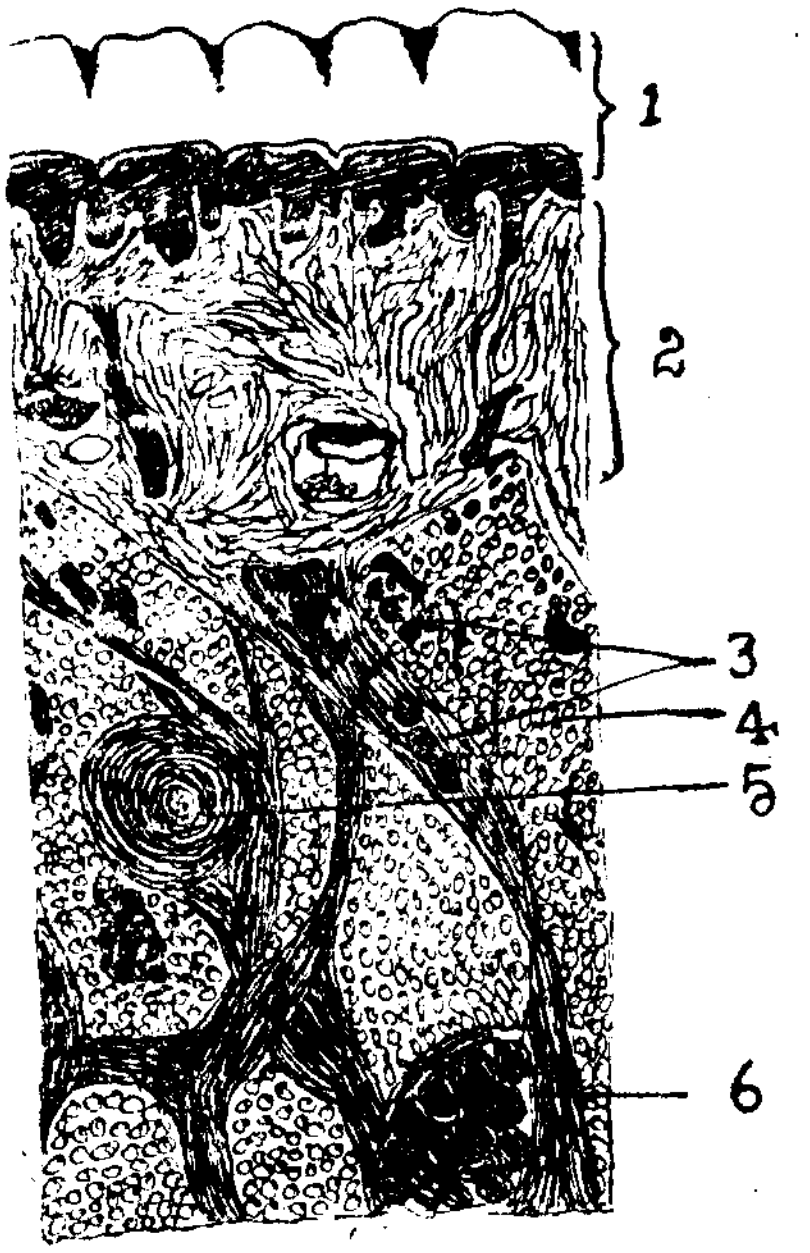

படம் 49

தோலின் வெட்டுத் தோற்றம்

1. மேல்தோல் (epidermis); 2. அடித்தோல் (dermis); 3. வேர்வைச் சுரப்பி (sweat gland); 4. கீழ்த்தோல் கொழுப்புச் செல்கள் (subcutaneous cells); 5. பெசினியன் அணுக்கள் (pacinean corpuscles); 6. நரம்பிழைக் கட்டுகள்.

மயிரற்ற தோல் (Hairless Skin) - மேல்தோல் (Epidermis): மேல்தோலில் அடுக்குடைய தட்டை அல்லது ஸ்குவாமஸ் மேல் தோலிழைமம் அமைந்துள்ளது. உள்ளங்கையிலும், பாதங்களிலுமுள்ள தோலில் மயிர்கள் முளைப்பதில்லை. இவ் வகையான தோல் மிகக் கனமாயிருக்கிறது. உள்ளங்கை, பாதம் ஆகிய இடங்களிலுள்ளமேல்தோல் கார்னிய அடுக்கு (stratum corneum), லூசிடம்

அடுக்கு (stratum lucidum), குறுமணிகளையுடைய அடுக்கு (stratum granulosum), செல் தோன்றுமடுக்கு (stratum germinativum) என்று நான்கு அடுக்குகளாகப் பிரிக்கப்பட்டுள்ளது.

கார்னீய அடுக்கு (Stratum Corneum): உள்ளங்கைகளிலும், பாதங்களிலும் உள்ள கார்னீய அடுக்கு மிகக் கனமாகவும், பல செதிள் போன்ற இறந்த செல்களைக்கொண்டனவாகவும் இருக்கிறது. மேல்தோலின் மொத்த அளவில் முக்கால் பகுதியை இவ்வடுக்கு அமைக்கிறது. புறப்பரப்பிலே உள்ள செல்கள் மிகத் தட்டையாகவும், கொம்புச் சவ்வை (horny membrane) கொண்டனவாயுமிருக்கின்றன. செல்களெல்லாம் இடைவெளிகளற்று மிக நெருக்கமாக அமைக்கப்பட்டுள்ளன. இச் செல்களில் உட்கருக்கள் மறைகின்றன.

கார்னீய அடுக்கிலுள்ள செல்களின் சைட்டோப்பிளாசத்தில் நாரியல் புரதமான கெரட்டின் (keratin) அமைந்துள்ளது. மேல்தோலிலுள்ள கெரட்டின் மென்மையான கெரட்டின் (soft keratin) என்று கருதப்படுகிறது. நகங்களிலும், உரோமங்களிலுமுள்ளது கடினமான கெரட்டினாகும் (hard keratin). கார்னீய அடுக்கின் புறப்பரப்பு அடிக்கடி செதிளுதிருக்குட்படுத்தப்படுவதால் (desquamate), இவ் வடுக்கைப் பிரியுமடுக்கு (stratum disjunctum) என்றழைக்கிறோம். செதிளுதிரும்பொழுது பழைய செல்கள் கீழே விழுகின்றன. அவற்றிற்குப் பதிலாகச் செல் தோன்றுமடுக்கிலிருந்து புதுப் புதுச் செல்கள் தோன்றுகின்றன. அவை மேல்நோக்கி நகர்ச்சியுற்றுப் பழைய செல்களுடைய இடத்தை நிரப்புகின்றன.

ஔசிடம் அடுக்கு (Stratum Lucidum): கார்னீய அடுக்கிற்குக் கீழே, ஔசிடமடுக்கு அமைந்துள்ளது. இவ் வடுக்கில் பல தட்டையான செல்கள் அடங்கியுள்ளன. செல்கள் கண்ணாடி போன்றும், கதிர்ச் சிதர்வுறும் தன்மை கொண்டனவாயும் இருக்கின்றன. செல்களின் சைட்டோப்பிளாசத்தில் எல்டின் (eleidin) துளிகள் அடங்கியுள்ளன. சிறப்பு முறைகளினால் ஆராயும்பொழுது, இத் துளிகள் குமிழ்கள் (vacuoles) போன்று காணப்படுகின்றன.

குறுமணிகளையுடைய அடுக்கு (Stratum Granulosum): இவ் வடுக்கில் செல்கள் 2 முதல் 5 வரையுள்ள செல் வரிசைகளில் அமைக்கப்பட்டுள்ளன. செல்கள் நூற்கண்டு வடிவுடையனவாகவும், அவற்றின் நீள அச்சு தோலின் அச்சிற்கு இணையாகவும்

அமைந்துள்ளன. இவற்றின் சைட்டோப்பிளாசத்தில் ஹீமோடாக்சிலின் சாயத்தை நன்கு ஏற்கக்கூடிய கெரட்டோகயலின் குறுமணிகள் (**keratohyalin granules**) அடங்கியுள்ளன. மற்ற அடுக்குகளிலுள்ளதைப் போலில்லாமல் செல்கள் நெருக்கமாக அமையாமல், இடைவெளிகள் விட்டு அமைக்கப்பட்டுள்ளன. இவ் விடைவெளிகளில் சைட்டோப்பிளாசப் பாலங்கள் அமைந்துள்ளதாகவும், இவை செல்களை இணைக்க உதவுவதாகவும் கருதப் படுகிறது. இவ் வடுக்கிலுள்ள செல்களுக்குக் கொட்டும் செல்கள் (prickle cells) என்றும் பெயரிட்டழைக்கப்படுகிறது.

செல் தேன்றுமடுக்கு (Stratum Germinativum:) செல் தோன்றுமடுக்கில் செல்கள் பல வரிசைகளில் அமைக்கப் பட்டுள்ளன. ஆழமான வரிசையில் பல தூண் அல்லது கூம்பு வடிவச் செல்கள் காணப்படுகின்றன. செல்கள் ஒரே வரிசையில் அமைக்கப்பட்டுள்ளன. இவ் வரிசைக்கு உருளை அடுக்கு (**stratum cylindricum**) என்று பெயர். இவ் வரிசையிலுள்ள செல்கள் ஓர் அடித்தசைச் சவ்வின்மேல் அமைந்துள்ளன. அடித்தளச் சவ்வு 350 Å கனமுடையதென்றும், மேல்தோல் செல்கள் இச் சவ்விலிருந்து 300 Å கனமுடைய ஓர் அடர்த்தியான பகுதியால் பிரிக்கப்பட்டுள்ளன என்றும் மின்னியக்க நுண் வரைபடப் படிப் பிணைகள் தெளிவுறுத்துகின்றன. அடித்தளச் சவ்வில் ரெடிகுலார் அல்லது வலைப்பின்னல், கோலஜென் நெகிழும் அல்லது இலாஸ்டிக் நார்கள் அடங்கியுள்ளன.

உருளை அடுக்கிலுள்ள செல்களிலிருந்து தோன்றும் சைட்டோப் பிளாச நீட்சிகள், செல்களின் அடியிலுள்ள இணைத்திசுவோடு இணைக்க உதவுகின்றன. நீட்சிகள், அடித்தளச் சவ்வை ஊடுருவிச் செல்லாமல், அதிலுள்ள பைகளில் பொருந்துவனவாகக் கண்டு பிடிக்கப்பட்டுள்ளது. உருளை அடுக்கிற்கு மேலுள்ள செல் தோன்றுமடுக்கின் செல்கள் பல கோண வடிவுடையனவாயிருக் கின்றன. செல்கள் நெருக்கமாக அமைக்கப்பட்டுள்ளன. இச் செல் களின் புறப்பரப்புகளிலிருந்து பல நீட்சிகள் அல்லது முள்கள் கிளம்புகின்றன. இக் காரணத்தினுல் இச் செல்கள் கொட்டும் செல்கள் (**prickle cells**) என்றழைக்கப்படுகின்றன. இவ் வகை யான செல்களைக்கொண்ட இப் பகுதிக்கு முள்ளடுக்கு (**stratum spinosum**) என்று பெயர்.

செல் தோன்றுமடுக்கின் செல்களிலுள்ள உட்கருக்கள் நிறப் பொருள்களைக்கொண்டனவாயிருக்கின்றன. இவ் வுட்கருக்களின் உருவமைப்பு, செல் தோற்றத்திற்கேற்ப மாறுபட்டுள்ளது. உருளை

அடுக்கிலுள்ள உட்கரு முட்டை வடிவமாகவும், முள்ளடுக்கிலுள்ள உட்கரு வட்ட வடிவமாகவும் உள்ளன. சமப்பிளவியக்கத்தால் இவ் வடுக்கில் பல புதுப்புதுச் செல்கள் தோன்றுகின்றன. அவை மேற்கார்னீய அடுக்கை நோக்கி மேற்புறமாக நகர்கின்றன.

செல்களிலுள்ள சைட்டோப்பிளாசம், காரத்தன்மையுடைய தாய் இருக்கிறது. இதிலுள்ள ரிப்போ நியூலிக் அமிலம் (R.N.A.) செல்களின் பிளவியக்கத்திலும் வளர்ச்சியிலும் பங்கேற்கின்றன. சைட்டோப்பிளாசத்தில் பல மெலனின் (melanin) வண்ணப் பொருள்கள் அடங்கியுள்ளன. வெள்ளை இனங்களில் மெலனின், செல் தோன்றுமடுக்கின் அடித்தளச் செல்களில் மட்டும் காணப்படு கின்றது; ஆனால், கறுப்பு இனங்களில் இன்னும் சற்று மேலே பரவிக் காணப்படுகின்றது. சைட்டோப்பிளாசத்தில் பல நார்த் துகள்கள் (filaments) அடங்கியுள்ளன. இவற்றில் கெரட்டின் அடங்கியுள்ளது. நார்த் துகள்களெல்லாம் ஒன்றிணைந்து டோனோ நார்களைத் (tonofibrils) தோற்றுவிக்கின்றன. இந் நார்களில் சல்ஃப் ஹைடிரல் (sulfhydryl) தொகுதிகள் (groups) அடங்கியுள்ளன என்று திசுவேதியல் (histochemical) படிப்பினைகள் காட்டு கின்றன.

மயிருள்ள தோல் (Hairy skin) – **மேல்தோல்** (Epidermis): உள்ளங்கை, பாதம், விரல்களின் அடிப்புறம் ஆகிய இடங்களைத் தவிர, உடலின் மற்றப் பகுதிகளிலுள்ள மேல்தோல் மிக மெல்லிய தாயிருக்கிறது. மேல்தோலின் எல்லா அடுக்குகளும் பொதுவாகக் குறைக்கப்பட்டுள்ளது. உடலின் எல்லாப் பகுதிகளிலும் கார்னீய அடுக்கும், செல் தோன்றுமடுக்கும் காணப்படுகின்றன. ஒன்று அல்லது இரண்டு செல்வரிசைகளிலான குறுமணிகளையுடைய அடுக்கு சில இடங்களில் மிக மெல்லியதாகக் காணப்படுகிறது. ஆனால், லூசிட மடுக்கு பொதுவாக மறைகிறது. ஆனால், காலின் மேல்தோலில் லூசிடமடுக்கு காணப்படுகிறது. கெரட்டினமாதல் (keratinization) எப்பொழுதும் நடைபெறாமல், ஒரு சில சமயங்களில் மட்டும் நடப் பதனால்தான் மயிருள்ள மேல்தோலில் அடுக்குகள் மிக மெல்லிய னவாயிருப்பதற்குக் காரணமாகும்.

தோலின் நிறம்: தோலின் நிறம் இங்குள்ள இணைத்திசுவின் தந் துகிகளிலுள்ள குருதியைப் பொறுத்தும், அவற்றிலுள்ள மெலனின் பொருளின் அளவைப் பொறுத்தும் அமைகிறது. மலப்புழையைச் சுற்றியுள்ள பகுதி (circumanae), முலைக்காம்புகள் (nipples), அக்குள் (axilla), பெண்குறியின் பெரியஉதடு (labiamiajora), ஆண்குறி, விதைப்பை (scrotum) போன்ற இடங்களில் அதிக நிறப் பொருள்

களும், பாதம், உள்ளங்கையில் குறைவான நிறப்பொருள்களும் காணப்படுகின்றன. இந் நிறப்பொருள்கள் சிறுகுறுமணிகளாகச் செல் தோன்றுமடுக்கிலுள்ள செல்களுக்குள் அல்லது செல்களுக்கிடையில் காணப்படுகின்றன. வெள்ளை இனங்களில் நிறப் பொருள்கள் செல் தோன்றுமடுக்கிலுள்ள அடித்தளச் செல்களில் மட்டும் காணப்படுகின்றன. ஆனால், கருப்பு இனங்களில் நிறப் பொருள்கள் செல் தோன்றும் அடுக்கு முழுவதிலும் சில சமயங்களில் குறுமணிகளையுடைய அடுக்கிலும் காணப்படுகின்றன. மெலனின், மெலனின் செல்களால் (melanocytes) உற்பத்தி செய்யப்படுகிறது. கரு வளர்ச்சியின்போது நரம்பு முகட்டிலிருந்து (neural crest) தோன்றும் மூலாதார மெலனின் செல்கள் (melanoblasts) வேறுபாடடைந்து, மெலனின் செல்களைத் தோற்றுவிக்கின்றன.

அடித்தோல் (Dermis or Corium) : அடித்தோல் 0·2 மி. மீ–4 மி. மீ. கனமுடையது. இதில் அடர்த்தியான இணைத்திசு அடங்கியுள்ளது அடித்தோலிலுள்ள இணைத்திசுவில் கோலஜென், ரெடிகுலார், இலாஸ்டிக் நார்களும், மூலாதார நாரியல் செல்களும், உயிர்த்தசைமச் செல்களும் (histiocytes) அடங்கியுள்ளன. அடித்தோல் இரு சுவர்களாகப் பிரிக்கப்பட்டுள்ளது. இருப்பினும், இவ்விரு சுவர்களுக்கிடையே எவ்வித எல்லை வரையறையும் காணப் படவில்லை. அடித்தோல் கீழ்ச் சுவரை ரெடிகுலார்ச் சுவர் (reticular layer) என்றும், மேல்சுவரை மேல்தோல் கீழ்ச்சுவர் (subepithelial layer) அல்லது பாப்பில்லரி சுவர் அல்லது காப்புகளையுடைய சுவர் (papillary layer) என்றும் அழைக்கிறோம்.

ரெடிகுலார்ச் சுவரில் பல கோலஜென் நார்கள் அடங்கியுள்ளன. இந் நார்கள் ஒன்றுக்கொன்று குறுக்காக அமைந்து வலைப் பின்னலைத் தோற்றுவிக்கின்றன. இருப்பினும் நார்கள் தோலின் பரப்பிற்கு இணையாக அமைக்கப்பட்டுள்ளன. இச் சுவரிலுள்ள இலாஸ்டிக் நார்களும் வலைப்பின்னலைத் தோற்றுவிக்கின்றன. இலாஸ்டிக் நார்கள் மயிர்க்குமிழ் (hair bulb), வேர்வை, மயிர்ப்பைச் சுரப்பிகளைச் சுற்றிக் குப்பிகளைத் தோற்றுவிக்கின்றன.

மேல்தோல் கீழ்ச்சுவர், ரெடிகுலார்ச் சுவரைப் போன்ற அமைப்பைக்கொண்டிருக்கின்றது. ஆனால், இச் சுவரிலுள்ள நார்கள் மிக மெல்லியனவாகவும், ஒன்றுக்கொன்று நெருங்கியும் அமைந்துள்ளன.

அடித்தோலின் மேற்பரப்பிலிருந்து பல காம்புகள் (papillae) தோன்றுகின்றன. இக் காம்புகள் மேல்தோலில் புதைந்து கிடக்

கின்றன. காம்புகள் கிளைகளைக்கொண்டனவாகவும் அல்லது கிளைகளற்றும் காணப்படுகின்றன. சில காம்புகளில் குருதி நாளங்களின் தந்துகிகளும், சிலவற்றில் நாம்பு முனைகளும் காணப் படுகின்றன.

அடித்தோலில் இணைத்திசு செல்களைத் தவிர மற்றும் சில நிறப் பொருள்களடங்கிய செல்களும் காணப்படுகின்றன. அவற்றிற்கு அடித்தோல் நிறப்பொருள் செல்கள் (dermal chromatophores) என்று பெயர். அடித்தோலில் எலும்பு மென்தசை நார்கள் காணப்படுகின்றன.

தோல் சுரப்பிகள்: தோலில் இரு வகையான சுரப்பிகள் காணப் படுகின்றன. அவை வேர்வைச் சுரப்பியும் (sweat gland), மயிர்ப்பைச் சுரப்பியும் (sebaceous gland) ஆகும்.

வேர்வைச் சுரப்பி: உடலின் புறப்பரப்பு முழுவதிலும் வேர்வைச் சுரப்பிகள் அமைந்துள்ளன. ஆனால், உதடுகள், செவிப்பறை, ஆண்குறி மேல்தோல் (prepuce), ஆண்குறி ஆகிய இடங்களில் வேர்வைச் சுரப்பி காணப்படுவதில்லை. இவை அதிகமாக உள்ளங்கையிலும், பாதங்களிலும் காணப்படுகின்றன. வேர்வைச் சுரப்பிகள் சுருள் வடிவக் குழாய்ச் சுரப்பிகளாகும். சுருண்ட, பந்து போன்ற சுரக்கும் பகுதி கீழ்த்தோல் திசுவில் (subcutaneous tissue) அல்லது அடித்தோலின் கீழ்ப்பகுதியில் அமைந்துள்ளது. சுரக்கும் பகுதி பின்பு நேராக அல்லது சாய்வாக அடித்தோலை ஊடுருவி மேல்தோலை அடைகிறது. மேல்தோலில் சுருண்டு பின் புறப்பரப்பை அடைந்து, ஒரு சிறு துளை, வேர்வைத் துளையின் (sweat pore) வழியாக வெளியே திறக்கிறது.

சுருள் வடிவச் சுரக்கும் பகுதியில் தூண் அல்லது கூம்பு மேல் தோலிழைமம் உள்வரிப்பூச்சாக அமைந்துள்ளது. செல்களில் உட்கரு மிகப் பெரியதாகவும், சாயத்தை நன்கு ஏற்கக்கூடியதாயு மிருக்கிறது. சைட்டோப்பிளாசத்தில் சுரக்கும் குறுமணிகள், கொழுப்புத் துகள்கள், நிறப்பொருள் குறுமணிகள் அடங்கி யுள்ளன. தனித்தனியான சுரக்கும் கால்வாய்களும் செல்லில் காணப்படுகின்றன. செல்கள் ஓர் அடித்தளச் சவ்வின்மேல் அமைந்துள்ளன. ஆனால், சுரக்கும் செல்களிலிருந்து அடித்தளச் சவ்வு பல தோல்தசைச் செல்களால் (myoepithelial cells) பிரிக்கப்பட்டுள்ளது.

வேர்வை நாளத்தின் முதல் பகுதி, வேர்வைச் சுரப்பிப் பகுதியைவிட மிக ஒல்லியாயிருக்கிறது. இந் நாளத்தின் சுவரின்

அடுக்குடைய கூம்பு மேல்தோலிழைமம் அமைந்துள்ளது. இம் மேல்தோலிழைமம் ஓர் அடித்தளச் சவ்வின்மேல் அமைக்கப் பட்டுள்ளது. நாளங்களின் உட்சுவரில் ஒரு கியூட்டிகள் அல்லது புறத்தோல் மேலுறைப் பகுதி (cuticle) அமைந்துள்ளது. மேல் தோலில் வேர்வை நாளங்களின் சுவர்கள் சீரழிந்து ஒரு கால்வாய் போன்ற அமைப்பைத் தோற்றுவிக்கின்றன.

அக்குள், மார்பகங்கள், பெண்குறியின் பெரிய உதடு (labia majora), மலப்புழையைச் சுற்றியுள்ள பகுதிகளில் பெரிய வேர்வைச் சுரப்பிகளும், மற்ற இடங்களில் சிறிய வேர்வைச் சுரப்பிகளும் காணப்படுகின்றன. பெரிய வேர்வைச் சுரப்பிகளிலிருந்து, சிறிய சுரப்பிகளிலிருந்து சுரப்பதைவிட, அதிகக் கெட்டியான வேர்வை சுரக்கப்படுகிறது. வேர்வை சுரக்கப்படும் விதத்தைப் பொறுத்து, சுரப்பிகள் இருவகையாகப் பிரிக்கப்பட்டுள்ளன. அவை (1) எக்ரைன் (eccrine) அல்லது மீரோகிரைன் (merocrine) வேர்வைச் சுரப்பிகள், (2) அபோகிரைன் வேர்வைச் சுரப்பிகள் (apocrine sweat glands). எக்ரைன் வேர்வைச் சுரப்பியில் வேர்வை சுரக்கப்படும்பொழுது, சுரப்பியிலுள்ள செல்களில் எவ்விதச் சேதமும் ஏற்படுவதில்லை. ஆனால், அபோகிரைன் வேர்வைச் சுரப்பியில் வேர்வை சுரக்கப் படும்பொழுது சேய்மை முனையிலுள்ள செல்கள் சிதைவுறு கின்றன.

மயிர்ப்பைச் சுரப்பிகள் (Sebaceous Glands): மயிர்ப்பைச் சுரப்பிகள், மயிர்ப்பைகளோடு (hair follicle) தொடர்பு கொண்டுள்ளன. இச் சுரப்பிகள் பல சிறு நாளங்களின் வழியாக மயிர்ப்பைக்கும், மயிர்த்தண்டுக்கும் (hair shaft) இடையிலுள்ள வெளியில் திறக்கின்றன. உருவமைப்பில் இச் சுரப்பிகள், மற்றச் சுரப்பிகளினின்றும் மாறுபட்டுக் காணப்படுகின்றன. மயிர்ப்பைச் சுரப்பிகளின் சுரக்கும் பகுதியிலுள்ள குழியைச் சுற்றிச் செல்கள் ஒரு செல் வரிசையில் அமையாமல் பல கூட்டங்களாக அமைந்துள்ளன. இக் கூட்டங்களின் புறப்பரப்பிலே உள்ள செல்கள் கூம்பு வடி வுடையனவாயும், மத்தியில் உள்ளவை பல கோண வடிவுடையன வாயுமிருக்கின்றன. இச் சுரப்பிகள் சுரக்கும்பொழுது மத்தியப் பகுதியுள்ள செல்கள் சிதைவுறுகின்றன. சிதைவுற்ற செல்களுக்குப் பதிலாகப் புது செல்கள் புறப்பரப்பிலிருந்து கொண்டு வரப்படு கின்றன. மயிர்ப்பைச் சுரப்பிகளிலிருந்து எண்ணெய் போன்ற ஒரு பொருளான செபும் (sebum) சுரக்கப்படுகிறது.

மயிர்ப்பைகளோடு தொடர்புகொள்ளாத மயிர்ப்பைச் சுரப்பிகள் உதடுகள், முலைக்காம்பு (nipple), ஆண்குறி மேல்

தோல், பெண்குறியின் சிறிய உதடுகளில் (labia minora) காணப் படுகின்றன.

மயிர் (Hair) : மயிர்கள் மேல்தோலிலிருந்து தோற்றமுறு கின்றன. இவை அடித்தோல், கீழ்த்தோல் திசு (subcutaneous

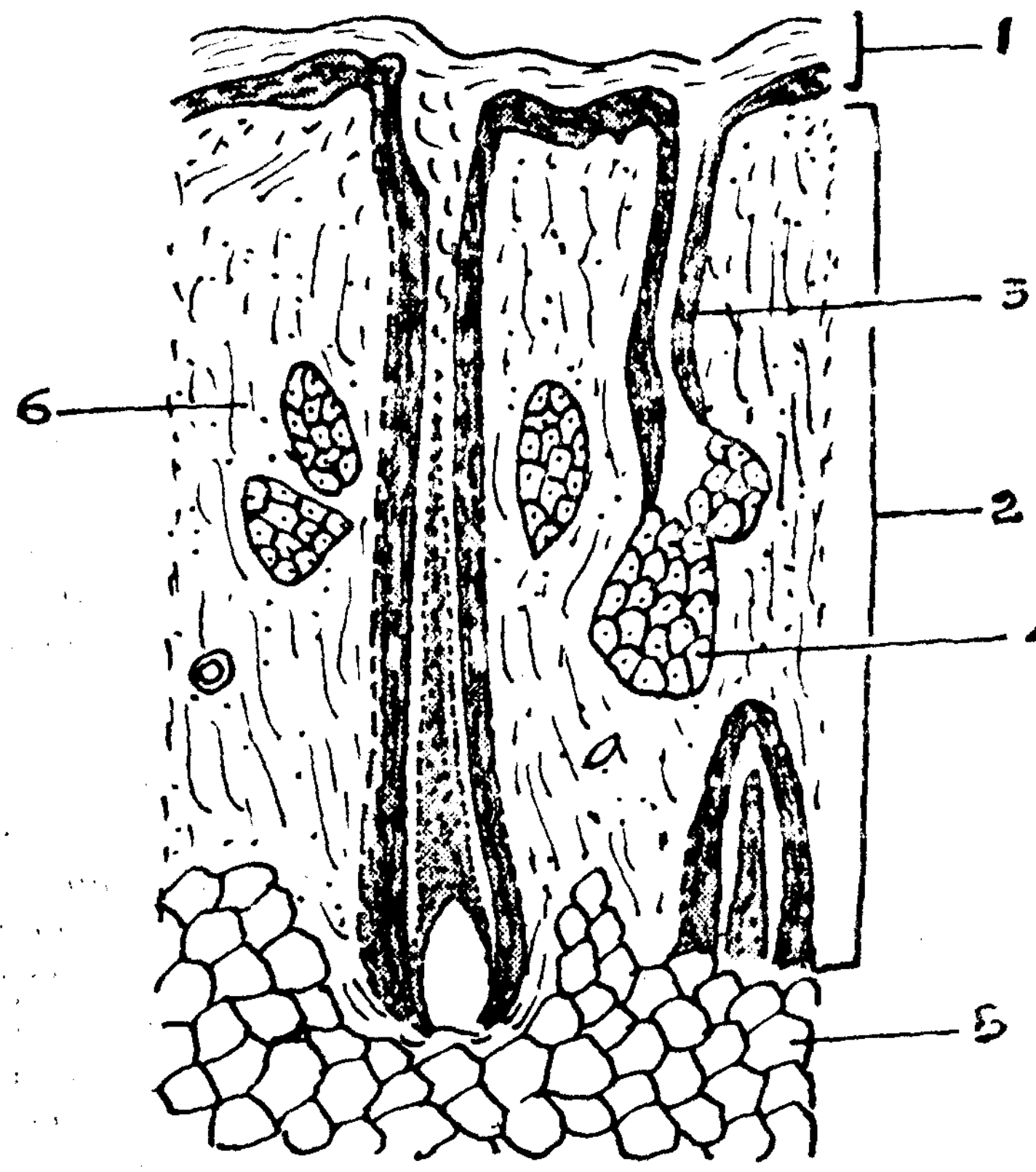

படம் 50

மயிர் (hair), மயிர்ப்பையின் நீள வெட்டுத் தோற்றம்

1. மேல்தோல் (epidermis); 2. அடித்தோல் (carium); 3. மயிர்ப் பை (hair follicle); 4. மயிர்ப்பைச் சுரப்பி (sebaceus gland); 5. கொழுப்புத் திசு (adipose tissue); 6. மென்தசை (smooth muscle).

tissue) வரை நீட்சியுற்றுள்ள குழி அல்லது பைகளில் அமைக்கப் பட்டுள்ளன. முதிர்வுற்ற மயிரில் ஓர் இணைத்தண்டும் (shaft), வேரும் (root) காணப்படுகின்றன. கீழ்முனையில் வேர் பருத்து

மயிர்க்குமிழைத் தோற்றுவிக்கின்றது. இக் குமிழினுள் இணைத்திசு புகுந்து, கிண்ணம் போன்ற அமைப்பைத் தோற்றுவிக்கிறது. அதற்கு மயிர் முகிழ்ப்பு (hair papilla) என்று பெயர். மயிரின் வேரைச் சுற்றி, மயிர்ப்பை (hair follicle) அமைந்துள்ளது.

உரோமத்தில் மேல்தோலிழைமச் செல்கள்மட்டும் காணப்படுகின்றன. இச் செல்கள் மூன்று சுவர்களாக அமைக்கப்பட்டுள்ளன. அவை (1) மயிர் அகணி (medulla), (2) மயிர்ப் புறணி (cortex), (3) புறத்தோல் மேலுறை (cuticle).

மயிர் அகணி (Medulla): மயிரின் மத்திய அச்சாக மயிர் அகணி அமைந்துள்ளது. இது சுமார் 16-20 μ கனமானதாயிருக்கிறது. மயிர் அகணியில் இரண்டு அல்லது மூன்று வரிசைகளில் செல்கள் அமைந்துள்ளன. செல்களின் தோற்றம் மயிரின் வெவ்வேறு இடங்களில் வெவ்வேறுயுள்ளது. மயிர் வேரின் கீழ்ப் பகுதியிலுள்ள செல்கள் கூம்பு வடிவமாகவும், வட்டமான உட்கருக்களைக் கொண்டனவாயுமிருக்கின்றன. இணைத் தண்டுப் பகுதியிலுள்ள செல்கள் சுருங்கியும், உட்கருவற்றும் அல்லது மிகச் சிறிய உட்கருவைக் கொண்டனவாயும் இருக்கின்றன. மெல்லிய குட்டையான மயிர்களில் மயிர் அகணி காணப்படுவதில்லை. செல் இடைவெளிகள் காற்றால் நிரப்பப்பட்டுள்ளன.

மயிர்ப் புறணி (Cortex): மயிர்ப்புறணியில் செல்கள் பல வரிசைகளில் அமைக்கப்பட்டுள்ளன. வேரின் கீழ்ப்பகுதியிலுள்ள மயிர்ப் புறணியில் கூம்பு வடிவச் செல்கள் காணப்படுகின்றன. ஆனால், மேல் மட்டங்களின் புறணியிலுள்ள செல்கள் தட்டையாகவும், வேறுபாடடைந்தும் காணப்படுகின்றன. புறணி செல்களுக்கிடையேயுள்ள இடைவெளிகளில் காற்று காணப்படுகிறது. இடைவெளிகளிலுள்ள காற்றால் மயிரின் நிறம் மாறுவதாகக் கருதப்படுகிறது.

புறத்தோல் மேலுறை (Cuticle): புறத்தோல் மேலுறை மிக மெல்லியதாகவும், ஒருசெல் வரிசைச் சுவரினாலும் ஆனதாகும். மயிர் வேரின் கீழ்ப் பகுதியிலுள்ள புறத்தோல் மேலுறைச் செல்களில் உட்கரு அமைந்துள்ளது. ஆனால், வேரின் மேல் பகுதியிலும், இணைத்தண்டிலும் உள்ள புறத்தோல் மேலுறைச் செல்களிலும் உட்கரு கிடையாது.

மயிர்ப்பை (Hair Follicle) : மயிர்ப்பையில் (1) உள், (2) வெளி மேல்தோல் வேர் உறைகளும் (inner and outer epithelial root

sheaths), (3) இணைத்திசு உறைகளும் (connective tissue sheaths) அடங்கியுள்ளன. உள், வெளி மேல்தோல் வேர் உறைகள் மேல் தோலிலிருந்தும், இணைத்திசு உறைகள் அடித்தோலிலிருந்தும் தோன்றுகின்றன.

(1) உள் மேல்தோல் வேர் உறையில் வேர் உறைப் புறத் தோல் மேலுறையும் (cuticle of the root sheath), ஹக்ஸ்லே சுவரும் (Huxley's Layer), ஹென்லே சுவரும் (Henle's Layer) அடங்கியுள்ளன.

வேர் உறைப் புறத்தோல் மேலுறை, மயிரின் புறத்தோல் மேலுறையைச் சுற்றி அமைந்துள்ளது. இவ் வுறையில் பல செதிள் போன்ற செல்கள் அமைந்துள்ளன. வேர் உறையின் ஆழமான பகுதியிலுள்ள செல்களில் உட்கரு கிடையாது. ஹக்ஸ்லே சுவர் வேர் உறைப் புறத்தோல் மேலுறைக்கு (cuticle of the root sheath) வெளியே அமைந்துள்ளது. செல்கள் மிக நீண்டும், பல வரிசைகளிலும் அமைந்துள்ளன. உட்கரு ஆழமான செல்களில் காணப்படுகிறது. ஆனால், புறணியில் உட்கரு சிறுத்து அல்லது இல்லாமலும் இருக்கிறது. ஹென்லே சுவரில் பல செங்கோண வடிவமுடைய தட்டையான செல்கள் அமைந் துள்ளன. இச் சுவர் ஹக்ஸ்லே சுவருக்கு வெளியே அமைந் துள்ளது. இச் சுவரின் ஆழமான பகுதியிலுள்ள செல்களில்மட்டும் உட்கருக்கள் காணப்படுகின்றன.

(2) வெளி மேல்தோல் வேர் உறை (outer epithelial root sheath) செல் தோன்றுமடுக்கோடு தொடர்ச்சியாக அமைந் துள்ளது. மேற்பகுதியிலுள்ள செல்கள் உயரமாகவும், மற்றவை பல கோண வடிவுடையனவாகவும் இருக்கின்றன.

(3) இணைத்திசு உறையில் மேலும் மூன்று சுவர்களுள்ளன. இவ் வுறை அடித்தோலிலிருந்து தோற்றமுறுகிறது.

நகங்கள்: தட்டையான, கொம்புத்* தகட்டினலான நகங்கள் கால், கை விரல்களின் நுனிகளில் அமைந்து, அவற்றைப் பாதுகாக்க உதவுகின்றன. ஒவ்வொரு நகத்திலும் ஓர் (1) உடல், (2) பிடிப்பில்லாத முனை (free edge), (3) வேர் ஆகியவை அடங்கி யுள்ளன. நகத்தின் உடல் பகுதி இளஞ்சிவப்பு நிறமாயிருக்கிறது. நகத்தின் அண்மைப் பகுதி வெள்ளையாய் இருக்கிறது. அப் பகுதிக்கு லுனுலா (lunula) என்று பெயர்.

நகத்தின் அண்மைப் பகுதியிலும், பக்க எல்லைகளிலும் அமைந்துள்ள தோல் பகுதிக்கு நக மடிப்பு (nail fold) என்று பெயர். நகத்தின் கீழேயுள்ள தோலிற்கு நகப் படுகை (nail bed) என்று பெயர். நக மடிப்பிற்கும், நகப் படுகைக்குமிடையிலுள்ள பள்ளத்திற்கு நகப் பள்ளம் (nail groove) என்று பெயர்.

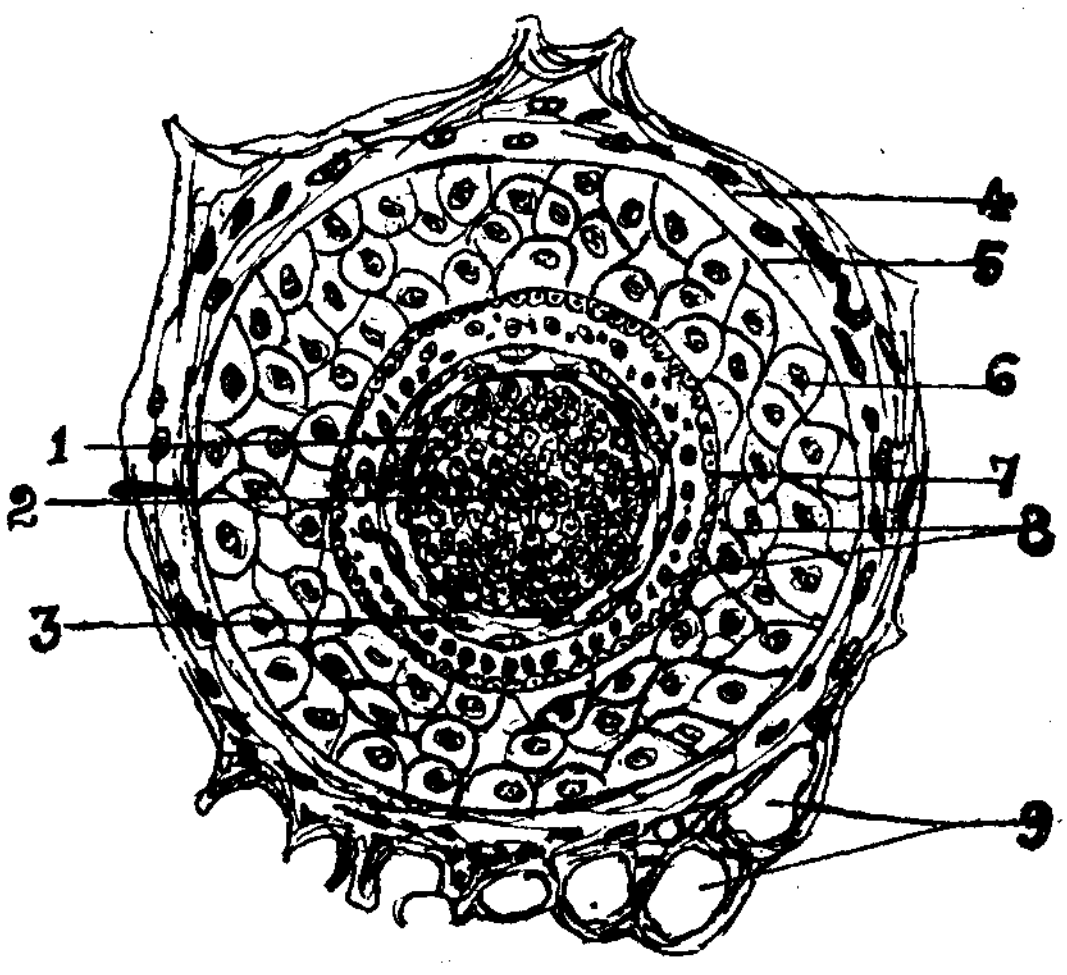

படம் 51

மயிர் வேர், மயிர்ப்பையின் (hair follicle) குறுக்கு வெட்டுத் தோற்றம்

1. மயிர்ப்பை புறணி (cortex of hair); 2. மயிரின் புறணி மேலுறை (cuticle of hair); 3. உள் வேர் உறையின் புறணி மேலுறை (cuticle of inner root sheath); 4. இணைத்திசு உறை (connective tissue sheath); 5. விட்டிரியஸ் சவ்வு (vitreous membrane); 6. வெளி வேர் உறை (external root sheath); 7. ஹென்லிச் சுவர் (Henle's Layer); 8. ஹென்லிச் சுவரிலுள்ள உட்கருக்கள்; 9. கொழுப்பு.

நகங்கள் மிகக் கடினமாகவும், கொம்புத் தன்மையுள்ளனவாகவும், பல தட்டையான செல்களைக் கொண்டனவாயும் இருக்கின்றன. செல்கள் பல செல் வரிசைகளில் அமைக்கப்பட்டுள்ளன. செல்களில் சுருங்கிய அல்லது சீரழிந்த உட்கருக்கள் காணப்படுகின்றன. நகப் படுகையில் மேல்தோலும் அடித்தோலும் அமைக்கப்பட்டுள்ளன. இவை தோலின் மேல்தோல், அடித்தோல்களின் தொடர்ச்சியாகும். மேல்தோலில் நான்கு அடுக்குகள் காணப்படுகின்றன. ஆனால், சில நகங்களில் ஊசிடமடுக்கு மிக மெல்லியதாக அல்லது இல்லாமலுமிருக்கிறது. நக மடிப்பின் அண்மைப் பகுதியிலுள்ள கார்னிய அடுக்கு,

நக வேரின் மேற்பரப்பிலும் நக உடற்பகுதியின் மேற்பரப்பிலும் சிறிது பரவி, எபோநிக்கியத்தைத் (eponychium) தோற்று விக்கிறது.

நக வேரிற்கும், நக உடற்பகுதியின் அண்மைப் பகுதிக்கும் அடியிலுள்ள நகப் படுகையின் பின் பகுதியிலுள்ள மேல்தோல் லுனுலாவோடு (lunula) தொடர்பு கொண்டுள்ளது. மிகத் தடிப்பாயுள்ள இப் பகுதியை இடையீட்டுப் பொருள் (matrix) என்று அழைக்கிறோம். இங்கிருந்து தோன்றும் செல்கள் நகச் செல்களாக மாற்றப்படுகின்றன. இவை நகத்தின் வளர்ச்சியில் பங்கேற்கின்றன.

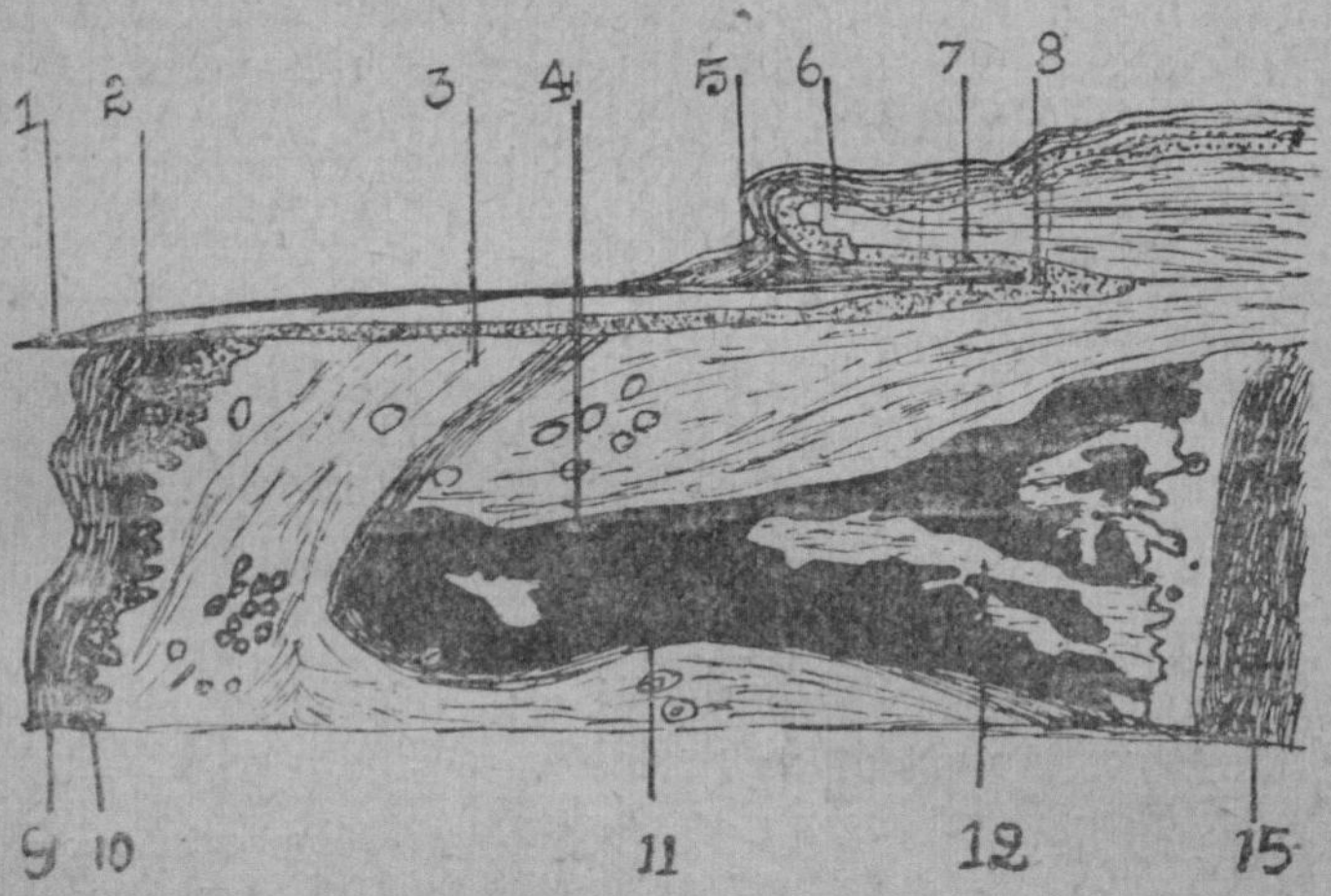

படம் 52

நகத்தின் (nail) நீள வெட்டுத் தோற்றம்

1. நகத்தின் பிடிப்பில்லாத முனை (free edge of nail); 2. கைப்போநீக்கியம் (hyponychium); 3. நகப் படுகையின் அடித்தோல் (dermis of nail bed); 4. எலும்பு; 5..எபோநிக்கியம் (eponychium); 6. முதனிலை நக மடிப்பு (proximal nail fold); 7. நக வேர்; 8. நக இடையீட்டுப் பொருள் (nail matrix); 9. கார்னிய அடுக்கு (stratum corneum); 10. மேல்தோலின் மால்பீஜியன் சுவர்; 11. எலும்பு; 12. எலும்புள்ளிடைக் குழி (morrow cavity); 13. குருத்தெலும்பு.

நகப் படுகையிலுள்ள (nail bed) அடித்தோல் சாதாரண தோலின் அடித்தோலிலிருந்து மாறுபட்டுள்ளது. நகப் படுகையின் அடித்தோலிலுள்ள இணைத்திசு நார்கள் நகத்தின் அச்சிற்கு நீள

வாக்கிலும், செங்குத்தாகவும் அமைக்கப்பட்டுள்ளன. நகவேரின் பின் பகுதியில்மட்டும் அடித்தோல் காம்புகள் (dermal papillae) காணப்படுகின்றன. அடித்தோல் காம்புகள் நகவேரின் முன் பகுதியில் காணப்படுவதில்லை. இதற்கு மாறாக நீளப்பாங்கான அடித்தோல் மேடுகள் (dermal ridges) காணப்படுகின்றன.

12. சீரண மண்டலம்

(Digestive System)

சீரண மண்டலத்தில் வாய்க்குழி (oral cavity), உணவுக்குழல் (alimentary tract), மற்றும் இவ்விரு பகுதிகளோடுதொடர்புடைய சீரணச் சுரப்பிகள் (digestive glands) அடங்கியுள்ளன. வாய்க் குழியில் உதடுகள், கன்னம், பல் ஈறு (gum), மேல்வாய் (palate). நாக்கு, கற்கள், அடிநாச்சதை (tonsil) ஆகியவையும், உணவுக் குழலில் தொண்டை (pharynx), உணவுக்குழாய் (oesophagus), இரைப்பை (stomach), சிறுகுடல் (small intestine), பெருங்குடல் (large intestine) ஆகிய பகுதிகளும் அடங்கியுள்ளன.

வாய்க் குழி (Oral Cavity) : வாய்க் குழியிலுள்ள அடுக்குடைய ஸ்குவாமஸ் மேல்தோலிழைமம் (stratified squamous epithelium) உதடு, அடிநாச்சதை, நாக்கு போன்ற உறுப்புகளின் மேல் வரிப்பூச் சாக அமைக்கப்பட்டுள்ளது. இதே மேல்தோலிழைமம் வாய்க் குழிச் சுரப்பிகளையும் (oral glands), உட்குழிதல் (invagination) வளர்ச்சியடைதல், வேறுபாடடைதல், சுண்ணகமாதல் போன்ற முறைகளினால் உண்டான பற்சிப்பியையும் (enamel) தோற்று விக்கின்றன.

உதடுகளும் கன்னங்களும் : தசையினாலான உதட்டின் வெளிப் பக்கத்தில் தோலும் உட்பக்கத்தில் சளிச்சவ்வும் அமைந்துள்ளன. உதட்டிலுள்ள தசைகள் வரிகளையுடையன. உதட்டில் ஓரிஸ் சுருக்குத் தசையும் (orbicularis oris), உதட்டுச் சுருக்குத் தசையும் (compressor labi), போலித்தசையும் (mimetic) அமைந்துள்ளன. உதட்டை மூன்று வேறுபட்ட பகுதிகளாகப் பிரிக்கலாம். அவை தோல் பகுதி, சிவப்புப் பகுதி, வாய்ச்சவ்வுப் பகுதி என்பனவாகும். மயிர்ப்பை (hair follicle), மயிர்ப்பைச் சுரப்பி (sebaceous gland), வேர்வைச் சுரப்பி (sweat gland) ஆகியவையடங்கிய தோலினால்

தோல் பகுதி சூழப்பட்டுள்ளது. சிவப்புப் பகுதியில் அடுக்குடைய ஸ்குவாமஸ் மேல்தோலிழைமம் அமைந்துள்ளது. இச் சிவப்புப் பகுதி உதட்டின் வெளியேயுள்ள தோலோடும், உள்ளேயுள்ள சளிச் சவ்வோடும் தொடர்பு கொண்டுள்ளது.

உதடு, கன்னங்களின் உட்பரப்புகள் ஒரே மாதிரியான குறுதி சயங்களைக்கொண்டனவாயிருக்கின்றன. இவற்றின் உட்சுவர் களுக்குக் கோழை அல்லது சளிச் சவ்வு (mucous membrane or mucosa) என்று பெயர். கோழைச் சவ்வில் இரு அடுக்குகள் உள்ளன. உள் அடுக்கு மேல்தோலிழைமத்தாலும், வெளியடுக்கு இணைத்திசு விலும் ஆனது. இவ் விரண்டையும் மொத்தமாக லேமினு புரோ பிரியா (lamina propria or tunica propria) என்றழைக்கிறோம். இந்த லேமினு புரோபிரியா. கீழேயுள்ள வரித்தசையான ஓரிஸ் சுருக்குத் தசையோடும், கன்னங்களிலுள்ள தசையோடும் ஒரு கீழ்க் கோழைச்சவ்விஞல் (submucosa) இணைக்கப்பட்டுள்ளது. கீழ்க் கோழை அல்லது சளிச் சவ்விலுள்ள நார்கள் கனமாகவும், மிக ஒழுங்காகவும் அமைக்கப்பட்டுள்ளன. உதடு, கன்னங்களிலுள்ள மேல்தோலிழைமத்திற்கும், தசைமத்திற்குமிடையில் பல சளிச் சுரப்பிகளும், சீரஸ் சுரப்பிகளும் (serous glands) அமைந் துள்ளன.

பல் ஈறும் (Gum or Gingivae), **மேல்வாயும்** (Palate) : இங்குச் சளிச்சவ்வும், கீழ்ச் சளிச்சவ்வும், எலும்புத் திசுவிற்குமேல் அமைந் துள்ளன. ஆகையால், அமைப்பிலே சிறிது மாற்றங்கள் காணப் படுகின்றன. பல் ஈறுப் பகுதியில் லேமினு அல்லது டியூனிகா புரோ பிரியாவிலுள்ள இணைத்திசுவிலுள்ள காம்புகள் அல்லது பாப்பில் லாக்கள் (papillae) மிக நீளமாகவும், ஒல்லியாகவும், நெருங்கியும் காணப்படுகின்றன. கீழ் அடிச்சவ்வு, எலும்பிலுள்ள எலும்பு மேற்சவ்வோடு தொடர்பு கொண்டுள்ளது. ஒவ்வொரு பல்லையும் சுற்றி அமைந்துள்ள ஈற்றுப் பகுதியிலுள்ள நார்கள் சிறப்புத் தன்மை கொண்டனவாகவும், அவை பற்களைப் பற்குழிகளில் அமைக்கவும் உதவுகின்றன. பல் ஈறுப் பகுதியிலுள்ள சளிச்சவ்வில் சுரப்பிகள் கிடையா.

மேல்வாயில், டியூனிகா புரோபிரியா நன்கு வளர்ச்சியடைந் துள்ளது. இலாஸ்டிக் நார்களாலான ஒரு சுவர், சளிச்சவ்வையும் கீழ்ச் சளிச்சவ்வையும் பிரிக்கிறது. இப் பகுதியிலுள்ள கீழ்ச் சளிச் சவ்வு, கீழேயுள்ள எலும்பின் மேற்சவ்வோடு தொடர்பு கொண் டுள்ளது. மேல்வாய்ப் பகுதியிலுள்ள கீழ்ச் சளிச்சவ்வில் பல சுரப் பிகள் காணப்படுகின்றன.

பற்கள் (Teeth): பற்கள், முகடு (crown), வேர், கழுத்து என்று மூன்று பகுதிகளாகப் பிரிக்கப்பட்டுள்ளன. இம் மூன்று பகுதிகளுள் முகட்டுப் பகுதி வெளியே நன்கு காட்சியளிக்கின்றது. ஆனால், வேர்ப்பகுதி ஒரு குழியினுள் அமைக்கப்பட்டுள்ளது. இவையிரண்டிற்கும் இடைப்பட்ட பகுதிக்குக் கழுத்து என்று சொல்கிறோம். ஒவ்வொரு பல்லிலும் பற்காரை (cementum), பற்சிப்பி (enamel), பற்காழி அல்லது தந்தினி (dentin), பற்கூழ் (pulp) முதலியவை அடங்கியுள்ளன.

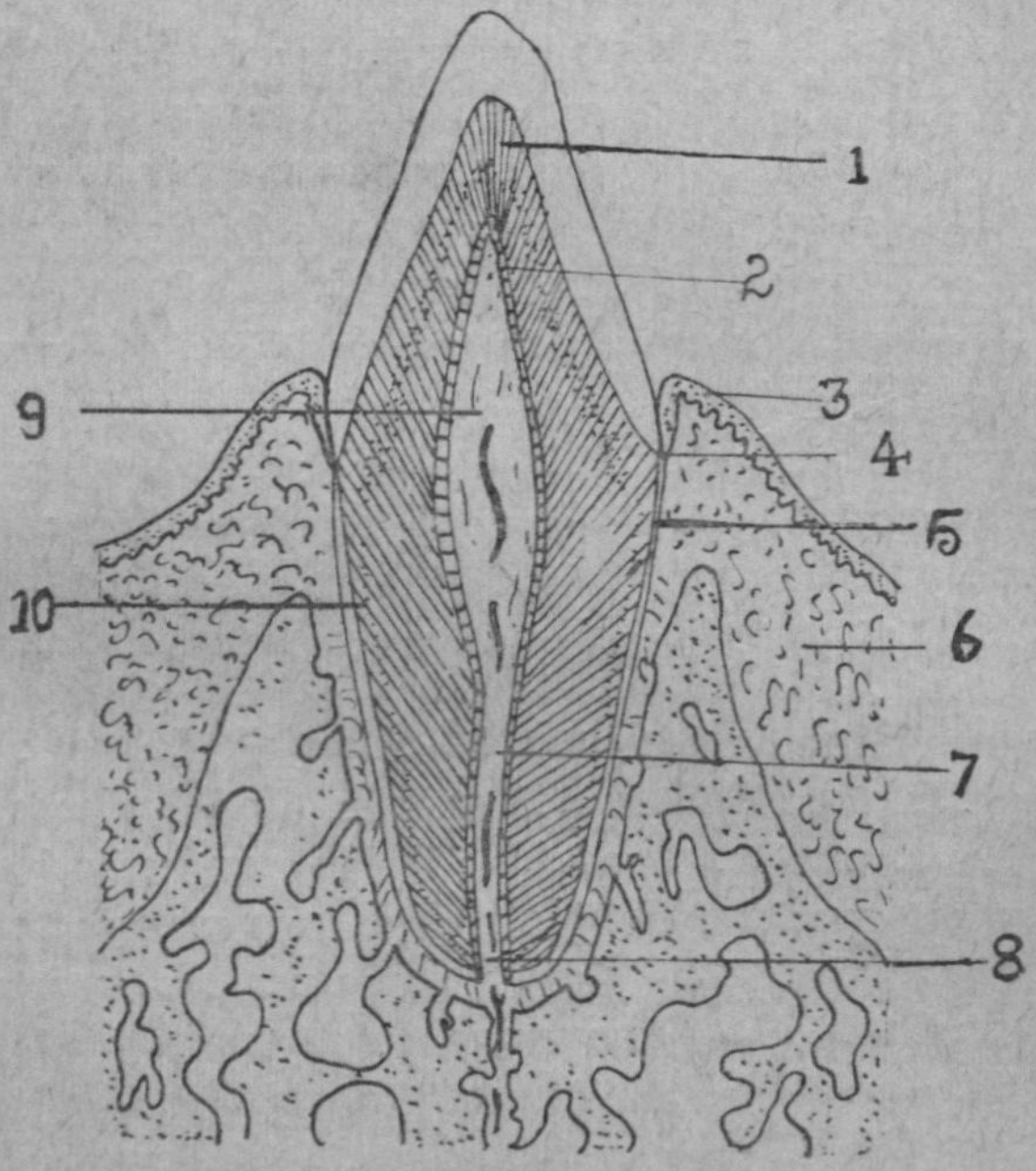

படம் 53

பல்லின் வெட்டுத் தோற்றம்

1. பற்காழி அல்லது தந்தினியும் (dentin) அதிலுள்ள நுண் குழாய்களும் (dentinal tubules); 2. பற்காழிச் செல்கள் (odontoblasts); 3. பல் ஈறு மேல்தோலிழைமம் (epithelium of gingiva); 4. கழுத்து (cervix); 5. பற்காரை (cementum); 6. எலும்பு (bone); 7. பற்கூழ்க் கால்வாய் (pulp canal); 8. புழை; 9. கூழ் அறை (pulp chamber); 10. டாம்சின் குறுமணிகளையுடை சுவர் (Granular Layer of Tomes).

பற்சிப்பி : உடலிலுள்ள கடினமான பகுதிகளிலே முதன்மையானது இப் பற்சிப்பியாகும். இவை கனிம உப்புகளால் (orga-

nic salts), அதிலும் கால்சியம் பாஸ்பேட்டினுல் முக்கியமாக அமைக்கப்பட்டுள்ளன. இப் பற்சிப்பியிலுள்ள கனிம உப்புகளில் அளவிற்குக் கரிமப் பொருள்களும் காணப்படுகின்றன. பற்சிப்பியில் பல கோல் வடிவுகளும் (rods) அல்லது பட்டகைகளும் (prisms), பட்டகை இடையீட்டுப் பொருளும் (interprismatic substances) அடங்கியுள்ளன. பற்சிப்பிப் பட்டகைகள் மிக நீளமாகவும், பற்சிப்பி முழுதும் பரவியும் காணப்படுகின்றன. குறுக்குவெட்டில் பார்க்கும்பொழுது கோல் வடிவுகள் அல்லது பட்டகைகள் அறு கோணமுடையனவாக அல்லது முட்டை வடிவமாக அல்லது பல கோணமுடையனவாகக் காணப்படுகின்றன. ஒவ்வொரு கோல் வடிவின் குறுக்கு விட்டமும் சுமார் 4 μ ஆகும். பற்காழி–பற்சிப்பி இணைப்புப் பகுதியில் இருக்கும் பற்சிப்பியின் அளவைவிடச் சேய்மை முனையிலிருக்கும் பற்சிப்பியின் அளவு அதிகமாகும்.

ஒவ்வொரு பற்சிப்பிக் கோல் வடிவும் பல படிகங்களால் அமைக்கப்பட்டுள்ளது. கனிமப் பொருள்களாலான படிகங்கள் கரிமப் பொருளில் அமைக்கப்பட்டுள்ளன. கோல் வடிவைச் சுற்றிலுமுள்ள பகுதியில் அதிகமான கரிமப் பொருள்கள் காணப்படுகின்றன. இப் பகுதியைக் கோல் உறை (rod sheath) என்றழைக்கிறோம். இக் கோல் வடிவுகளுக்கிடையே உள்ள பொருளைக் கோல் இடையீட்டுப் பொருள் என்று அழைக்கிறோம்.

ஒவ்வொரு பட்டகையிலும் குறுக்காக அமைந்துள்ள பல வரிகள் காணப்படுகின்றன. இவ் வரிகள் 4 μ இடைவெளிகளில் அமைக்கப்பட்டுள்ளன. இவை தவிர, பல கோடுகளும் அமைந்துள்ளன. அக் கோடுகளுக்கு ரெட்ஜியஸ்ஸின் கோடுகள் (Incremental Lines of Retzius) என்று பெயர்.

பற்காழி அல்லது தந்தினி (Dentin) : பற்காழி, மஞ்சள் நிறமாகவும், கடினமாகவும், நெகிழுந்தன்மை கொண்டனவாகவும் உள்ளது. பல்லின் பெரும்பகுதியை அமைத்ததோடு மட்டுமல்லாமல், பல்லிற்கு உறுதியையும் தருகிறது. இவற்றில் கனிப் பொருள்கள் அதிகமாக அடங்கியுள்ளன. பற்காழியின் சுண்ணகமான (calcified) ஆதாரப் பொருளில் கொலஜென் நார்களும், பற்காழியைச் சுரக்கும் செல்களின் நீட்சிகளும் அடங்கியுள்ளன.

பற்காழியைச் சுரக்கும் செல்கள் (odontoblasts) பற்காழியை அமைக்கின்றன. இச் செல்களிலிருந்து தோன்றும் நீட்சிகள் மிக நீளமாயிருக்கின்றன. பற்காழி அமைக்கப்படும்பொழுது, இந் நீட்சிகள் பல நுண்குழாய்களில் உண்டாக்கப்படுகின்றன. அக் குழாய்களுக்குப் பற்காழி நுண்குழாய்கள் (dentinal tubules) என்று பெயர்.

பற்காழியிலுள்ள கோலஜென் நார்கள், பற்காழி நுண் குழாய்களுக்குச் செங்குத்தாக அமைக்கப்பட்டுள்ளன. பற்காழியி லுள்ள கனிப் பொருள்கள், அதன் ஆதாரப் பொருளில் மிகச் சீராக அமைக்கப்பட்டுள்ளன. ஆதாரப் பொருளில் மியூகோபாலி சேக்கரைட்டுகளும் அடங்கியுள்ளன.

பல்லின் சில இடங்கள் குறைவான கனிப் பொருள்களைக் கொண்டிருக்கின்றன. அவ்விடங்களிலுள்ள இடையீட்டுப் பொருள் சுருங்குவதால், ஓர் இடைவெளி தோன்றுகின்றது. காற்றால் நிரப்பப்பட்டுள்ள அவ்விடம் மிகக் கருமையாகக் காணப் படுகிறது. அவ் வகையான ஓரிடம் பற்காரையும் பற்காழியும் இணையுமிடத்தில் காணப்படுகிறது. குறுமணிகள் தோற்றமுடைய அவ்விடத்திற்கு டாம்சின் குறுமணிகளையுடை சுவர் (Granular Layer of Tomes) என்று பெயர். மற்றோர் இடம் பல் முகட்டில் (crown) காணப்படுகிறது. இவை தவிர, பற்காழியில் வளர்ச்சிக் கோடுகளான ஓவனின் கோடுகளும் (Contour Lines of Owen), வான் எப்னெரின் கோடுகளும் (Imbrication Lines of Von Ebner) அமைந்துள்ளன.

பற்காரை (Cementum): உருவமைப்பிலும், கலவையமைப்பிலும் பற்காரை, எலும்பைப் போன்று காட்சியளிக்கிறது. இவை பற்சிப்பியைவிடக்கருமையாகவும்,பற்காழியைவிடச் சிறிது வெளுப் பாகவும் காணப்படுகிறது. பல்வேரிலுள்ள பற்காழியைச் சுற்றி ஓர் உறை போன்று பற்காரை அமைந்துள்ளது. பற்காரையில் சில சமயங்களில் செல்கள் காணப்படுகின்றன. அச் செல்களுக்குப் பற்காரைச் செல்கள் (cementocytes) என்று பெயர். சில சமயம் பற்காரையில் செல்கள் காணப்படுவதில்லை. அம் மாதிரியான பற் காரைக்குச் செல்லற்ற பற்காரை (acellular cementum) என்று பெயர். செல்லற்ற பற்காரைப் பகுதி பொதுவாகப் பற்காழிக்கு அருகில் அமைக்கப்பட்டுள்ளது. பற்காரைச் செல்கள் பற்காரையி லும், இடையீட்டுப்பொருளிலுள்ள இடைக்குழிகளிலும் அமைக்கப் பட்டுள்ளன. பற்காரையின் ஆதாரப் பொருள் எலும்பின் ஆதாரப் பொருளை ஒத்திருக்கிறது. பற்காரை இடையீட்டுப் பொருளிலுள்ள கோலஜென் நார்கள், சுற்றிலுமுள்ள இணைத்திசு வினுள் நீட்டிக்கொண்டிருக்கின்றன. நீட்டிக்கொண்டிருக்கும் அந் நார்களுக்குச் சார்பீயின் நார்கள் (Sharpey's Fibres) என்று பெயர்.

பற்கூழ்க் குழி (Pulp Cavity): பற்கூழ்க் குழியின் அமைப்பு, பற்களின் உருவமைப்பிற்கேற்ப அமைந்துள்ளது. பற்கூழ்க் குழி,

பல் முகட்டிலும், வேரிலும் அமைக்கப்பட்டுள்ளது. ஆனால், பற்கூழ்க் கால்வாய் (pullp canal) அல்லது வேர்க் கால்வாய் (root canal) பல்லின் வேரில் மட்டும் அமைக்கப்பட்டுள்ளது. இளம் விலங்குகளிலுள்ள பற்கூழ்க் குழி, முதிர் விலங்கினத்தைவிட மிகப் பெரியதாயிருக்கிறது.

பற்காழிக்கூழ் அல்லது தந்தினிக்கூழ் (Dental Pulp) : பற்காழிக்கூழில் பற்காழியைத் தோற்றுவிக்கும் செல்கள் அடங்கியுள்ளன. இக் கூழ் பற்களுக்கு உறுதியையும், உணர்வையும் தருகின்றது. பற்கூழ்க் குழியிலுள்ள பற்காழிக்கூழில் இணைத்திசு அடங்கியுள்ளது. இக் கூழில் நாரியல் செல்கள், உயிர்த் தசைமச் செல்கள், பற்காழியைச் சுரக்கும் செல்கள் ஆகியவை அடங்கியுள்ளன. பற்காழியைச் சுரக்கும் செல்கள் பற்காழியைச் சுரக்கின்றன. இச் செல்களிலிருந்து நீட்சியுறும் சைட்டோப்பிளாச நீட்சிகளை டாம்ஸின் நார்கள் (Tome's Fibres) என்றழைக்கிறோம். இவை பற்காழியினுள் நீட்சியுற்று, அவற்றிலுள்ள பற்காழ் நுண்குழாய்களினுள் அடக்கப்பட்டுள்ளன.

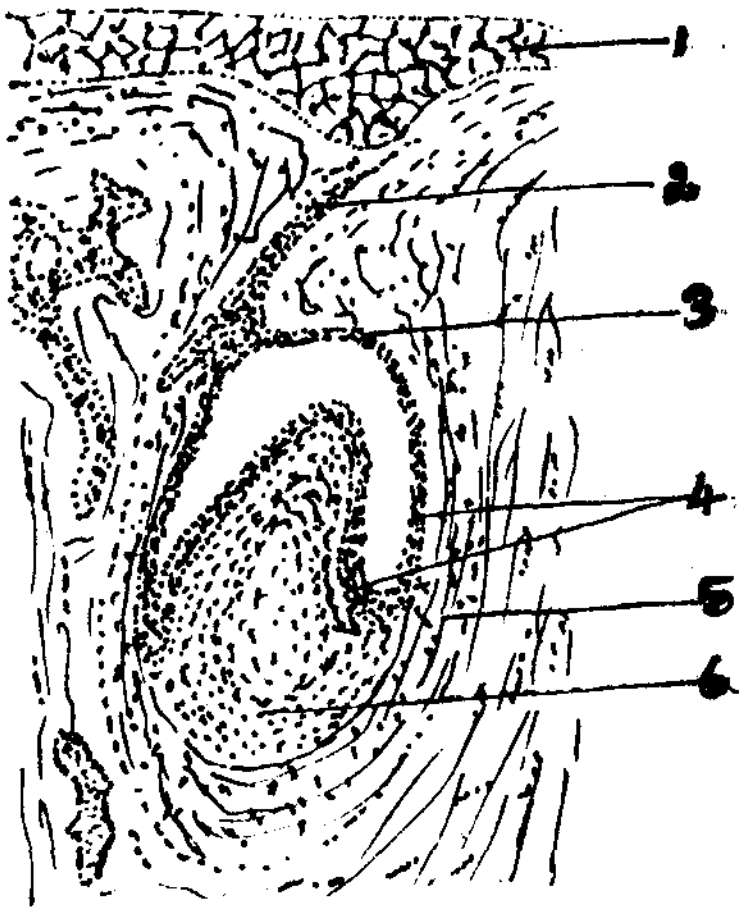

படம் 54

பல்லின் வளர்ச்சியைக் காட்டுதல் (பற்காரை அமைவதற்கு முன்புள்ள தோற்றம்)

1. வாய் மேல்தோலிழைமம் (oral epithelium); 2. பல் தகடு (dental lamina); 3. நிலையான பல்லின் தகடு; 4. பற்சிப்பியுறுப்பு (enamel organ); 5. பல்குழி; 6. பல் முகிழ்ப்பு (dental papilla).

பற்களின் வளர்ச்சி : மனிதனின் பற்கள் இரு வகைப்படும். முதனிலைப்பற்கள் (primary dentition) அல்லதுவிழக் கூடிய பற்கள் (deciduous teeth), இரண்டாம் நிலைப் பற்கள் (secondary dentition) அல்லது நிரந்தரமான பற்கள் (permanent teeth). பற்கள் இரண்டு விதக் கருத்திசுக்களிலிருந்து தோற்றமுறுகின்றன. வெளியடுக்கிலிருந்து பற்சிப்பியும், நடுவடுக்கிலிருந்து பற்காழி, பற்காரை, பற்கூழ் முதலியவையும் தோன்றுகின்றன.

கரு, கருப்பையில் இருக்கும்பொழுதே பற்கள் தோன்றுவதற்கான அறிகுறிகள் தோன்றுகின்றன. இச் சமயத்தில் மேல்கீழ்த்

தாடைகளிலுள்ள வாய் மேல்தோலிழைமம் தடிக்கின்றது. பின்பு இத் தடித்த பகுதி கீழேயுள்ள நடுவடுக்குப் பொருளினுள் குவிந்து, ஓர் உதடு-பல் தகட்டைத் (dental lamina or labio dental ledge) தோற்றுவிக்கின்றது; பின்பு இரண்டாகப் பிரிந்து உதட்டுத் தகட்டையும் (labial lamina), பல் தகட்டையும் (dental lamina) தோற்றுவிக்கின்றது. உதட்டுத் தகடு, உதட்டையும், பல் தகடு, பல் ஈறுகள், பற்சிப்பியையும் அமைக்கின்றன.

பல் தகடு தோன்றிய பிறகு அதன் வெளிப்புறத்தில் பல செல்கள் திரட்சியுறுகின்றன. இத் திரட்சி, பற்சிப்பியில் மேற் முகட்டைத் தோற்றுவிக்கின்றது. இத் திரட்சியை மூலாதாரப் பற்சிப்பி உறுப்புகள் என்றழைக்கிறோம். இத் திரட்சி பின்பு பல் ஈறுப்பகுதியில் உட்குவிந்து பருக்கின்றது. பின் இப் பருத்த பகுதி பின்பு இரு சுவரினுலான கவிந்த கிண்ணம் போன்ற அமைப்பை அடைகிறது. அக் கிண்ணத்திற்குப் பற்சிப்பி உறுப்பு (enamel organ) என்று பெயர். ஒரு கழுத்துப் பகுதியினால் இப் பற்சிப்பி உறுப்பு,பல் தகட்டோடு இணைக்கப்பட்டுள்ளது. கவிழ்ந்த கிண்ணத்திலுள்ள செல்களுக்குப் பற்சிப்பிச் செல்கள் (amelo-blasts) என்று பெயர். கிண்ணத்தின் வெளிச்சுவர் தட்டையாகி, பற்சிப்பி உறுப்பு மேல்தோலிழைமத்தைத் தோற்றுவிக்கிறது. கிண்ணத்தின் வெளி, உட்சுவர்களுக்கு இடையிலுள்ள பகுதி தொய்வான பின்னல் திசுவால் நிரப்பப்பட்டுள்ளது. அப் பகுதிக்குப் பற்சிப்பிக் கூழ் (enamel pulp) அல்லது விண்மீன் போன்ற வலைச்சவ்வு (stellate reticulum) என்று பெயர்.

கவிழ்ந்த பற்சிப்பியுறுப்பினுள் பின்பு கீழேயுள்ள நடுவடுக்குப் பொருள் செல்கள் புகுகின்றன. இச் செல்கள் ஒன்றிணைந்து பல் காம்புவைத் (dental papilla) தோற்றுவிக்கின்றன. பல கூம்புகளையும் (cusps),வேர்களையும் (roots) உடைய கிண்ணங்களில் பல கிண்ணங்கள் தோன்றுகின்றன. இதன் பின்பு அதோடு தொடர்புடைய காம்புகளும், மற்றப் பகுதிகளும் தோற்ற முறுகின்றன. பல் காம்புவைத் தோற்றுவித்த செல்களுக்குப் பற்காழியைச் சுரக்கும் செல்கள் என்று பெயர். இச் செல்கள் பற்சிப்பிச் செல்களைப் போன்ற தோற்றத்தைக்கொண்டிருக் கின்றன. பற்சிப்பிச் செல்கள் பற்சிப்பியைத் தோற்றுவிக்கும் பொழுது, பற்காழியை அமைக்கும் செல்கள் பற்காழியைப் பற்சிப்பியின் அடியில் தோற்றுவிக்கின்றன. இச் சமயத்தில் பற்சிப்பி உறுப்பின் வெளி மேல்தோலிழைமத்திற்கும் செல்களுக்கு மிடையே இருந்த பற்சிப்பிக் கூழ் (enamel pulp) அல்லது விண்மீன் போன்ற வலைப்பின்னல் மறைகிறது. இதே நேரத்தில்

பல் காம்புப் பகுதியினுள் குருதிக் குழாய்களும் நரம்புகளும் உட்புகுந்து பற்கூழ்க் குழியைத் (pulp cavity) தோற்றுவிக்கின்றன.

பற்கள் நன்கு வளர்ச்சியடைந்த பிறகுதான், பற்காரை (cementum) தோற்றுமுறுகிறது. பல்லிற்கும், தாடை எலும்பிற்கு மிடையில் நடுவடுக்குப் பொருள் குவிகின்றது. நடுவடுக்குப் பொருள்கள் பற்காம்பிலிருந்து பல் முகடுவரை குவிக்கப்படு கின்றன. நடுவடுக்குப் பொருள் குவிந்த பகுதியைப் பற்பை (dental sac) என்றழைக்கிறோம். பல் வளர்ந்து தாடை எலும்பிற்கு மேலே நீட்டும்பொழுது, பல் முகட்டிற்கு மேலிருக்கும் பற்பை அழிகிறது. ஆனால், ஆழமான பகுதியிலுள்ள பற்பைமட்டும் நிலைத்து வளரும் வேரோடு தொடர்பு கொள்கிறது. பல், தாடை எலும்புகளில் சரியாக அமைந்த பிறகு, பற்பையிலுள்ள செல்கள் பற்காரையைத் தோற்றுவிக்கின்றன.

முதனிலைப் பற்கள் மேற்கூறியவாறு தோற்றமடைந்து, பின்பு மறைகின்றன. அவ் விடங்களில் நிரந்தரமான பற்கள் தோன்று கின்றன.

நாக்கு: நாக்கு தசைமத்தாலான ஓர் உறுப்பாகும். இவ் வுறுப்பில் தசைநார்கள் நீள, குறுக்கு, செங்குத்தான திசைகளில் அமைக்கப்பட்டுள்ளன. நாக்கின் முன்மூன்றில் இரு பங்குப் பகுதி தசையினாலும், பின்மூன்றில் ஒரு பங்கு பகுதி நிணநீர்த் திசுவினாலும் அமைக்கப்பட்டுள்ளன.

நாக்கின் கீழ்ப்பகுதியைச் சுற்றி ஓர் அடுக்குடைய ஸ்குவாமஸ் எபிதீலியம் அமைந்துள்ளது. லேமினா புரோபிரியா மிக ஒல்லி யாகவும், தசையோடு நெருங்கி ஒட்டியும் அமைந்துள்ளது.

நாக்கின் முன்மூன்றில் இரு பங்குப் பகுதியானது, பின் மூன்றில் ஒரு பங்குப் பகுதியிலிருந்து 'V' வரிசையில் அமைந்துள்ள வளைவு முகிழ்ப்புகளால் (circumvallate papillae) பிரிக்கப் பட்டுள்ளன. நாக்கின் முன்பகுதியில் பல நாக்கு முகிழ்ப்புகள் (lingual papillae) காணப்படுகின்றன. இம் முகிழ்ப்புகள் பல வகைப்படும். அவை நூல் வடிவுடைய முகிழ்ப்புகள் (filiform papillae), காளான் வடிவுடைய முகிழ்ப்புகள் (fungiform papillae) வளைவான காம்புகள் ஆகும்.

நூல் வடிவுடைய முகிழ்ப்புகள்: நாக்கின் முன் பகுதியில் அதிக் எண்ணிக்கையிலும், பரவியும் இம் முகிழ்ப்புகள் அமைந்துள்ளன.

ஒவ்வொரு முகிழ்ப்பிலும் இணைத்திசுவினாலான மத்தியப் பகுதியும், அதைச் சுற்றி அடுக்குடைய ஸ்குவாமஸ் மேல்தோலிழைமமும் அமைந்துள்ளன. இம் முகிழ்ப்புகளின் மேல்தோலிழைமத்திலிருந்து ஒன்று அல்லது பல இரண்டாம் நிலை நீட்சிகள் தோன்றுகின்றன. இந் நீட்சிகள் நூல் வடிவ முனைகளாக முடிவடைகின்றன.

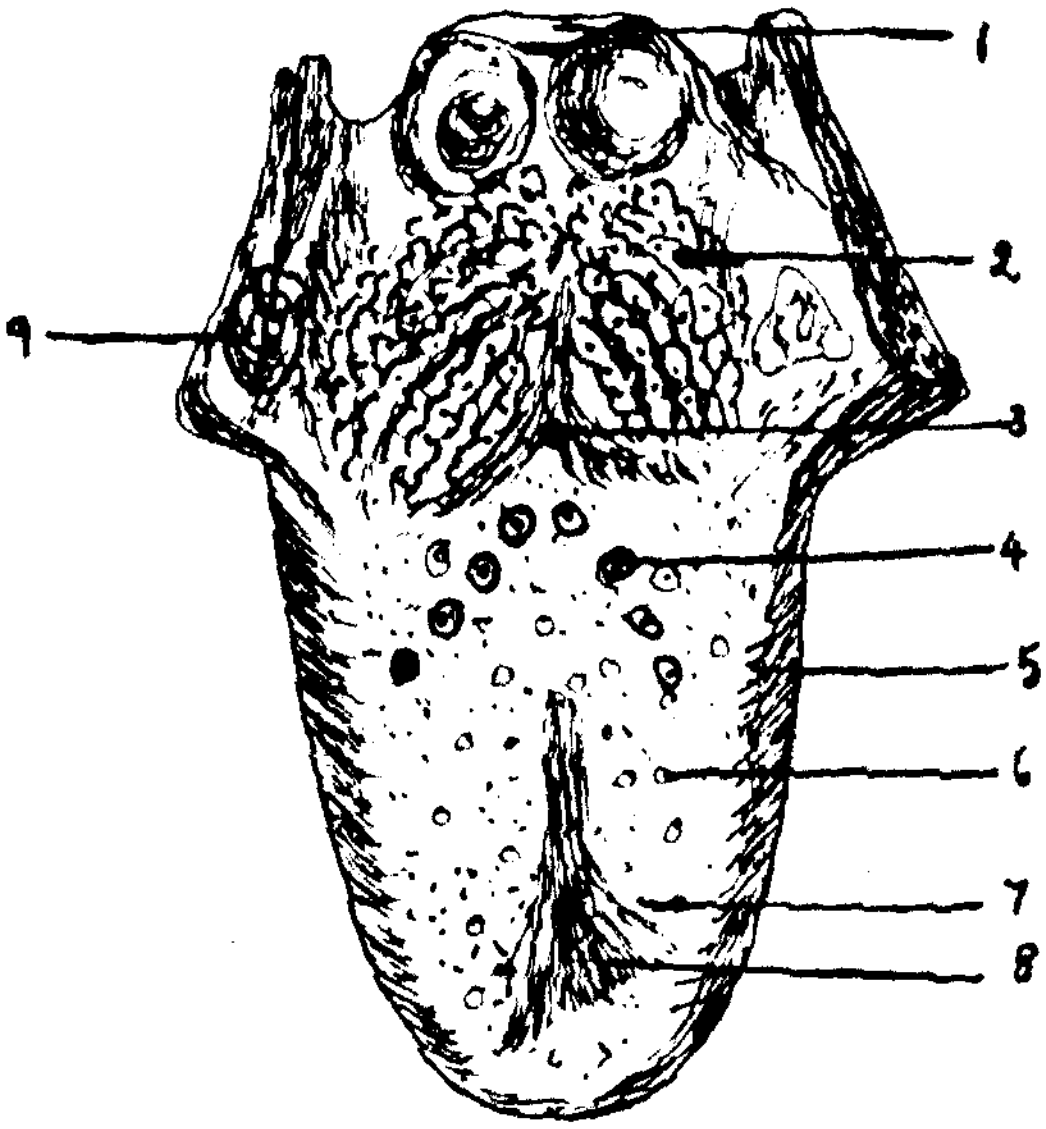

படம் 55

நாக்கின் மேற்பரப்பைக் காட்டுதல்

1. குரல்வளை மூடி (epiglottis); 2. நாக்கு அடிநாச்சதை (lingual tonsil); 3. துளை; 4. வளைவு முகிழ்ப்புகள் (circumvalliate papillae); 5. இலைகளையுடைய முகிழ்ப்புகள் (folliate papillae); 6. காளான் வடிவ முகிழ்ப்புகள் (fungiform papillae) 7. நூல் வடிவுடைய முகிழ்ப்புகள் (filiform papillae); 8. மத்தியப் பள்ளம் (median sulcus); 9. மேல்வாய் அடிநாச்சதை (palatine tonsil).

காளான் வடிவுடைய முகிழ்ப்புகள் : இவற்றின் எண்ணிக்கை மிகக் குறைவாகும். இம் முகிழ்ப்புகள் நூல் வடிவுடைய முகிழ்ப்புகளுக்கிடையே அமைக்கப்பட்டுள்ளன. இம் முகிழ்ப்புகளின் சேய்மை முனை அண்மை முனையைவிடத் தட்டையாகவும், அகலமாகவும் உள்ளது. இம் முகிழ்ப்புகளிலுள்ள மேல்தோலிழைமம் நன்கு குருதியூட்டப்பட்டுள்ளதால், இவை சிவப்பு நிறமாகக் காட்சியளிக்கின்றன. காளான் வடிவுடைய முகிழ்ப்புகளிலிருந்து இரண்டாம் நிலை முகிழ்ப்புகளும் தோன்றுகின்றன.

வளைவான முகிழ்ப்புகள்: வளைவான முகிழ்ப்புகள் நாக்கின் மேற்பரப்பில் 'V' வடிவ வரிசையில் அமைக்கப்பட்டுள்ளன. வளைவான முகிழ்ப்புகள் காளான் வடிவுடைய முகிழ்ப்புகளைப் போன்ற உருவமைப்புக்கொண்டனவாயிருக்கின்றன; ஆனால், அவற்றைவிட மிகப் பெரியனவாகும். ஒவ்வொரு முகிழ்ப்பைச் சுற்றியும் ஓர் அகழியும், அகழியைச் சுற்றிச் சுற்றுச் சுவரும் அமைந்துள்ளன. வளைவான முகிழ்ப்புகளைச் சுற்றியுள்ள சுவர் குட்டையாயிருக்கின்றது. ஆகையால் முகிழ்ப்புகள், சுவரின் பரப்பைவிட உயரமாக நீட்டிக்கொண்டிருக்கின்றன. முகிழ்ப்பு,

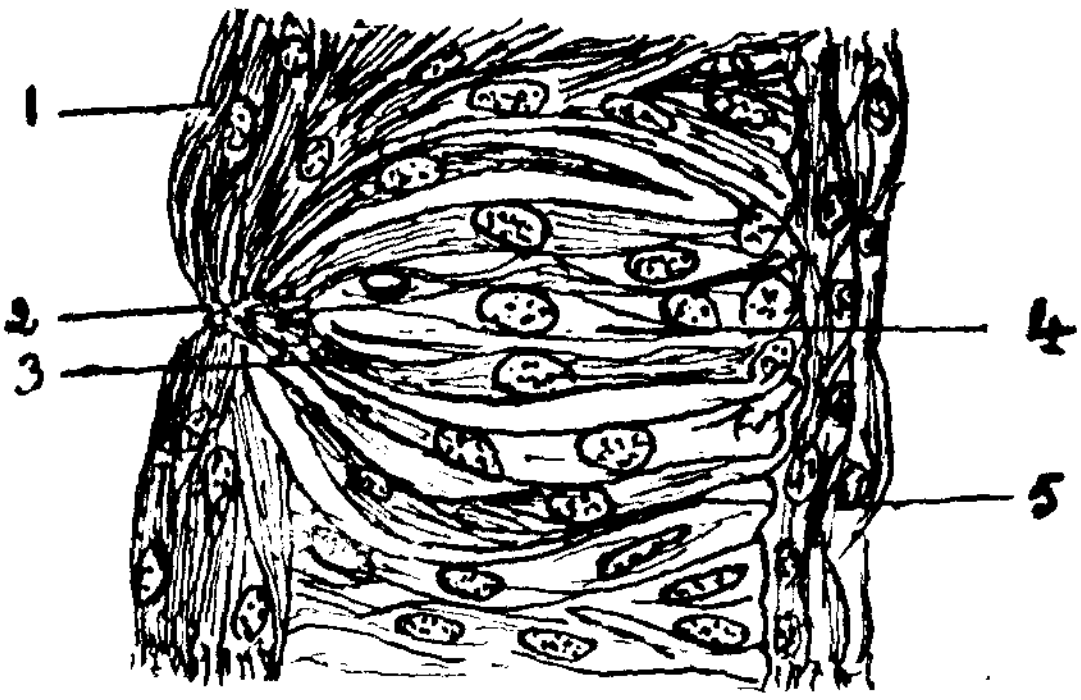

படம் 56

உருசி அரும்புகள் (taste buds)

1. அடுக்குடைய தட்டை மேல்தோலிழைமம் (stratified squamous epithelium); 2. உருசித் துளை (taste pore); 3. உணர்வு மேல்தோலிழைமச் செல் (neuro epithelial cell); 4. டென்டகுலாரிடைச் செல் (su tentacular cell); 5. இணைத்திசு.

அகழி, சுற்றுச்சுவர் முதலியவை கார்னியப்பட்டற்ற அடுக்குடைய ஸ்குவாமஸ் மேல்தோலிழைமத்தால் சூழப்பட்டுள்ளது. முகிழ்ப்பின் பக்கச் சுவர்களிலும், அகழியிலும் பல சிறிய உருசி அரும்புகளும் (taste buds) காணப்படுகின்றன.

நாக்கின் பின்பக்க எல்லைப்புறங்களிலுள்ள சளிச்சவ்வில் பல மடிப்புகள் காணப்படுகின்றன. இவை சில சமயங்களில் இலைகளையுடைய முகிழ்ப்புகள் (foliate papillae) என்றழைக்கப்படுகின்றன. இவை மனித நாக்கில் காணப்படுவதில்லை.

நாக்கின் பின் பக்க மேற்பரப்பில் முகிழ்ப்புகள் கிடையா. ஆனால் பல சளிச்சவ்வு மடிப்புகளும், நாக்கு அடிநாச்சதையும் (lingual tonsil) காணப்படுகின்றன.

நாக்குச் சுரப்பிகள் : உருவமைப்பு, இருப்பிடம் ஆகியவற்றை அடிப்படையாகக்கொண்டு நாக்குச் சுரப்பிகள் மூன்ருக வகைப் படுத்தப்பட்டுள்ளன. சளி, சீரஸ் சுரப்பிகள் இரு ஜோடிகளாக நாக்கின் முன் பக்கத்தில் அமைக்கப்பட்டுள்ளன. அவற்றை மொத்தமாக நூன் சுரப்பிகள் (Glands of Nuhn) என்றழைக் கிரேம். இச் சுரப்பிகள் நாக்கின் வயிற்றுப் பக்கத்தில் சதையினுள் புதையுண்டு காணப்படுகின்றன. இவற்றிலிருந்து தோன்றும் நாளங்கள் நாக்கின் வயிற்றுப் பக்கத்தில் திறக்கின்றன.

வளைவான முகிழ்ப்புகளுக்கருகில் அமைக்கப்பட்டுள்ள சீரஸ் சுரப்பித் தொகுதிகளை மொத்தமாக எப்னெர் சுரப்பிகள் (Glands of Ebner) என்றழைக்கிரேம். இச் சுரப்பிகளின் நாளங்கள் வளைவான முகிழ்ப்புகளைச் சுற்றிலுமுள்ள அகழியில் திறக்கின்றன.

நாக்கின் வேர்ப்பகுதியில் பல சளிச்சுரப்பிகள் காணப்படு கின்றன. நாக்கின் பின் பகுதியில் அமைந்துள்ள இச் சுரப்பிகள் நீட்சியுற்று எப்னெர் சுரப்பிகளோடு தொடர்பு கொண்டுள்ளன. சளிச்சுரப்பிகளின் நாளங்கள் நாக்கு அடிநாச்சதையிலுள்ள குழி களிலும், அடிநாச்சதைகளுக்கிடையேயுள்ள பள்ளங்களிலும் திறக்கின்றன.

தொண்டை (Pharynx): வாய்க் குழி தொண்டையினுள் திறக்கிறது. தொண்டை மண்டையோட்டின் அடியில் ஆரம்பித்துக் குரல்வளை வரை நீண்டு காணப்படுகிறது. குரல்வளைக்குப் பின் தொண்டை உணவுக்குழாயோடு (oesophagus) தொடர்புகொண்டுள்ளது. இதன் நீளம் சுமார் 5-லிருந்து 6 அங்குலம் எனக் கணக்கிடப் பட்டுள்ளது. தொண்டைக்குழி மூக்கு, வாய், குரல்வளை, உணவுக் குழாய்க் குழிகளின் சந்திகுமிடமாக அமைந்துள்ளது. ஆகவே, தொண்டை, மேலே குறிப்பிட்ட எல்லா உறுப்புகளின் இயல்புகளை யும் கொண்டு விளங்குகின்றது. தொண்டைக்குழி, மென்மையான மேல்வாய், யுவுலா அல்லது உள்நாக்கு (uvula) ஆகியவற்றல் மேல் (pars nasales), கீழ்ப்பகுதிகளாகப் (pars oralis or pars laryngea) பிரிக்கப்பட்டுள்ளன.

தொண்டைச்சுவர் மூன்று அடுக்குகளாலாக்கப்பட்டுள்ளது. அவை முறையே சளிச்சவ்வு (mucosa), தசைப்பகுதி (muscularis), நாரியற்பகுதி (fibrosa) என்றழைக்கப்படுகின்றன. ஒரு சில இடங்களைத் தவிர மற்ற இடங்களில் கீழ்ச்சளிச் சவ்வு (submucosa) காணப்படவில்லை.

தொண்டையின் வரிப்பூச்சாக அமைந்துள்ள மேல்தோலி ழைமம் எல்லா இடங்களிலும் ஒரே மாதிரியாகக் காணப்படவில்லை. மூக்கு-தொண்டைப் பகுதியின் (nasopharynx) உள்வரிப்பூச்சு சிலியா அல்லது குறு இழையுள்ள பொய்யடுக்குத் தூண் மேல் தோலிழைமத்தினால் அமைக்கப்பட்டுள்ளது. மேல்வாயும், உள் நாக்கும் சேருமிடத்திலுள்ள வாய்-தொண்டைப் பகுதியில்

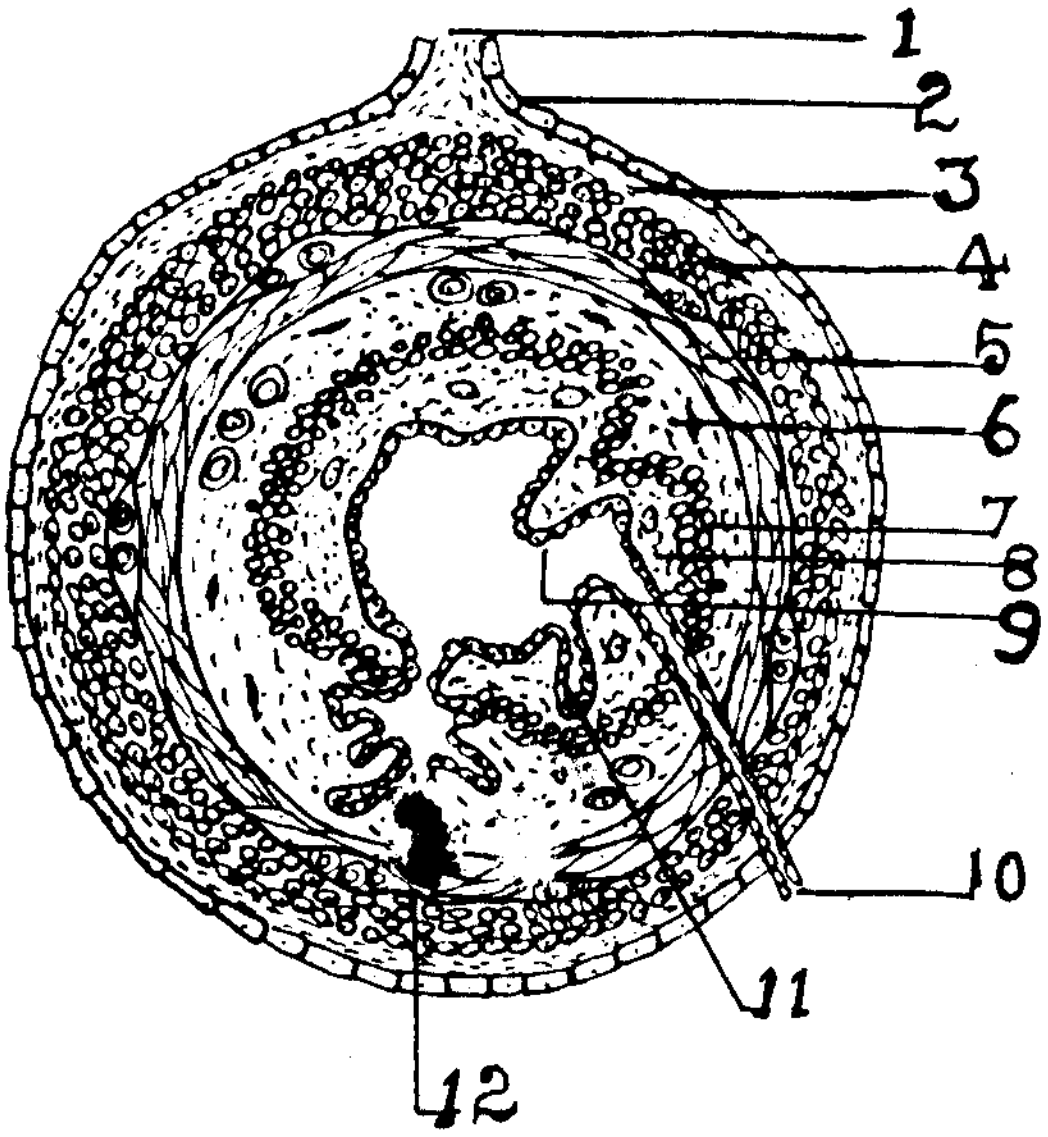

படம் 57

உணவுக்குழலின் (alimentary tract) வெட்டுத் தோற்றத்தைக் காட்டுதல்

1. குடல்தாங்கி (mesentery); 2. உடற்குழி உள்வரித்தாள் சவ்வு (mesothelium); 3. இணைத்திசு; 4. நீளப்பாங்கான தசை (longitudinal muscle); 5. வட்டப்பாங்கான தசை (circular muscle); 6. கீழ்க் கோழை அல்லது சளிச்சவ்வு (submucosa); 7. சளி அல்லது கோழைச் சவ்வுத் தசைமம் (muscularis mucosae); 8. லேமினா புரோபிரியா (lamina propria); 9. உள்மடிப்பு; 10. சுரப்பி நாளம்; 11. சளிச் சுரப்பி (mucosal gland); 12. கீழ்ச் சளிச் சுரப்பி (submucosal gland).

(oropharynx) அடுக்குடைய மேல்தோலிழைமம் வரிப்பூச்சாக அமைந்துள்ளது. தொண்டையிலுள்ள லேமினா புரோபிரியாவில் (lamina proporia) இலாஸ்டிக் அல்லது நெகிழும் நார்கள் அதிக மாகக் காணப்படுகின்றன. இந் நார்கள் நீட்சியுற்று லேமினா புரோபிரியாவைத் தசைப்பகுதியோடு இணைக்கின்றன.

தொண்டையிலுள்ள தசை, எலும்புத்தசை வகையைச் சேர்ந்ததாகும். நாரியல் பகுதி, கடினமான நாரியல் இலாஸ்டிக் சுவரினால் (fibroelastic layer) தோற்றுவிக்கப்பட்டுள்ளது. இச் சுவர் தொண்டையை மற்றச் சுற்றுப்புற உறுப்புகளோடு இணைக்கிறது.

மூக்கு-தொண்டைப் பகுதியிலுள்ள நிணநீர்த்திசு பல திரட்சிகளைத் தோற்றுவிக்கின்றன. அத் திரட்சிகளைத் தொண்டை அடிநாச்சதை (pharyngeal tonsil) என்றழைக்கிறோம். இச் சதை, சில சமயங்களில் திரட்சியுற்று அடினாய்டைத் தோற்றுவிக்கிறது. வாய், குரல்வளைத் தொண்டைகளில் நிணநீர்த்திசுவின் சிறு கணுக்கள் அமைந்துள்ளன.

உணவுப்பாதை (Digestive Tract): உணவுப்பாதை வாய்க் குழியில் ஆரம்பித்து மலப்புழையில் (anus) முடிவடைகிறது. அதன் வெவ்வேறு பகுதிகள், வெவ்வேறாக வேறுபாடடைந்திருந்தாலும், உணவுப்பாதையின் எல்லா இடங்களிலும் சளிச் சவ்வு, கீழ்ச் சளிச்சவ்வு, தசைப்பகுதி, சீரோசா (serosa) அல்லது அட்வென்டிடியா (adventitia) என்ற நான்கு அடுக்குகள் காணப்படுகின்றன.

கோழை அல்லது சளிச் சவ்வு (Mucosa): கோழைச் சவ்வில் 1) உணவுப்பாதையின் உள்வரிப்பூச்சாக அமைந்துள்ள மேல் தோலிழைமம், (2) வலைப்பின்னல் அல்லது சிற்றிடை வெளியுடை இணைத்திசுவினாலான டியூனிகா புரோபிரியா (tunica propria or lamina propria), (3) மென்தசை நார்களினாலான கோழை அல்லது சளிச் சவ்வுத்தசைமம் (muscularis mucosa) ஆகியவை அடங்கியுள்ளன.

கீழ்க்கோழை அல்லது சளிச்சவ்வு (Submucosa): கீழ்க்கோழைச் சவ்வு சிற்றிடை வெளியுடை இணைத்திசுவினால் அமைக்கப்பட்டுள்ளது. இத் திசுவில் குருதிக்குழாய் வலைப்பின்னலான ஹெல்லரின் வலைப்பின்னல் (Heller's Plexus) அமைக்கப்பட்டுள்ளது. கீழ்க்கோழைச்சவ்வில்பல நிணநீர் நாளங்களும் நரம்புப் பின்னலான மீஸ்னரின் பின்னலும் (Meissner's Plexus) அமைக்கப்பட்டுள்ளன.

தசைப்பகுதி (Muscularis): இப் பகுதியில் தசைமம் இரு சுவர்களில் அமைக்கப்பட்டுள்ளது. உட்சுவரிலுள்ள தசைநார்கள் வட்டச் சுற்றுகளிலும், வெளிச் சுவரிலுள்ளவை நீளப்பாங்கிலும் அமைக்கப்பட்டுள்ளன. உணவுப்பாதையின் சில இடங்களில்

வட்டச் சுற்றுத்தசை தடித்து, சுரிதசைகளை (sphincter) அமைக்கின்றன, உணவுப்பாதையின் மேல்முனையிலும், மலக்குழலின் கீழ்முனையிலுமுள்ள தசை வரித்தசையாகும். ஆனால், மற்றப் பகுதிகளிலிருப்பது மென்தசையாகும். தசைப்பகுதியிலுள்ள இரு சுவர்களையும் ஓர் இணைத்திசு பிரிக்கிறது. இவ் விணைத்திசுவில் ஆர்பேக்சின் நரம்பு வலைப்பின்னல் (Auerbach's Nerve Plexus) அமைக்கப்பட்டுள்ளது,

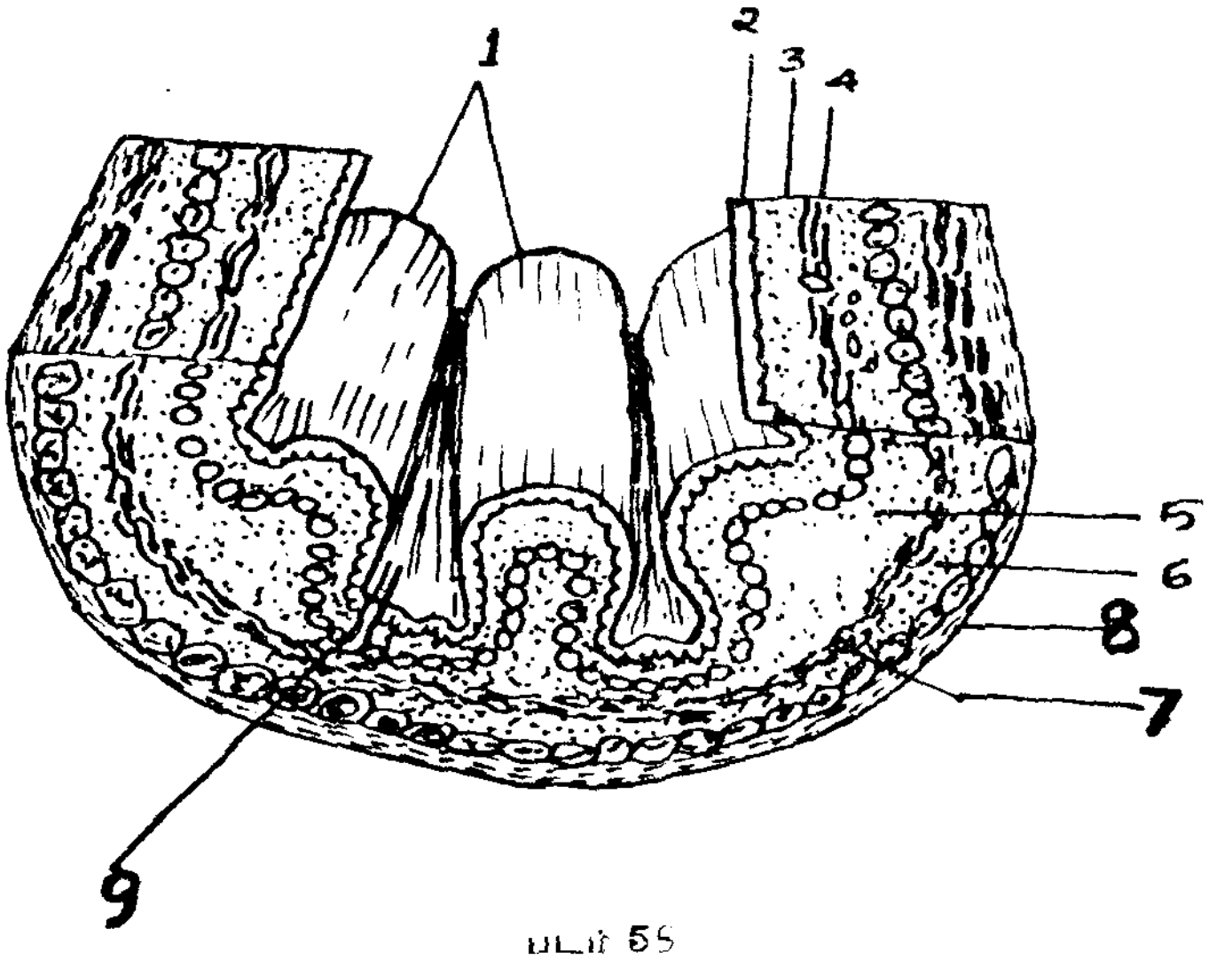

படம் 59

மனிதஉணவுக்குழாயின் (human oesophagus) ஒரு பகுதியைக் காட்டுதல்

1. நீள மடிப்புகள் (longitudinal folds); 2. அடுக்குடைய தட்டை மேல்தோலிழைமம் (stratified squamous epithelium); 3. லேமினு புரோபிரியா (lamina propria); 4. சளிச்சவ்வுத் தசைமம் (muscularis mucosa); 5. கீழ்ச்சளிச்சவ்வு (submucosa); 6. உள் வட்டப்பாங்கான தசை (inner circular muscle); 7. வெளி நீளப்பாங்கான தசை (outer longitudinal muscle); 8. நாரியல் பகுதி (fibrosa); 9. கீழ்ச் சளிச் சவ்விலுள்ள சுரப்பி.

சீரோசா அல்லது நாரியற்பகுதி (Fibrosa) அல்லது அட்வென்டிடிசியா: சீரோசா, அடர்த்தியற்ற சிற்றிடை வெளியுடை இணைத்திசு அல்லது கொழுப்புத் திசுவினால் அமைக்கப்பட்டுள்ளது. உணவுப் பாதையின் இணைத்திசு, சில சமயங்களில் நடுவடுக்கு மேல்தோலிழைமத்தால் சூழப்பட்டுள்ளது. அப்பொழுது அதைச் சீரோசா என்றழைக்கிறோம். ஆனால், இணைத்திசு தசைக்கட்டோடு இணைந்தால், அதை அட்வென்டிடிசியா என்றழைக்கிறோம்.

உணவுக்குழாய (Oesophagus) கோழைச்சவ்வு: உணவுக்குழாயின் கோழை அல்லது சளிச்சவ்வு, அடுக்குடைய ஸ்குவாமஸ் மேல் தோலிழைமத்தினல் அமைக்கப்பட்டுள்ளது. இம் மேல்தோலிழைமம் டியுனிகா புரோபிரியாவின்மேல் அமைந்துள்ளது. உணவுக் குழாயின் இரு இடங்களில் சுரப்பிகள் அமைந்துள்ளன. ஒன்று உணவுக்குழாயும் இரைப்பையும் சேருமிடத்திலும், மற்றென்று கிரிக்காய்ட் (cricoid) குருத்தெலும்பு அமைந்துள்ள இடத்திலுமாகும். இச் சுரப்பிகளுக்கு மேற்பரப்புச் சுரப்பிகள் (superficial glands) என்று பெயர். இச் சுரப்பிகளிலிருந்து சுரக்கப்படும் கோழை உணவுக்குழாய்க் குழியில் கொட்டப்படுகின்றது. கோழைச் சவ்வில் நிணநீர்த்திசுவும், நிணநீர்ச் சிறு கணுக்களும் அமைந்துள்ளன. உணவுக்குழாயின் முன் பகுதியில் கோழைச் சவ்வுத் தசைமம் காணப்படுவதில்லை. ஆனல், உணவுக்குழாயின் பின் முக்கால் பகுதியில் இத் தசைமம் அமைக்கப்பட்டுள்ளது.

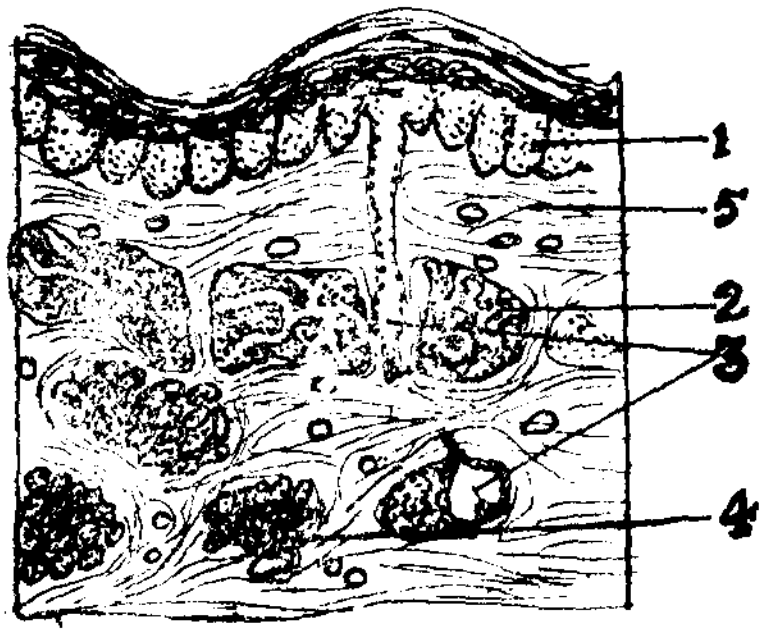

படம் 59

சளிச்சவ்வையும் (mucosa), கீழ்ச் சளிச்சவ்வையும் (submucosa) காட்டும் உணவுக்குழாயின் (oesophagus) வெட்டுத் தோற்றம்

1. அடுக்குடைய தட்டை மேல் தோலிழைமம் (stratified squamous epithelium); 2. சளிச் சவ்வுத் தசைமம் (muscularis mucosa); 3. சுரப்பி நாளம் (duct of gland); 4. சளிச் சுரப்பி (mucous gland); 5. டியுனிகா புரோபிரியா (tunica propria).

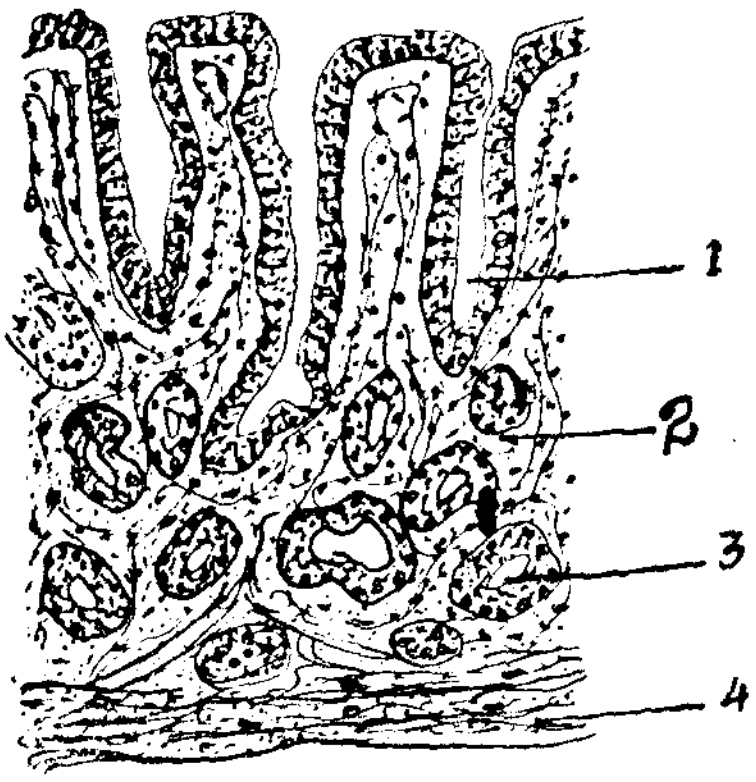

படம் 60

முன் இரைப்பையின் சளிச்சவ்வு (mucosa of cardiac stomach)

1. குழி (pit); 2. டியுனிகா புரோபிரியா (tunica propria); 3. சுரப்பி (gland); 4. சளிச் சவ்வுத் தசைமம் (muscularis mucosae).

கீழ்க் கோழை அல்லது சளிச் சவ்வு: கீழ்க் கோழைச் சவ்வு, சிற்றிடைவெளியுடைய இணைத்திசுவினல் அமைக்கப்பட்டுள்ளது

டூத் திசுவிலுள்ள கோழைச் சுரப்பிகள் கோழைச் சவ்வை ஊடுருவி மேல்தோலிழைமத்தின் பரப்பில் திறக்கின்றன.

தசைப் பகுதி: உணவுக்குழாயின் முன் பகுதியிலுள்ள தசைமம் வரித்தசை வகையைச் சேர்ந்ததாகும். ஆனால், பின் பகுதியிலுள்ளது மென்தசையாகும். ஆனால் , இடையில் இவ் விரு வகையான தசைகளும் ஒன்றிணைந்து காணப்படுகின்றன.

இரைப்பை—கோழை அல்லது சளிச் சவ்வு : உணவுக் குழாயும் இரைப்பையும் சேருமிடத்தில் உணவுக்குழாயின் உள்வரிப்பூச்சாக இருந்த அடுக்குடைய ஸ்குவமாஸ், சாதாரண தூண் மேல்தோலிழைமமாக மாற்றப்படுகிறது. இம் மேல்தோலிழைம உயிரணுக்கள் சளியைச் சுரக்கின்றன. கோழைச் சுரப்பிச் சவ்வின் மேற்பரப்பில் பல மடிப்புகள் தோன்றுகின்றன. இம் மடிப்புகளின் உயரமும், எண்ணிக்கையும் இரைப்பையின் சுருங்கி விரியும் தன்மையைப் பொறுத்து அமைகின்றன. இம் மடிப்புகளைத் தவிர, கோழைச் சவ்வின் பரப்பில் பல குழிகள் காணப்படுகின்றன. மேல்தோலிழைமத்திற்குக் கீழே ரெடிகுலார் அல்லது சிற்றிடை வெளியுடை இணைத் திசுவினாலான டியுனிகா புரோபிரியா அமைந்துள்ளது குழிகளுக்குக் கீழேயுள்ள டியுனிகா புரோபிரியாவில் பல சுரப்பிகள் காணப்படுகின்றன. இவை கோழையைச் சுரக்கின்றன. கார்டியாக் (cardic), பைலோரிக் (pyloric) பகுதிகளை விட மற்ற எல்லாப் பகுதிகளிலும் இச் சுரப்பிகள் காணப்படுவதால், இவற்றை ஃபுண்டிச் சுரப்பிகள் (fundic) glands) அல்லது இரைப்பைச்சுரப்பிகள் (gastric glands) என்றழைக்கிறோம். ஒவ்வொரு சுரப்பியிலும் மூன்றுவிதமான செல்கள் அமைந்துள்ளன. அவை கோழை அல்லது சளிச் சுரப்பிக் கழுத்துச் செல்கள் (mucous neck cells), தலைமைச்செல்கள் (chief cells), புறப்பரப்புச் செல்கள் (parietal cells) ஆகும். சுரப்பிக்கு அருகிலுள்ள குழியின் வரிப்பூச்சிலே கோழைச் சுரப்பிச் செல்கள் அமைந்துள்ளன. இச் செல்கள் தலைமைச் செல்களின் மத்தியில் அமைந்துள்ளன. தலைமைச் செல்களும், புறப்பரப்புச் செல்களும் கீமோடாக்சிலின், ஈயோசின் போன்ற சாயங்களால் சாயப்படுத்தப்படும்பொழுது தலைமைச் செல்கள் நீல நிறத்தையும், புறப்பரப்புச் செல்கள் சிவப்பு அல்லது கருஞ்சிவப்பு நிறத்தையும் ஏற்கின்றன. இரைப்பையின் இப் பகுதியிலுள்ள சுரப்பிகளின் குழிகள் மிகச் சிறியனவாயிருக்கின்றன. தலைமைச் செல்களில் சைமோஜென் குறுமணிகள் (zymogen granules) அடங்கியுள்ளன. இவை சுரப்புத் தன்மை உடையனவாகும். புறப்பரப்புச் செல்களில் ஹைடிரோகுளோரிக் அமிலம் காணப்படுகிறது. தலைமை, புறப்

பரப்பு செல்களிலிருந்து சுரக்கப்படும் பொருள்கள், குழிகளின் மூலமாக இரைப்பையை அடைகின்றன. அக் குழிகள் இரைப்பைச் சுரப்பிகளின் நாளங்களாகப் பணியாற்றுகின்றன.

பைலோரிக் இரைப்பையில் குழிகள் மிக ஆழமாயிருக்கின்றன. இக் குழிகள் சுரப்பியில் திறக்கின்றன, இச் சுரப்பிகளினுள் உள்ள குழிகள் பெரியனவாயிருக்கின்றன. இவ் வுட்குழியைச் சுற்றிக் கோழையைச் சுரக்கும் செல்கள் பல அமைந்துள்ளன.

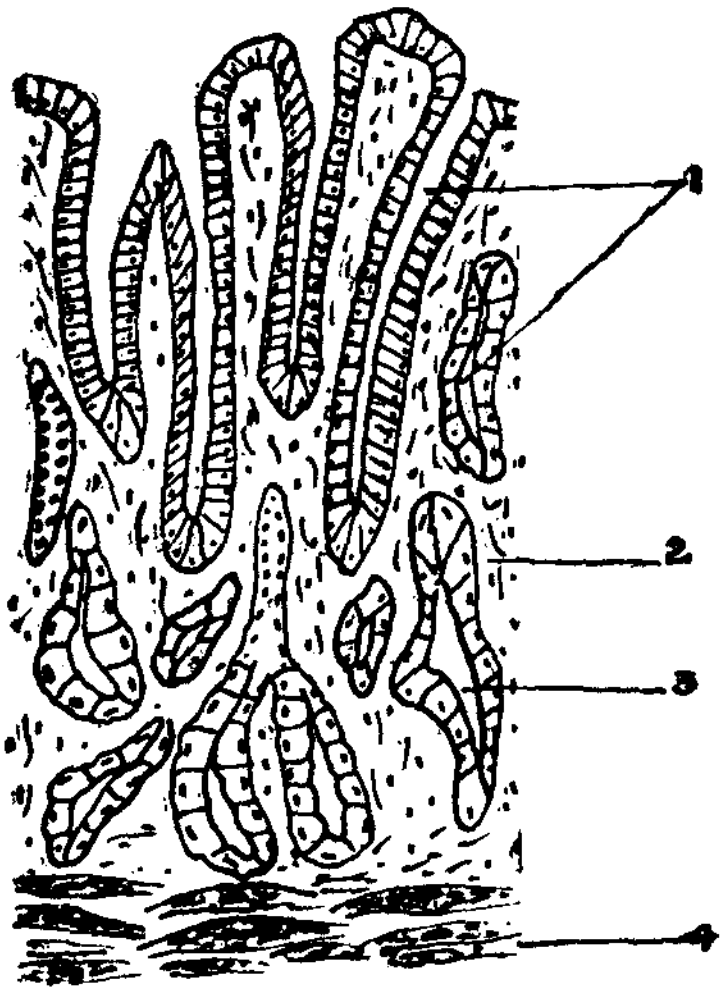

படம் 61

பின் இரைப்பையின் சளிச் சவ்வு

1. குழி (pit); 2. டியுனிகா புரோபிரியா (tunnica propria); 3. சுரப்பி (gland ; 4.சளிச் சவ்வுத் தசைமம் (muscularis mucosae).

இரைப்பையில் உள்ள கோழைச் சவ்வுத் தசைமத்தில் வட்டப் பாங்கான, நீளப் பாங்கான தசைகள் அமைக்கப்பட்டுள்ளன.

கீழ்க் கோழைச் சவ்வு: இப் பகுதி சிற்றிடைவெளியுடைத் திசுவினால் அமைக்கப்பட்டுள்ளது. இரைப்பையின் முழு நீளத்திற்குமுள்ள கீழ்க் கோழைச் சவ்வில் சுரப்பிகள் காணப்படுவதில்லை. சிறு தமனிகள், சிரைகள், நிணநீர் நாளங்கள் முதலியவை இச் சவ்வில் அடங்கியுள்ளன. ஆனால், மீஸ்னெரின் வலைப்பின்னலும் (Meissner's Plexus), நரம்புத் திரளும் அதிகமாகக் காணப்படுவதில்லை.

தசைப் பகுதி : இப் பகுதியின் உட்பகுதியில் வட்டப்பாங்கான தசைகளும், வெளிப் பகுதியில் நீளப்பாங்கான தசைகளும் அடங்கியுள்ளன. கீழ்ச் சளிச்சவ்விற்கும் வட்டப்பாங்கான தசைக்கும், இடையில் சாய்வாக அமைக்கப்பட்டுள்ள பல் நார்கள் அமைந்துள்ளன. தசைப்பகுதியிலுள்ள மூன்று சுவர்களில் வட்டப் பாங்கான தசைகளுள்ள சுவர்கள் மிகக் கனமானதாகும். வட்டப்பாங்கான, நீளப்பாங்கான தசைநார்களுக்கிடையில் ஆர்பேக்கின் வலைப்பின்னல் (Auerbach's plexus) அமைக்கப்பட்டுள்ளது.

சீரோசா: சீரோசாவில் குருதிநாளங்கள், கொழுப்புத்திசு, நரம்புகளடங்கிய சிற்றிடை வெளியுடைத் திசு அமைந்துள்ளது. சிற்றிடை வெளியுடைத் திசுவைச் சுற்றி மேலே உடற்குழி உள்வரித்தாள் சவ்வு (mesothelium) அமைக்கப்பட்டுள்ளது.

சிறுகுடல் (Small Intestine): சிறுகுடல், பைலோரிக் இரைப்பையில் ஆரம்பித்து, பெருங்குடல்வரை நீண்டு காணப் படுகிறது. சிறுகுடலின் உட்புறத்திலிருந்து பல மடிப்புகள் தோன்றிக் குடற்குழியினுள் நீட்டிக்கொண்டிருக்கின்றன. இம் மடிப்புகளுக்கு வட்ட மடிப்புகள் (plicae circularis) என்று பெயர். ஒவ்வொரு மடிப்பிலும் கீழ்க் கோழைச் சவ்வின் இணைத் திசுவும், அதைச் சுற்றிக் கோழைச் சவ்வும் அமைக் கப்பட்டுள்ளன. சிறுகுடலிலுள்ள வட்ட மடிப்புகள், உணவு உறிஞ்சப்படும் பரப்பை அதிகமாக்கித் தரும் பணியைச் செய் கின்றன. சிறுகுடலின் கோழைச் சவ்வுப் பரப்பி லிருந்து மேல்தோலிழைமத் தாலும், டியுனிகா புரோ பிரியாவினாலும் ஆன இன் னும் பல சிறு விரல்கள் போன்ற நீட்சிகள் தோன்று கின்றன. அவற்றை நுண் ணுறிஞ்சிகள் (villi) என்று அழைக்கிறோம். இந் நுண் ணுறிஞ்சிகள் வட்ட மடிப் புகளின்மேல் அமைக்கப் பட்டுள்ளன.

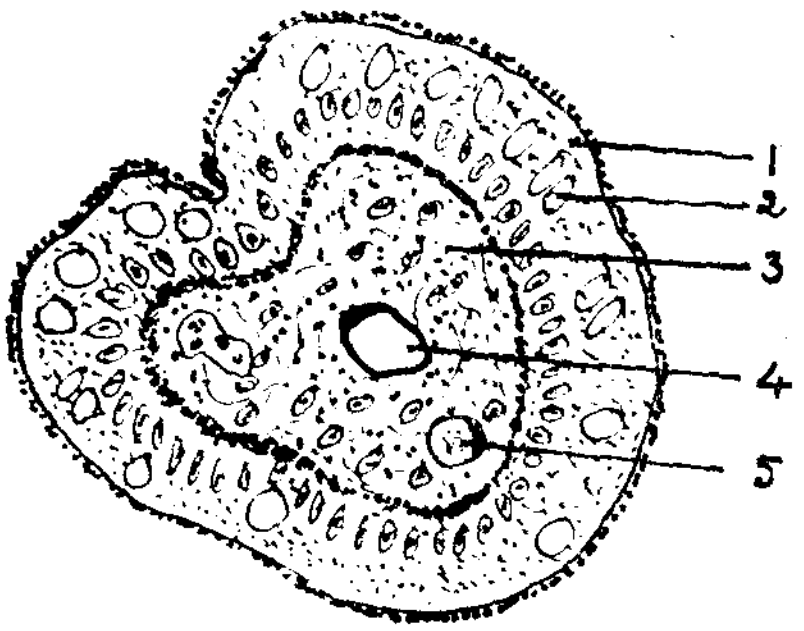

படம் 62

குடலுறிஞ்சியின் (villi) குறுக்கு வெட்டுத் தோற்றம்

1. மேல்தோலிழைமம்(epithelium); 2. கோபலெட் செல்கள்; 3. டியுனிகா புரோபிரியா; 4. நிணநீர் நாளம் (lacteal); 5. குருதிக் குழாய்கள்.

கோழைச்சவ்வு–நுண்ணுறிஞ்சி (Villi): ஒவ்வொரு நுண்ணு றிஞ்சியும் சாதாரண தூண் மேல்தோலிழைமத்தினால் சூழப்பட்ட டியுனிகா புரோபிரியா நீட்சியினால் அமைக்கப்பட்டுள்ளது. இணைத்திசுவினால் ஆகிய டியுனிகா புரோபிரியாவில் தந்துகிகள், நிணநீர் நாளங்கள் பரவலாக அமைந்துள்ள தசைநார்கள் அடங்கியுள்ளன. ஒவ்வொரு நுண்ணுறிஞ்சியிலும் ஒரு நிணநீர் நாளம் அமைந்துள்ளது. அதற்கு நுண்ணுறிஞ்சி நாளம் (lacteal) என்று பெயர். இந் நாளம் செரிக்கப்பட்ட உணவைக் குடலிலிருந்து

உறிஞ்சுகிறது. ஒரு சிறு தமனி நுண்ணுறிஞ்சியினுள் நுழைந்து பல சிறு தந்துகிகளாகப் பிரிந்து குருதி ஊட்டுகின்றது. நுண்ணுறிஞ்சியி லுள்ள குருதியை ஒரு சிறு சிரை சேகரித்து வெளியேற்றுகிறது.

நுண்ணுறிஞ்சிகள் சிறுகுடலின் வெவ்வேறு பகுதிகளில் வெவ்வேருன உருவமைப்புக்கொண்டுள்ளன. முன்சிறுகுடலிலுள்ள (duodenum) நுண்ணுறிஞ்சிகள் இலை வடிவுடையனவாகவும், நடு சிறுகுடல் அல்லது ஜெஜுனம் (jejunum) பகுதியிலுள்ளவை உயரமாகவும், சேய்மை முனைகள் பருத்தும் அல்லது பிளவுபட்டும் காணப்படுகின்றன. பின் சிறுகுடலிலுள்ளவை (ileum) மிகக் குட்டையாகவும், அண்மை முனை (proximal end) சிறுத்தும், சேய்முனை (distal end) பருத்தும் காணப்படுகின்றன.

சுரப்பிகள் : நுண்ணுறிஞ்சிகளின் அண்மை முனைகளுக்கிடையில் பல சுரப்பிகள் அமைந்துள்ளன. அவை குடல் சுரப்பிகள் (intestinal glands), அல்லது லீபெர்குன் சுரப்பிகள் (crypts of Lieberkuhn) என்றழைக்கப்படுகின்றன. ஒவ்வொரு சுரப்பியின் அடியிலும், பல செல்களடங்கிய தொகுப்பு காணப்படுகின்றது. அச் செல்களுக்குப் பேனத் செல்கள் (Cells of Paneth) என்று பெயர். இப் பேனத் செல்கள் செரிமானப் பொருள்களைச் (digestive enzyme) சுரப்பதாகக் கருதப்படுகிறது. சுரப்பியின் மற்றப் பகுதி தூண் மேல்தோலிழைம வரிப்பூச்சாலானது. இம் மேல்தோலிழைமத்தில் கோபலெட் செல்களும் (goblet cells), அர்ஜென்ட்டஃபின் செல்களும் (argentaffine cells) அடங்கி யுள்ளன.

நிணநீர்த் திசு : சிறுகுடல் கோழை அல்லது சளிச் சவ்வுப் பரப்பு முழுவதிலும் நிணநீர்த் திசு அமைந்துள்ளது. பின் சிறு குடலில் சிறு கணுக்கள் பல ஒன்றிணைந்து பெய்யரின் திட்டுகளை (Peyer's Patches) தோற்றுவிக்கின்றன.

கோழை அல்லது சவ்வுத் தசைமம் : கோழைச் சவ்வுத் தசைமம் இரு சுவர்களாலான மென்தசையால் அமைக்கப்பட்டுள்ளது. உட்சுவரில் வட்டப்பாங்கான தசையும், வெளிச் சுவரில் நீளப்பாங் கான தசையும் காணப்படுகின்றன.

கீழ்க் கோழைச் சவ்வு : கீழ்க் கோழைச் சவ்வு சிறுகுருதி நாளங்களும், கெல்லரின் வலைப்பின்னலும் (Heller's Plexus), மீஸ்னெரின் வலைப்பின்னலும் (Meissner's Plexus) அடங்கிய சிற்றிடை வெளியுடை இணைத்திசுவினால் அமைக்கப்பட்டுள்ளது.

முன் சிறுகுடலில் மேலே குறிப்பிடப்பட்டதைத் தவிர மற்றும் சில கோழைச் சுரப்பித் தொகுப்புகளும் காணப்படுகின்றன. இச் சுரப்பிகளைப் பிரன்னரின் முன்சிறுகுடல் சுரப்பிகள் (Duodenal Glands of (Brunner) என்றழைக்கிறோம். இச் சுரப்பிகளிலிருந்து சுரக்கப்படும் கோழை லீபெர்குன் சுரப்பிகளுக்கிடையே உள்ள பகுதியின் மேற்பரப்பிலாவது அல்லது சுரப்பிகளுக்குள்ளாவது கொட்டப்படுகிறது. பின்சிறுகுடலில் பல திணநீர்ச் சிறு கணுக்கள் அல்லது பெய்யரின் திட்டுகள் காணப்படுகின்றன. இம் மாதிரியான திட்டுகள், நடுச் சிறுகுடலில் காணப்படுகின்றன.

தசைப்பகுதி : சிறுகுடலின் தசைப்பகுதி இரு தசைச் சுவர்களாலானது. உட்சுவர் வட்டப்பாங்கான தசையினாலும், வெளிச் சுவர் நீளப்பாங்கான தசையினாலும் அமைக்கப்பட்டுள்ளது. இவ் விரு சுவர்களுக்கிடையே ஆர்பேக்கின் வலைப் பின்னல் காணப்படுகிறது.

சீரோசா : சீரோசா இணைத் திசுவினால் அமைக்கப்பட்டுள்ளது. இதைச் சுற்றிலும் ஒரு நடுவடுக்கு மேல்தோலிழைமம் காணப்படுகிறது.

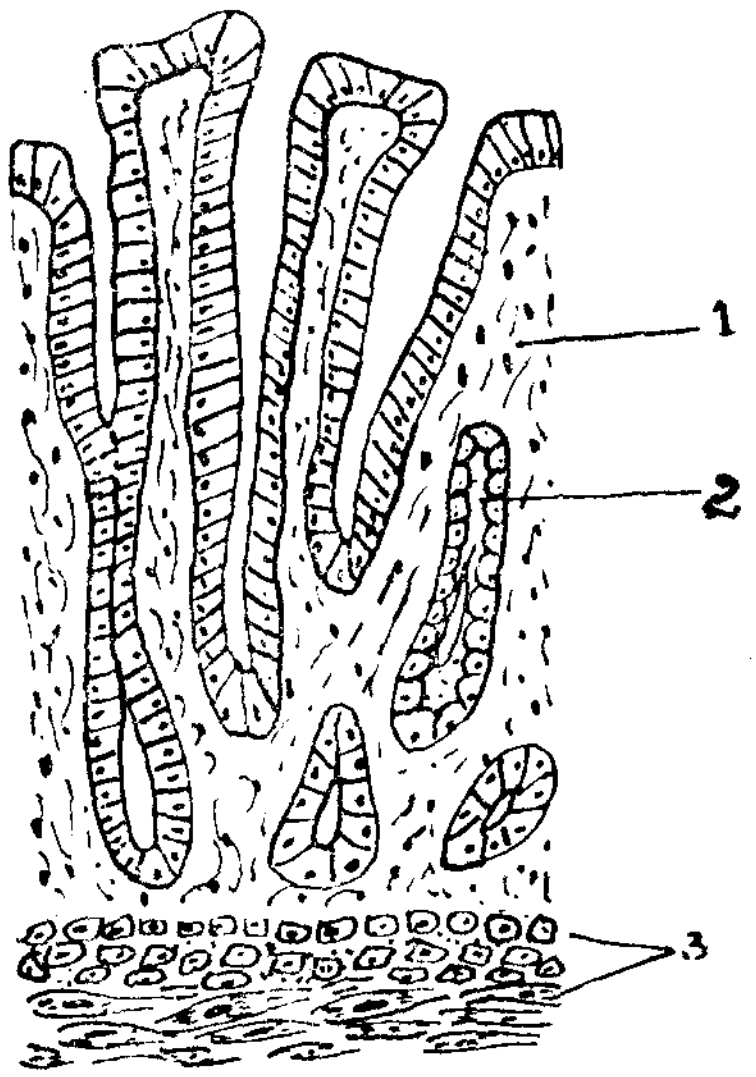

படம் 63

முன்பெருங்குடலின் சளிச்சவ்வு (mucosa of colon)

1. டியுனிகா புரோபிரியா (tunica propria); 2. சளிச்சுரப்பி; 3. சளிச் சவ்வுத் தசைமம் (muscularis mucosae).

பெருங்குடல் (Large Intestine): பெருங்குடலின் உட்பரப்பில் பல மடிப்புகள் காணப்படுகின்றன. அவை வட்டமாக இல்லாமல், அரை நிலா வடிவுடையனவாக இருக்கின்றன. இம் மடிப்புகளைச் சளிச் சவ்வு, கீழ்ச் சளிச்சவ்வு, தசைப்பகுதி ஆகிய மூன்றும் சேர்ந்து தோற்றுவிக்கின்றன. பெருங்குடல், விரிந்த முன்குடல் (colon), மலக்குடல் (rectum), மலப்புழைக் கால்வாய் (anal canal) என்று மூன்று பகுதிகளாகப் பிரிக்கப்பட்டுள்ளது.

கோழை அல்லது சளிச் சவ்வு: விரிந்த முன்குடலில் (colon) நுண்ணுறிஞ்சிகள் காணப்படுவதில்லை. உறிஞ்சிகள் கருவின் பெருங்

குடலில் காணப்பட்டாலும், பின்கருப்பை வாழ்க்கையின்போது மறைகின்றன. பெருங்குடலின் உட்பரப்பிலே பல கோழையைச் சுரக்கும் செல்கள் காணப்படுகின்றன. உள்வரிப்பூச்சாக அமைந்துள்ள மேல்தோலிழைமம் அடுக்கற்ற தூண் மேல்தோலிழைமமாகும். கோழைச் சவ்விலுள்ள டியுனிகா புரோபிரியாவில் பல சாதாரணக் குழாய்ச் சுரப்பிகள் (simple tubular glands) அமைந்துள்ளன. டியுனிகா புரோபிரியாவில் பல குருதி நிணநீர்த் தந்துகிகளும், நிணநீர்ச் சிறு கணுக்களும் காணப்படுகின்றன. சளிச் சவ்வுத் தசைமத்தின் உட்சுவர் வட்டப்பாங்கான தசையினாலும், வெளிச்சுவர் நீளப்பாங்கான தசையினாலும் அமைக்கப்பட்டுள்ளன.

கீழ்க் கோழைச் சவ்வு : விரிந்த முன்குடல் கீழ்க் கோழைச் சவ்வில் சுரப்பிகள் இல்லை. குருதிக் குழாய்கள் நரம்புகள், நிணநீர்ச் சிறு கணுக்களடங்கிய சிற்றிடை வெளியுடைத் திசுவினால் கீழ்க் கோழைச் சவ்வு உருவாக்கப்பட்டுள்ளது.

தசைப்பகுதி : தசைப்பகுதியில் தசை இரு சுவர்களாக அமைக்கப்பட்டுள்ளது. உட்சுவரிலுள்ள வட்டப்பாங்கான தசை பல மடிப்புகளைக்கொண்டனவாக இருக்கின்றன. வெளிச் சுவரிலுள்ள நீளப்பாங்கான தசை மூன்று பாளங்களாக அமைந்து, பெருங்குடலின் நீளம் முழுதும் நீண்டு காணப்படுகிறது. தசைப் பாளங்களை டீனியோ கோலை (Taeniae Coli) என்றழைக்கிறோம்.

சீரோசா : சீரோசாவில் கொழுப்புத் திசுக்கள் அடங்கியுள்ளன. சீரோசா குடலினுள் நீட்சியுற்று, குடல்வாலைத் (appendices epiploicae or vermiform appendix) தோற்றுவிக்கின்றது. இக் குடல் வாலிலும் சீரோசாவிலுள்ள அதே அடுக்குகள் காணப்படுகின்றன.

மலக்குடல் (Rectum) : மலக்குடலிலுள்ள கோழைச் சவ்வு, கோலனில் அல்லது விரிந்த முன்குடலிலுள்ளதைப் போன்றிருக்கின்றது. லீபெர்குன் சுரப்பி மிக நீளமாகவும், பல கோழைச் செல்களை உடையதாயும் இருக்கின்றது. கோழைச் சவ்வுத் தசைமம், கீழ்க் கோழைச் சவ்வு, வட்டப்பாங்காக அமைந்துள்ள மென்தசை ஆகியவை, விரிந்த முன்குடலிலுள்ளதைப் போன்றிருக்கின்றன.

மலப்புழைக் கால்வாய் (Anal Canal), மலப்புழை (Anus) : மலப் புழைக் கால்வாயின் உட்பரப்பிலிருந்து பல நீள மடிப்புகள் தோற்றமுறுகின்றன. அம் மடிப்புகளை மோர்காங்னியின் மலக் குடல் மடிப்புகள் (Rectal Columns of Morgagni) என்றழைக்

கிறோம் இம் மடிப்புகள் மலக்குடல் கால்வாயின் கீழ்முனையில் ஒன்றிணைந்து மலப்புழைக் கதவுகளைத் (anal valves) தோற்றுவிக்கின்றன. மலப்புழைக் கதவுகள் மட்டத்திலுள்ள மேல்தோலிழைமம், அடுக்குடைய ஸ்குவாமஸ் மேல்தோலிழைமமாகும். மலப்புழைக்கு அருகில் உரோமம், வேர்வைச் சுரப்பிகள், மயிர்ப்பைச் சுரப்பிகள் (sebaceous glands) முதலியவை காணப்படுகின்றன. மலப்புழைக் கதவுகள் மட்டத்தில் சளிச்சவ்வுத் தசைமம் மிகவும் குறைந்து மறைகிறது. கீழ்ச்சளிச்சவ்வில் தமனிகளும் சிரைகளும் காணப்படுகின்றன.

மலப்புழைக் கால்வாயின் தசைப்பகுதியிலுள்ள உள்வட்டம் பாங்கான தசை மென்தசை வகையாகும். இத் தசை மிகத் தடித்து உள் மலப்புழைச் சுருங்குத்தசையைத் (anal sphincter) தோற்றுவிக்கின்றது. வெளிச் சுவரிலுள்ள நீளப்பாங்கான மென் தசை உள் சுருக்குத் தசைவரை நீண்டு பின்பு இணைத்திசுவோடு இணைக்கப்பட்டுள்ளது.

உணவுக்குழலோடு தொடர்புடைய சுரப்பிகள் : உணவுக்குழலின் சுவர்களிலுள்ள சுரப்பிகளைப் பற்றிப் பார்த்தோம். இவற்றைத் தவிர, இன்னும் சில சுரப்பிகள் உணவுக்குழலிற்கு வெளியே அமைக்கப்பட்டிருக்கின்றன. அவை தம்முடைய சுரப்புப் பொருள்களை உணவுக்குழலில் தனித்தனியான நாளங்கள் மூலமாகக் கொட்டுகின்றன. இவ் வகையான சுரப்பிகளை நாளமுள்ள சுரப்பிகள் (exocrine glands) என்றழைக்கிறோம். இவற்றில் முக்கியமானவை உமிழ்நீர்ச் சுரப்பிகள் (salivary glands), கணையம், (pancreas), கல்லீரல் (liver) ஆகும். உமிழ்நீர்ச் சுரப்பிகள் தங்களுடைய நாளங்களின் வழியாக வாய்க்குழியிலும், கணையம், கல்லீரல் குடலிலும் திறக்கின்றன.

உமிழ்நீர்ச் சுரப்பிகள் : பல சிறு சிறு தொகுப்புகளையுடைய உமிழ்நீர்ச் சுரப்பியிலிருந்து உமிழ்நீர் (saliva) சுரக்கப்படுகிறது. உமிழ்நீர்ச் சுரப்பிகள் வாய்க்குழியிலுள்ள சளிச்சவ்வில் அமைக்கப்பட்டுள்ளன. இச் சுரப்பிகளின் சுரப்புப் பொருள்கள் சளிச்சவ்வை நனைக்கவும், மசக்கிடவும் (lubrication) செய்கின்றன. இந்த உமிழ்நீர்ச் சுரப்பிகளைத் தவிர, இன்னும் மூன்று சதைச் சுரப்பிகள் வாய்க்குழியில் அமைக்கப்படாமல் சற்றுத் தள்ளி அமைக்கப்பட்டுள்ளன. இவையும் உமிழ்நீர்ச் சுரப்பிகளாகவே கருதப்படுகின்றன. அவை (1) காது முன்புறச் சுரப்பி (parotid gland), (2) நாக்குக் கீழ்ச்சுரப்பி (sublingual gland), (3) மேல்தாடைக் கீழ்ச்சுரப்பி (submaxullary or submandibular gland). இச் சுரப்

பிகளிலிருந்து சுரக்கப்படும் என்சைம்கள் அல்லது செரிமானப் பொருள்கள் உணவைச் செரிக்க உதவுகின்றன. மனிதனின் காது முன்புறச் சுரப்பியில் சீரஸ் கண்ணறைகளும் (serous alveoli) அல்லது குழிகளும் நாக்குக் கீழ்ச்சுரப்பி, மேல்தாடைச் சுரப்பிகளில்

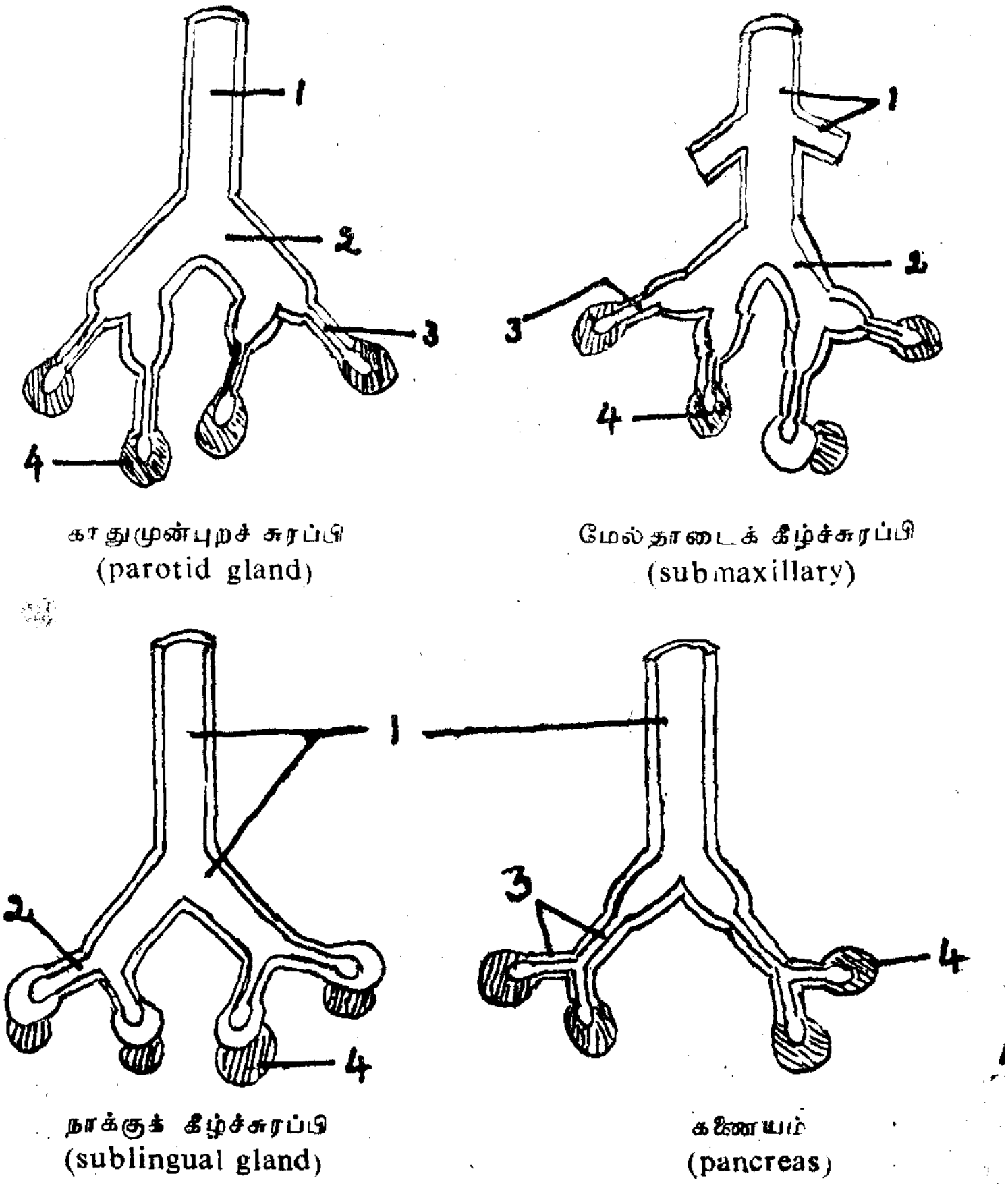

படம் 64

உமிழ்நீர், கணையச் சுரப்பிகளின் நாளங்களைக் காட்டுதல்

1. கழிவு நாளம் (excretory duct); 2. சுரக்கும் நாளம் (secretory duct); 3. இடையீட்டு நாளம் (intercalary duct); 4. கண்ணறை (alveolus).

சீரஸ் குழிகளும், சளிக் கண்ணறைகளும் (mucous alveoli) அல்லது குழிகளும் காணப்படுகின்றன. இதை அடிப்படையாகக் கொண்டு காது முன்புறச் சுரப்பியைச் சீரஸ் சுரப்பியென்றும், மற்ற

இரண்டையும் கலவைச் சுரப்பிகள் (mixed glands) என்றும் அழைக்கிறோம்.

உமிழ்நீர்ச் சுரப்பிகளில் சுரப்பித் திசுவான பேரென்கைமாவும் (parenchyma) இணைத்திசுவுப் பின்னலான ஸ்ட்ரோமாவும் (stroma) காணப்படுகின்றன. இணைத்திசுத் தடுக்குகள், சுரப்பிகளைப் பல மடல்களாகவும் (lobes), மடல்களைச் சிறு மடல்களாகவும் (lobules) பிரிக்கின்றன. சுரப்பியோடு தொடர்புடைய சுரப்பி நாளங்கள், நரம்புகள், குருதி நாளங்கள், தடுக்குகளில் அமைக்கப்பட்டுள்ளன.

காது முன்புறச் சுரப்பி (Parotid Gland) : ஒவ்வொரு காது முன்புறச் சுரப்பியோடும் வெளியேற்றும் அல்லது கழிவு நாளங்களும் (excretory duct), சுரப்பி நாளமும் (secretory duct), இடையீட்டு நாளமும் (intercalated duct) தொடர்பு கொண்டுள்ளன. சுரப்

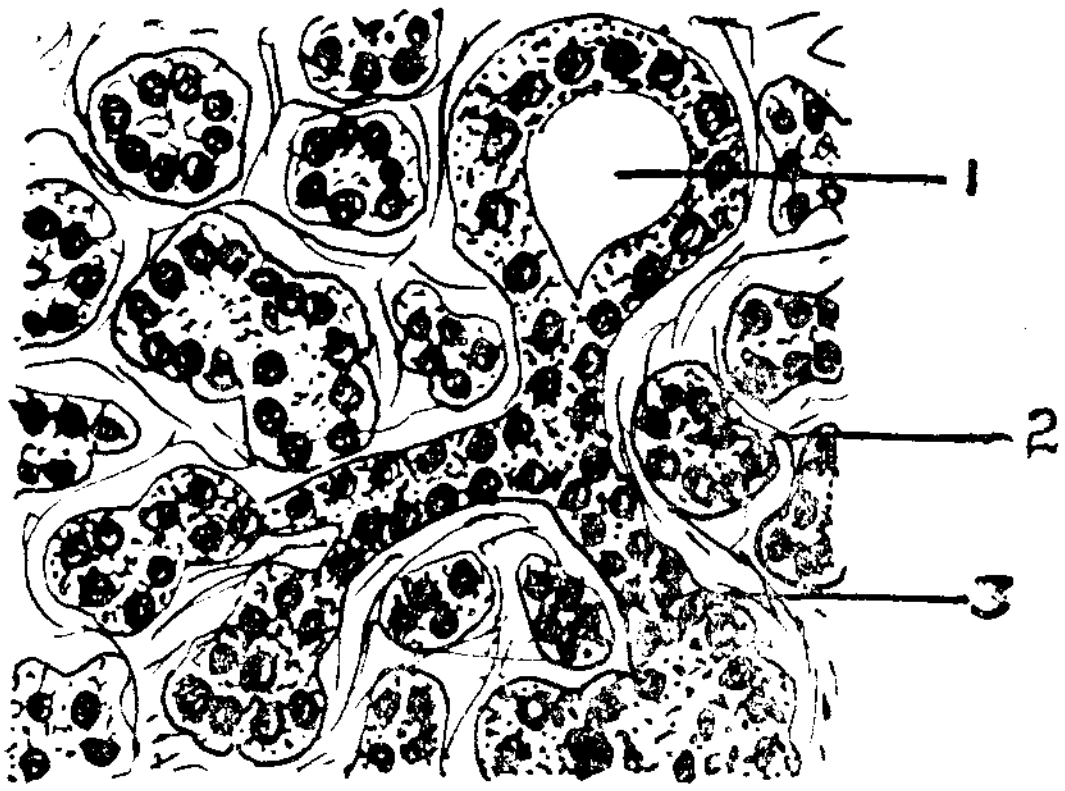

படம் 65

காது முன்புறச் சுரப்பியின் (parotid gland) வெட்டுத் தோற்றம்

1. சுரக்கும் நாளம் (secretory duct), 2. கண்ணறை (alveol); 3. இடையீட்டு நாளம் (intercalary duct).

பியில் பல குழிகள் அல்லது கண்ணறைகள் (alveoli) காணப்படுகின்றன. இக் குழிகளும், இடையீட்டு நாளங்களும், சுரப்பி நாளங்களும் ஒன்றிணைந்து ஒரு சிறுமடலைத் (lobule) தோற்றுவிக்கின்றன. ஒவ்வொரு கண்ணறையைச் சுற்றிலும் கொழுப்புச் செல்களைக்கொண்ட இணைத்திசுவினாலான ஸ்ட்ரோமா அமைந்

துள்ளது. ஒரு சிறுமடல், மற்றச் சிறுமடல்களிலிருந்து இணைத்திசுவினால் பிரிக்கப்பட்டுள்ளது. பல சிறுமடல்கள் ஒன்றிணைந்து, ஒரு மடலைத் (lobe) தோற்றுவிக்கின்றன. ஒவ்வொரு மடலும் ஓர் இணைத்திசு உறையினால் சூழப்பட்டுள்ளது.

பல கண்ணறைகள் ஓர் இடையீட்டு நாளத்தில் திறக்கின்றன. பல இடையீட்டு நாளங்கள் ஒன்றிணைந்து ஒரு சுரப்பி நாளத்தில் திறக்கின்றன. இடையீட்டு நாளத்தின் உள்வரிப்பூச்சைத் தட்டையான செல்களும், சுரப்பி நாளத்தின் உள்வரிப்பூச்சைத் தூண் மேல்தோலிழைமமும் அமைக்கின்றன. சுரப்பி நாளத்தின் உள்வரிப்பூச்சிலுள்ள செல்களில் வரிப்பட்டைகள் காணப்படுகின்றன. சுரப்பி நாளங்கள் பல ஒரு கழிவு நாளத்தில் திறக்கின்றன. இந் நாளங்களில் உயரமான தூண் மேல்தோலிழைமம் அமைந்துள்ளது. வாய்க்குழியில் திறக்குமிடத்தில் இந் நாளங்களில் அமைந்துள்ள மேல்தோலிழைமம் முதலில் பொய்யான அடுக்குடைய மேல்தோலிழைமமாகவும் (pseudostratified), பின்பு அடுக்குடைய ஸ்குவாமஸாகவும் மாற்றமடைகிறது.

ஒவ்வொரு கண்ணறையும் பல சீரஸ் செல்களால் (serous cells) அமைக்கப்பட்டுள்ளன. இச் செல்களெல்லாம் ஒரு குழியைச் சுற்றி அமைந்துள்ளன. செல்கள் ஆப்பு வடிவமுடையனவாய் (wedge shape) இருக்கின்றன. ஆனால், செல்களின் உருவமைப்பு சுரப்புத் தன்மையைப் பொறுத்து மாற்றமடைகின்றது. ஓய்வு நிலையில் இருக்கும்பொழுது, செல்களின் சேய்மை முனையில் பல குறுமணிகள் காணப்படுகின்றன. ஆனால், சுரக்கும்பொழுது குறுமணிகளின் எண்ணிக்கை குறைக்கப்படுவதோடு மட்டுமல்லாமல், குறுமணிகள் செல்லின் முகட்டில் காட்சியளிக்கின்றன. இக் குறுமணிகள் சைமோஜென் குறுமணிகள் (zymogen granules) என்றழைக்கப்படுகின்றன. இக் குறுமணிகள் செல்களின் என்சைம் உற்பத்தியில் பங்கேற்கின்றன.

செல்களின் சைட்டோப்பிளாசத்தில் மைட்டோக்காண்டிரியா, கால்கை உறுப்பு, நிறம் சார்ந்த பொருள்கள் (chromophil materials) அல்லது எர்காஸ்டோப்பிளாசம் ஆகியவை அடங்கியுள்ளன. எர்காஸ்டோப்பிளாசம் பல நார்த் துகள்களாகச் செல் உட்கருவின் அருகில் காணப்படுகிறது. இந் நார்த் துகள்கள் காரச் சார்புடையனவாகவும், ரிப்போ நியூகிலியோ புரதத்தைக் கொண்டனவாயும் இருக்கின்றன. சைமோஜென் குறுமணிகளைப் போன்று நிறம் சார்ந்த பொருள்களும் புரதத்தைச் சேகரிக்க உதவுகின்றன.

சிறப்பு முறைகளின் மூலமாகச் சீரஸ் கண்ணறைகளில் பல சுரப்பிச் செல்லிடையீட்டுச் சிறு கால்வாய்கள் (intercellular secretory canaliculi) இருப்பதாகக் கண்டுபிடிக்கப்பட்டுள்ளன. இவை தவிர, சுரப்பிச் செல்களுக்கும், அடித்தளச் சவ்விற்குமிடையில் பல விண்மீன் அமைப்புடைய செல்கள் (stellate cells) இருப்பன வாகவும் கண்டுபிடிக்கப்பட்டுள்ளன. சுரப்பிச் செல்களின் நீட்சிகள் கண்ணறையைச் சுற்றிக் கூடை போன்ற அமைப்பைத் தோற்று விக்கின்றன. இந்து எதற்காக அமைந்துள்ளது என்பது குறித்து இன்னும் ஆராய்ச்சிகள் நடைபெற வேண்டியுள்ளது.

மேல்தாடைக் கீழ்ச்சுரப்பி : காது முன்புறச் சுரப்பியிலுள்ளதைப் போல், மேல்தாடைக் கீழ்ச்சுரப்பியிலும் கழிவு, சுரப்பி, இடையீட்டு நாளங்கள் காணப்படுகின்றன. ஆனல், இடையீட்டு நாளங்கள் மிகச் சிறியனவாகவும், கண்டுபிடிக்க முடியாத நிலையிலும் உள்ளன. கண்ணறைகள் இரு வகைப்படும். ஒருவகை கண்ணறைகள் சீரஸ் வகையாகும். ஆனல், மற்றது சீரஸ், சளிக்கண்ணறைகளடங்கிய கலவைக் கண்ணறைகளாகும். கலவைக் கண்ணறைகளிலுள்ள சளிச்செல்கள் ஒரு நடுக்குழியைச் சுற்றி அமைந்துள்ளன. இக் கோழை அல்லது சளிச்செல்களிலுள்ள சைட்டோப்பிளாசம் வெளிறியும், உட்கரு தட்டையாகவும், செல்கள் அடியிலும் அமைக்கப்பட்டுள்ளன. இச் சளிச்செல்களைச் சுற்றிச் சீரஸ் செல்கள் அமைக்கப்பட்டுள்ளன. சீரஸ் செல்கள் சளிச்செல்கள் அமைந் திருப்பதைப் போல் ஒரு நடுக்குழியைச் சுற்றி அமையாமல் தனித் தனியாக அமைந்துள்ளன. இச் செல்கள் தமது சுரப்புப் பொருள்களைச் சளிச்செல்களுக்கிடையே உள்ள சிறு கால்வாய்களில் கொட்டுகின்றன. குறுக்குத் தோற்றத்தில் பார்க்கும்பொழுது, சீரஸ் செல் கூட்டங்கள் வளர்பிறை வடிவுடையனவாய் (crcesent shaped) இருக்கின்றன. இவற்றை ஹெய்டென்கெயினின் பிறைவடி வங்கள் (Demilunes of Heidenhain) என்றழைக்கிறோம்.

கலவைக் கண்ணறைகளில் அல்லது சளிக்கண்ணறைகளில் அமைந்துள்ள சளி அல்லது கோழைச் செல்கள் கூம்பு வடிவமாக அல்லது குட்டையான தூண் போன்று காணப்படுகின்றன. இச் செல்கள் ஒரு ரெடிகுலார் அடித்தளச் சவ்வின்மேல் அமைக்கப் பட்டுள்ளன. ஓய்வு நிலையில் உட்கரு தட்டையாகவும், செல்களின் அடிப்பகுதியிலும் அமைந்துள்ளன. சளிச்செல்களி லுள்ள சைட்டோப்பிளாசம் வெளிறிய நீல வண்ணமாக இருக்கிறது. இதில் காரம் சார்ந்த பின்னலும், குறுமணிகளும், மைட்டோக்காண்டிரியா, கால்கை உறுப்புகளும் காணப்படு கின்றன.

நாக்குக் கீழ்ச்சுரப்பி : இச் சுரப்பிகளில் மற்ற இரு சுரப்பிகளிலும் உள்ளதைப் போன்ற இடையீட்டு நாளம் காணப்படுவதில்லை. நாக்குக் கீழ்ச்சுரப்பி ஒரு கலவைச் சுரப்பியாகும். இச் சுரப்பியில் சீரஸ் பகுதியைவிடச் சளிப்பகுதிதான் அதிகமாகக் காணப்படுகிறது. நுனிகளிலுள்ள கண்ணறைகள் சளி வகையைச் சேர்ந்தனவாகும். ஆனால், சீரஸ் வகைக் கண்ணறைகளும் தனியாக அமைந்துள்ளன. வளர்பிறை வடிவச் சீரஸ் செல்கள் சளிச் செல்களைச் சுற்றி அமைந்துள்ளன.

கணையம் (Pancreas): இரைப்பைக்குப் பின்னும், முன் சிறுகுடல் (**duodenum**) வளைவிற்கிடையேயும் கணையம் அமைந்துள்ளது. கணையத்தின் அகலமான பகுதியான தலை (**head**) முன் சிறுகுடலின் உட்குழியில் அமைந்துள்ளது. இத் தலைப்பகுதி, சுரப்பியின் உடல் (**body**) பகுதியோடு ஒரு கழுத்தினால் இணைக்கப்பட்டுள்ளது. உடல்பகுதி சுருங்கி வால்பகுதியைத் தோற்றுவிக்கிறது,

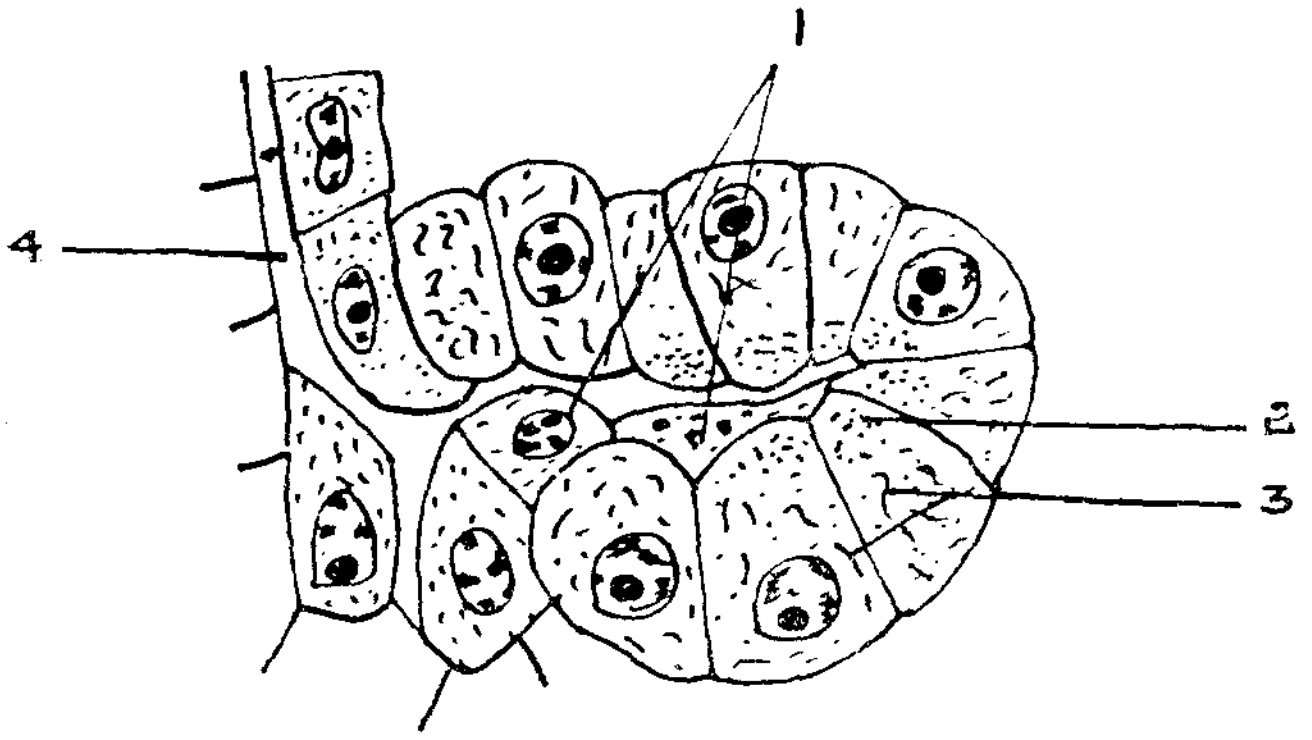

படம் 66

கணையக்கொத்தின் (pancreatic acinus) வெட்டுத் தோற்றம்

1. கொத்தின் அல்லது கண்ணறையின் மத்திய செல்கள்; 2. சைமோஜென் குறுமணிகள் (zymogen granules); 3. மைட்டோக்காண்டிரியா; 4. சிறுமடலுட்குழாய் (intralobular duct).

கணையம், வேறுபட்ட வேலைத்திறன்களையுடைய இரு உறுப்புகளினாலான ஒரு கலவை உறுப்பாகும். கணையத்தில் கணையத் திசுவும், லேன்கர்கேன்சின் திட்டுகளும் (**Islands of Langerhans**) உள்ளன. கணையத்திசு, நாளமுடைய சுரப்பி வகையைச் சேர்ந்ததாகும். இதிலிருந்து சுரக்கும் சுரப்புப்பொருள் ஒரு நாளத்தின் வழியாகக் குடலில் கொட்டப்படுகிறது. ஆனால்,

லேன்கர்கேன்சின் திட்டுகளிலிருந்து சுரக்கப்படும் பொருள்கள் நாளத்தின் வழியாக அல்லாமல் நேரடியாகக் குருதியினுள் ஊடுருவுகின்றன.

கணையத்திலுள்ள இடையீட்டு நாளங்கள் மிக நீளமாக இருக்கின்றன. இந் நாளங்கள் நேரடியாகக் கழிவு நாளத்தில் திறக்கின்றன. உமிழ்நீர்ச் சுரப்பிகளிலுள்ள சுரப்பி நாளம், இக் கணையத்தில் காணப்படவில்லை. கண்ணறைகள் மிகக் குட்டையாகவும், வட்ட வடிவமாகவும் காணப்படுகின்றன. இக் கண்ணறைகளிலுள்ள செல்கள் பிரமிடு போன்று காணப்படுகின்றன பிரமிடுச் செல்கள் அடித்தளச் சவ்வின்மேல் அமைக்கப்பட்டுள்ளன செல்களின் அடிப்பகுதி காரச் சார்புடையதாக இருக்கின்றது. ஆனால், முகட்டுப் பகுதியில் பல சைமோஜென் குறுமணிகள் (zymogen granules) காணப்படுகின்றன.

கணையக் கண்ணறைகளிலுள்ள சுரக்கும் செல்களுக்கு மத்தியில் ஒரிரு சிறிய மேல்தோலிழைமச் செல்களும் காணப்படுகின்றன. அச் செல்களுக்குக் கண்ணறை மத்தியச் செல்கள் (centroalveolar cells) என்று பெயர்.

லேன்கர்கேன்சின் திட்டுகள் (Islands of Langerhans) : ஏற்கெனவே குறிப்பிட்ட மாதிரி, இவை நாளமில்லாச் சுரப்பி வகையைச் சேர்ந்ததாகும். இவற்றிலிருந்து சுரக்கப்படும் பொருள்கள் நேரடியாகக் குருதிக்குழாயில் கொட்டப்படுகின்றன. சாதாரணக் கீமோடாக்சிலின், கியோசின் தயாரிப்புகளின் மூலம் இத் திட்டுகள் வட்டவட்டச் செல்களினாலான கூட்டங்களாகவும், இக் கூட்டங்கள் பல பின்னிப் பிணைந்துள்ள நாண்களாக அமைந்திருப்பனவாகவும் கண்டுபிடிக்கப்பட்டுள்ளன. இந் நாண்களுக்கிடையில் செல்களோடு தொடர்புடைய பல குருதித் தந்துகிகள் அமைந்துள்ளன. இத் திட்டுகளில் ஒரு சில இணைத்திசு நார்களே அடங்கியுள்ளன. லேன்கர்கேன்சின் திட்டுகளைச் சுற்றிக் கணையக் கண்ணறைகள் அமைந்துள்ளன.

திட்டுகளின் எண்ணிக்கையும், அளவும் கணையத்திற்குக் கணையம், விலங்கிற்கு விலங்கு மாறுபட்டுள்ளன. இத் திட்டுகள் கணையத்தின் வாலிலிருப்பதைவிடத் தலையில் பெரியனவாகக் காணப்படுகின்றன. சாதாரணத் தயாரிப்புகளில் திட்டுகளிலுள்ள செல்கள் எல்லாம் ஒரே மாதிரியாக இருப்பது போலக் காணப்படுகின்றன. ஆனால், சில சிறப்பு முறைகளின் மூலம் ஆராயும்பொழுது, மனிதக் கணையத்திட்டுகளில் மூன்று விதமான செல்கள் இருப்பதாகக்

கண்டுபிடிக்கப்பட்டுள்ளன அவை A' அல்லது ஆல்பா செல்கள் (alpha cells). 'B' அல்லது பீட்டா செல்கள் (beta cells), 'D' செல்கள் ஆகும். 'A', 'B' செல்கள் அதிக எண்ணிக்கையிலும். 'D' செல்கள் மிகக் குறைவாகவும் காணப்படுகின்றன.

குரோம்கிமோடாக்ஸிலின்' போமலோக்சின் முறைகளின்படி ஆராயும்பொழுது, 'A' செல்களில் மென்மையான சிவப்பு சாயத்தை ஏற்கும் குறுமணிகள் இருப்பனவாகவும், 'B' செல்களில் கடினமான கருநீலத்தை ஏற்கும் குறுமணிகள் இருப்பனவாகவும் கண்டுபிடிக்கப்பட்டுள்ளன. 'A' செல்களின் செல்லுறைகள் தெளிவாகவும். 'B' செல்களின் செல்லுறைகள் தெளிவற்றும் காணப்படுகின்றன.

வெவ்வேறு திட்டுகளிலுள்ள 'A', 'B' செல்களின் எண்ணிக்கை வெவ்வேறாக உள்ளன. இவை இரண்டில் 'B' செல்களின் எண்ணிக்கை மிக அதிகமாகும். 'B' செல்கள் திட்டுகளில் மட்டுமல்லாது. திட்டுகளுக்கு வெளியேயும் காணப்படுகின்றன. மனிதக் கணையத்திட்டுகளிலுள்ள மொத்தச் செல்களின் எண்ணிக்கையில் 60–90 விழுக்காட்டை 'B' செல்கள் அமைக்கின்றன. மேசனின் டிரிப்பில் சாயத்தால் (Masson's Triple Stain) 'D' செல்களைச் சாயப்படுத்திப் பிரிக்கலாம். அவை மிகக் குறைந்த எண்ணிக்கையில் காணப்படுகின்றன. 'D' செல்களின் வேலைகளை இன்னும் ஆராய்ச்சிகள் தெளிவுபடுத்தவில்லை.

மேலே குறிப்பிட்ட செல்களைத் தவிர, மற்றொரு வகை செல்களும் இருப்பதாகப் பென்ஸ்லி (Bensley) என்பவர் கண்டுபிடித்துள்ளார். அச் செல்களில் குறுமணிகள் காணப்படுவதில்லை. அவற்றை 'C' செல்கள் என்றழைக்கிறோம். இந்த 'C' செல்கள் 'A' செல்களின் முன்னோடிகள் என்று கருதப்படுகின்றன.

கணையச் சுரப்புப் பொருள்கள் (Secretions of Pancreas): கணையத்திலிருந்து கணையநீர் (pancreatic juice) உற்பத்தியாகிறது. இந் நீரில் என்சைம்கள் அல்லது செரிமானப் பொருள்கள் அடங்கியுள்ளன. அவற்றில் ஒன்றான டிரிப்சின். புரதங்களைப் புரத அமிலங்களாகப் பிரிக்கின்றது; அமைலேஸ் ஸ்டார்ச்சை மால்டோசாக மாற்றுகின்றது; லிப்பேஸ்கொழுப்பைக் கிளிசெராலாகவும், கொழுப்பு அமிலங்களாகவும் பிரிக்கின்றது. வேறுபட்ட செரிமானப் பொருள்களைச் சுரந்தாலும், கண்ணறைச் செல்கள் ஒரே குணாதிசயங்களை உடையன என்று கருதப்படுகிறது.

அலைந்து திரியும் மூளை நரம்பு அல்லது வேகஸ் நரம்பிலிருந்து (vagus nerve) உண்டாகும் உணர்ச்சிகளினுலாவது அல்லது முன் சிறுகுடல் சளிச்சவ்விலிருந்து சுரக்கப்படும் செக்ரீட்டின் (secretin) என்னும் ஹார்மோனுலாவது கணையம் தூண்டப்படுகின்றது. முன் சிறுகுடல் சளிச்சவ்வோடு தொடர்பு கொள்ளும்போதெல்லாம் செக்ரீட்டின் சுரக்கப்படுகிறது.

லேன்கர்கேன்சின் திட்டுகளிலிருந்து இரு வகையான ஹார்மோன்கள் சுரக்கப்படுகின்றன. அவற்றில் ஒன்ருன இன்சுலின் (insulin) கார்போ ஹைடிரேட் வளர்சிதை மாற்றத்தில் பங்கேற்கிறது. இந்த ஹார்மோன் சுரக்கப்படவில்லை என்ருல், உடல்

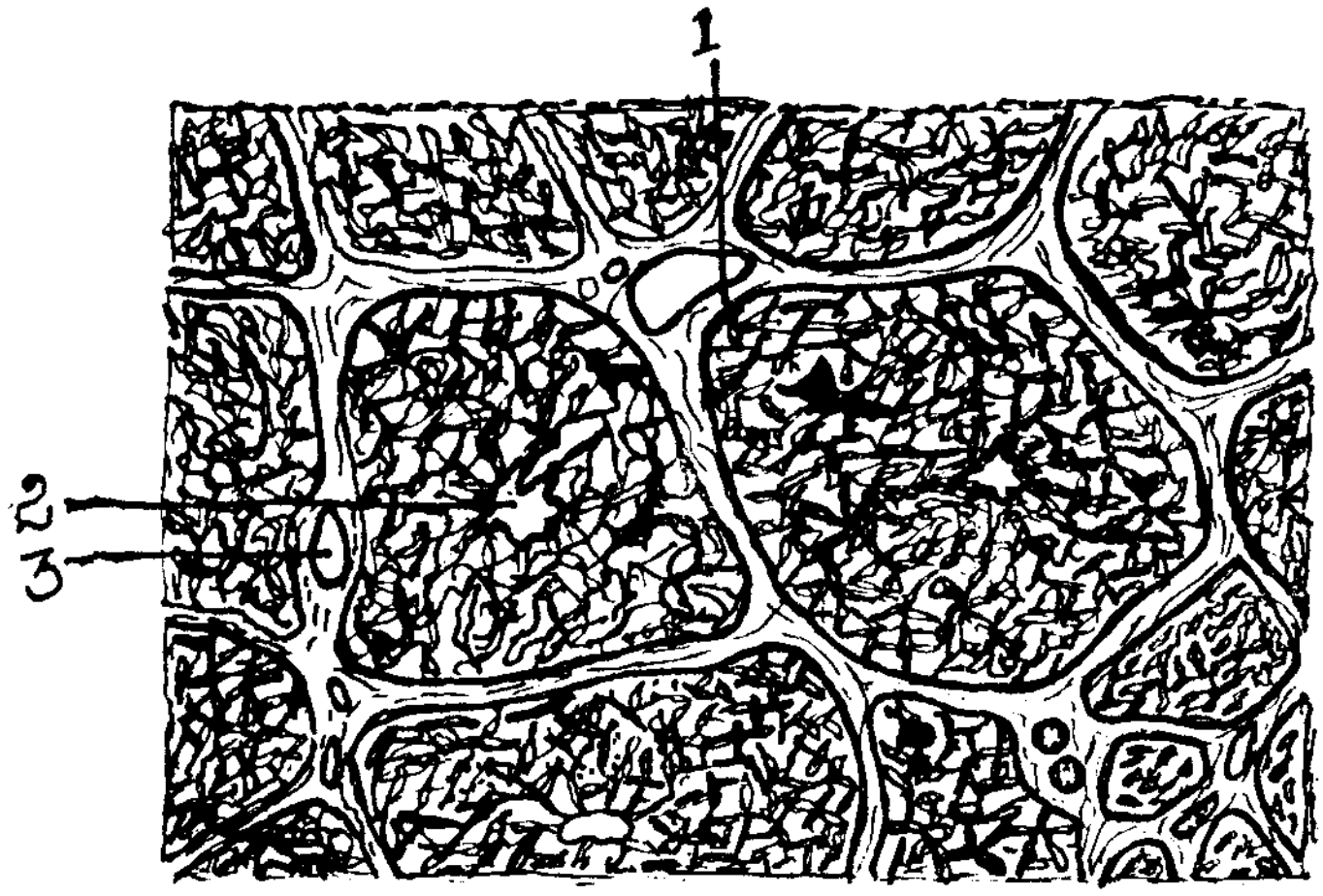

படம் 67

கல்லீரலின் (liver) வெட்டுத் தோற்றம்

1. கல்லீரல் கால்வாய்கள் (portal canals); 2. மத்தியச் சிரை (central vein); 3. சிறுமடலிடைச் சிரைகள் (interlobular veins).

தன்னிடமுள்ள குளுகோசைப் பயன்படுத்த முடியாது. இதன் விளைவாக நீரழிவு (diabetes mellitus) என்ற நோய் உண்டாகிறது. இன்சுலின் திட்டுகளிலுள்ள 'B' செல்களிலிருந்து இன்சுலின் சுரக்கப்படுகிறது.

இரண்டாவது ஹார்மோனுன குளுகாகான் (glucagon) இன்சுலினுக்கு எதிர்மாருன பணியைச் செய்கிறது. இந்த ஹார்மோன், குருதியிலுள்ள சக்கரையின் அளவைக் கூட்டுகிறது. குளுகாகான் 'A' செல்களிலிருந்து தோன்றுவதாகக் கருதப்படுகிறது. இருப்பினும், இஃது ஒரு கேள்விக் குறியாகவே இருந்து வருகிறது.

கல்லீரல் : கல்லீரல் உணவுக்குழலிலிருந்து உணவுப்பைச் சிரைகள் (vitelline veins) அமைந்துள்ள பாதையில் தோற்றமுறுகிறது; வளர்ச்சியுறும்பொழுது, அம்புலிக்கல் சிரைகளையும் உள்ளடக்குகின்றது. ஆகவே, மேலே கூறப்பட்ட இரு உணவுப்பை, இரு அம்புலிக்கல் நாளங்கள் வளரும் சுரப்பித் திசுவினால் சிதைக்கப்படுகின்றன. சிதைந்த குருதி நாளங்கள் கல்லீரலில் சிறு பைக்குழிவுகளைத் (sinusoids) தோற்றுவிக்கின்றன. கல்லீரல் திசு பல சிறுமடல்களாகப் (lobules) பிரிக்கப்படுகின்றது. ஒவ்வொரு சிறுமடலும் இலாஸ்டிக் அல்லது நெகிழும் நார்களடங்கிய இணைத்திசு உறையினால் சூழப்பட்டுள்ளது. இணைத்திசு உறைகள், கல்லீரலைச் சுற்றியுள்ள உறையோடு தொடர்பு கொண்டுள்ளன. இணைத்திசு உறைக்குக் கிளிசனின் குப்பி (Glisson's Capsule) என்று பெயர்.

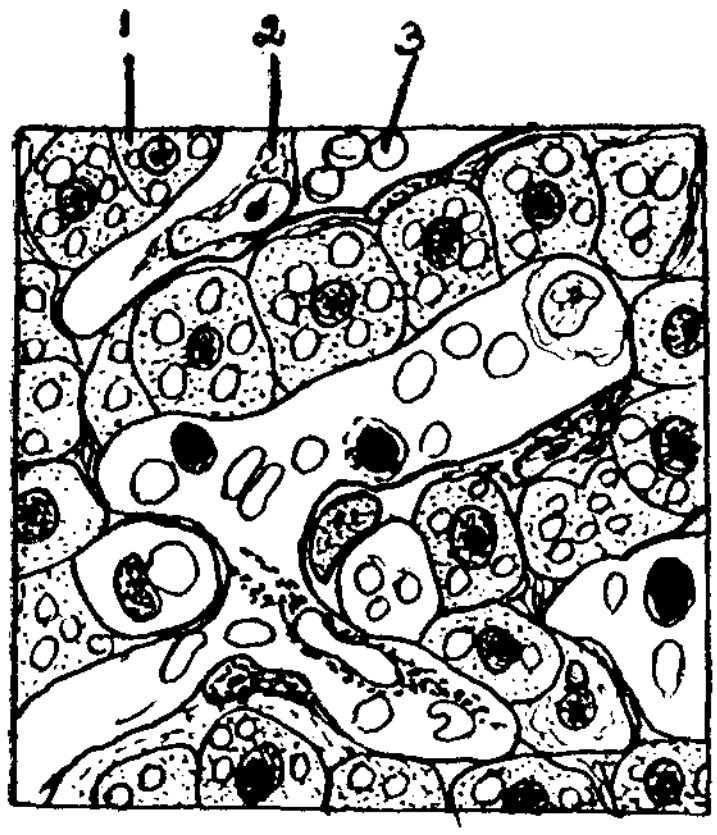

படம் 68

கல்லீரல் பைக்குழிவுகளின் (hepatic sinusoids) அமைப்பைக் காட்டுதல்

1. கல்லீரல் செல் (hepatic cell); 2. பேருயிரணு (macrophage); 3. சிவப்பு இரத்த அணு (red blood corpuscle)

ஒவ்வொரு கல்லீரலும் பல சிறுமடல்களாகப் பிரிக்கப்பட்டுள்ளது. ஒவ்வொரு மடலும் ஆறு கோணங்களை உடையதென்று பன்றிக்கல்லீரலின் நுண்ணோக்கிப் படிப்பினைகள் விளக்குகின்றன. ஒவ்வொரு மடலையும் சுற்றியுள்ள இணைத்திசு, சிறுமடல்களின் பல கோணங்களில் திட்டுகளை அமைக்கின்றன. அத் திட்டுகளில் குருதி நாளங்கள் அமைந்துள்ளன. அத் திட்டுகள் கல்லீரல் கால்வாய்களைத் (portal cana's) தோற்றுவிக்கின்றன. சிறுமடல்களின் பக்கப் பரப்புகளில் நாளங்கள் காணப்படுகின்றன. அவை சிறுமடலிடைச் சிரைகளாகும் (interlobular veins). இம் மாதிரியான அமைப்பு மனிதக் கல்லீரலிலும் காணப்படுகிறது. ஆனால், சிறுமடல்களைச் சுற்றிலுமுள்ள இணைத்திசு மிக மெல்லியதாயிருக்கிறது. ஆகையால், இது கண்ணுக்குச் சரியாகப் புலப்படுவதில்லை. கல்லீரலிலுள்ள பைக்குழிவுகள் ஒன்றிணைந்து ஒரு கால்வாயைத் தோற்றுவிக்கின்றன. சிறுமடலின் மத்தியில் அமைந்துள்ள இச் சிறு கால்வாய்க்கு மத்தியச் சிரை (central vein) என்று பெயர்.

கல்லீரல் உயிரணுக்களும் பைக்குழியும்: கல்லீரலிலுள்ள பேரென்கைமாவில் பல மேல்தோலிழைமச் செல்கள் அடங்கியுள்ளன. இச்செல்கள் பல கல்லீரல் நாண்களில் (hepatic cords) அல்லது கல்லீரல் பரப்புகளில் (hepatic plates) அமைக்கப்பட்டுள்ளன. இந் நாண்கள் மத்தியச் சிரையைச் சுற்றி, அவற்றிலிருந்து விரிந்து செல்வதைப் போன்ற அமைப்பைக் கொண்டனவாக இருக்கின்றன. கல்லீரலின் சுரப்புப்பகுதியிலுள்ள கல்லீரல் பரப்புகள், மற்றச் சுரப்பிகளின் சுரப்பி நுண்குழாய்களை ஒத்திருக்கின்றன. சில சிறப்பு முறைகளால்தான் கல்லீரல் செல்களிலிருந்து பித்தநீரை எடுத்துச் செல்லும் தந்துகிகளைக் காட்ட முடிகிறது. இத் தந்துகிகள் பித்தநீரைக் கல்லீரல் கால்வாய்களிலுள்ள பெரிய நாளங்களில் கொட்டுகின்றன. ஒவ்வொரு செல்லின் பக்கச் சுவரிலும் ஒரு பள்ளம் காணப்படுகிறது. பக்கத்துப் பக்கமாக அமைந்துள்ள செல்களின் பள்ளங்கள் ஒன்றிணைந்து ஒரு நாளத்தைத் தோற்றுவிக்கின்றன.

ஒவ்வொரு செல்லும் பல கோண வடிவுடையதாகவும், இரு உட்கருக்களைக் கொண்டதாகவும் இருக்கின்றது. சைட்டோப்பிளாசம் காரச் சார்புடையதாகும். அதில் பல குறுமணிகளும், புரதச் சேர்க்கைகளும், குமிழ்களும் (vacuoles) அடங்கியுள்ளன. செல் நாண்கள் ஒன்றோடொன்று பிணைந்து பின்னலை அமைக்கின்றன. இப் பின்னலமைப்பு மத்தியச் சிரையைச் சுற்றியும் பல சுற்றுவட்டங்களில் அமைந்துள்ளன. சுரப்பிச் செல்களாலான வலைப்பின்னல் அமைப்பில் பைக்குழிவுகள் அடங்கியுள்ளன. இப் பைக்குழிவைச் சுற்றி மேல்தோலிழைமம் உள்வரிப்பூச்சாக அமைந்துள்ளது. மேல்தோலிழைமத்தில் பல குருதிக்குழாய் உள்ளுறைச் செல்களும் (endothelial cells), பல கூப்ஃபரின் விண்மீன் செல்களும் (Stellate Cells of Kupffer) அடங்கியுள்ளதாகக் கண்டுபிடிக்கப்பட்டுள்ளது.

கல்லீரல் கால்வாய்: கல்லீரல் கால்வாயில் இணைத்திசுவினாலான முக்கோண வடிவுடைய ஒரு திட்டு அமைந்துள்ளது. இது மட்டுமல்லாமல் கல்லீரல் தமனியில் ஒரு கிளையும், கல்லீரல் சிரையில் ஒரு கிளையும், பித்தநாளமும் அடங்கியுள்ளன. பித்தநாளத்தின் உள்வரிப்பூச்சாகத் தூண் மேல்தோலிழைமம் அமைந்துள்ளது. கல்லீரல் கால்வாயில் காணப்படும் நாளங்களிலேயே பெரியது கல்லீரல் சிரையாகும்.

குருதியோட்டம் : கல்லீரலிற்குச் சுத்த இரத்தத்தைக் கல்லீரல் தமனி (hepatic artery) கொண்டுவருகிறது. ஆனால், இங்கிருந்து

அசுத்த இரத்தத்தைக் கல்லீரல் சிரைகள் (hepatic veins) எடுத்துச் செல்கின்றன. குடல், மண்ணீரல் போன்ற இடங்களிலிருந்து சேகரிக்கப்பட்ட அசுத்த இரத்தம் கல்லீரல் சிரை வழியாகக் கல்லீரலினுள் நுழைகின்றது. இச் சிரை பின் பல சிறு கிளைகளாகப் பிரிந்து மடல்களிலுள்ள இணைத்திசுத் தடுக்குகள் வழியாகப் பாய்கின்றது. இச் சிறு கிளைகளை மடலிடைச் சிரைகள் (interlobar vessels) என்றழைக்கிறோம். இவை பின்பு இன்னும் பல சிறு கிளைகளாகப் பிரிந்து, சிறுமடல்களுக்கிடையே பாய்கின்றன. இச் சிரைகளுக்கு சிறுமடலிடைச் சிரைகள் (interlobular veins) என்று பெயர். சிறுமடலிடைச் சிரைகள், சிறுமடல்களைச் சுற்றியமைந்து, அவற்றிற்குள் நுழைந்து பின் பல சிறு தந்துகிகளாகப் பிரிகின்றன. இத் தந்துகிகளுக்குக் கல்லீரல் பைக்குழிவுகள் (hepatic sinusoids) என்று பெயர். கல்லீரல் பைக்குழிவுகள் குருதியை மத்தியச் சிரையில் கொட்டுகின்றன. மத்தியச் சிரை சிறுமடல்கள் வழியாகச் சென்று, மற்ற மத்தியச் சிரைகளோடு இணைந்து, ஒரு சிறுமடல் கீழ்ச் சிரையைத் (sublobular vein) தோற்றுவிக்கின்றது. இச் சிரைகளிலுள்ள குருதி ஒரு கல்லீரல் சிரையால் சேகரிக்கப்பட்டு, உட்செல் (vena cava) குருதி நாளத்தை அடைகின்றது.

கல்லீரலில் அமைந்துள்ள குருதியோட்டம், கல்லீரலின் முக்கிய வேலையான கிளைகோஜன் சேமிப்பிற்கு உதவுகின்றது. குடலிலிருந்து கல்லீரலிற்கு வரும் குருதியில் உணவுப் பொருள்கள் அடங்கியுள்ளன. கல்லீரல் செல்களுக்குச் செல்லும் குருதியிலுள்ள உணவுப் பொருள்களிலுள்ள குளுகோஸ், கிளைகோஜனாக மாற்றப்பட்டு, செல்களில் சேமித்து வைக்கப்படுகின்றன. தேவைப்படும் பொழுது இந்தக் கிளைகோஜன், குளுகோஸாக மாற்றப்பட்டு, குருதியோட்டத்தின் வழியாகத் தேவைப்படும் உறுப்புகளுக்கு எடுத்துச் செல்லப்படுகிறது.

கல்லீரலின் மற்றொரு வேலை, பித்தநீரைச் சுரப்பதாகும். இப் பித்தநீர், கிளைகோஜனைச் சேகரிக்கும் அதே செல்களால் சுரக்கப்படுகின்றது. பித்தநீர் உணவுச் செரிமானத்தில் பங்கேற்கிறது. இது தவிர, கார்போஹைடிரேட் அமினோ அமிலம், கொழுப்பு ஆகியவற்றின் வளர்சிதை மாற்றத்திலும் கல்லீரல் பங்கேற்கிறது. கல்லீரல் பல நோயணு உண்ணிச் செல்களையும், ஹார்மோன்களையும், என்சைம்களையும் தயாரிக்கின்றது. கல்லீரலிலிருந்து ஃபைப்ரினோஜனும் (fibrinogen), ஹெபாரின்னும் (heparin) தோன்றுகின்றன. இவ் விரு பொருள்களின் உதவியால் கல்லீரல், குருதி உறைதலில் (blood clotting) பங்கேற்கிறது.

பித்தப்பை (Gall Bladder) : பித்தப்பை, பம்பர வடிவுடைய குழியுள்ள ஓர் உறுப்பாகும். இது கல்லீரலின் பின்பரப்பில் சாய்வாக அமைக்கப்பட்டுள்ளது. பித்தப்பையில் ஒரு மூடிய முனையான ஃபண்டஸ் (fundus), உடல், கழுத்து ஆகிய பகுதிகள் அமைந்துள்ளன. இக் கழுத்துப் பகுதி பித்த நாளமாக (cystic duct நீட்சியுற்றுக் குடலில் திறக்கிறது.

பித்தப்பையிலுள்ள சுவர்கள், உணவுக்குழலிலுள்ள சுவர்களை ஒத்திருக்கின்றன. இப் பைகளின் உள்வரிப்பூச்சாகத் தூண் மேல் தோலிழைமம் அமைந்துள்ளது. இம் மேல்தோலிழைமம் இணைத் திசுச் சுவரான லேமினா புரோபிரியாவின்மேல் அமைந்துள்ளது. இணைத்திசுவும் மேல்தோலிழைமமும் மடிந்து, பல மடிப்புகளையும்,



படம் 69

பித்தப்பையின் வெட்டுத் தோற்றம்

1. தூண் மேல்தோலிழைமம் (columnav epithelium); 2. லேமினா புரோபிரியா (lamina propria); 3. தசைமம்.

மடிப்புகளுக்கிடையே பைகள் அல்லது பள்ளங்களையும் தோற்றுவிக்கின்றன. மேல்தோலிழைமமும், இணைத்திசுவும் உணவுக் குடலிலுள்ள லேமினா புரோபிரியாவையும், கீழ்ச்சளிச் சவ்வையும் ஒத்திருக்கின்றன. இணைத்திசுவைச் சுற்றி மென்தசைச்சுவர் அமைந்துள்ளது. இத் தசையில் வட்டவடிவான மற்றும் நீளப் பாங்கான சாய்வான தசைநார்கள் அடங்கியுள்ளன. மென் தசையைச் சுற்றியுள்ளச் சீரோசாவில் சிற்றிடை வெளியிடை இணைத்திசுவும், அதைச் சுற்றி நடுவடுக்கு மேல்தோலிழைமமும் அமைக்கப்பட்டுள்ளன.

பித்தநீர்ப்பை, பித்தநீரைச் சுரப்பதில்லை. ஆனால், கல்லீரல் செல்களால் சுரக்கப்படும் பித்தநீரைச் சேமித்து வைப்பதுதான் இப் பையின் வேலையாகும். பித்தநீர்ப்பைகளிலுள்ள சளிச்சவ்வு, பித்தநீரிலுள்ள நீரையும், கனிம உப்புகளையும் (mineral salts) உறிஞ்சுகின்றன. இதனால் பித்தநீரின் அடர்வு (concentration) கூடுகிறது.

பித்தநீர்ப்பையோடு மூன்று நாளங்கள் தொடர்பு கொண்டுள்ளன. அவை பித்தநீர் நாளம் (cystic duct), கல்லீரல் நாளம் (hepatic duct), பொதுப் பித்த நாளம் (common bile duct or ductus choledochus). கல்லீரல் நாளத்தின் வழியாகப் பித்தநீர் கல்லீரலிலிருந்துகிளம்பி, பித்தநீர் நாளமும் பொதுப் பித்த நாளமும் சேருமிடம் வரை பாய்கிறது. பின்பு பித்தநீர் நாளத்தின் வழியாகப் பித்தநீர் பித்தப்பையை அடைகிறது. பித்தப்பையில் பித்தநீரினைச் செறிவு அல்லது அடர்த்தி கூட்டப்பட்டு, சேமித்து வைக்கப்படுகிறது. பின் பித்தப்பை சுருங்கலின்போது பித்தநீர், பித்தநீர் நாளத்தின் வழியாக வெளிக் கிளம்பி, பின் பொதுப் பித்த நாளத்தின் வழியாகப் பாய்ந்து முன்சிறுகுடலில் திறக்கிறது. முன் சிறுகுடலில் திறப்பதற்கு முன்பு பொதுப் பித்தநாளம், முன்சிறு குடற்சுவரிலுள்ள கணைய நாளத்தின் அருகே அமைக்கப்பட்டுள்ளது. இவ் விரு நாளங்களையும் சுற்றி மென்தசை உறை அமைந்துள்ளது. அவ் வுறையை ஓடின் சுருக்குத் தசை (Sphincter of Oddi) என்றழைக்கிறோம். ஓர் இடத்தில் இதே ஓடின் சுருக்குத் தசை பித்தநாளத்தை மட்டும் சுற்றியமைகிறது. அதற்குப் பொதுப் பித்தநாளச் சுருக்குத் தசை (Sphincter Choledochus) என்று பெயர். இந்த ஓடின் சுருக்குத் தசை சுருக்கும்பொழுது பித்தநீர் கல்லீரலிலிருந்து பித்தப்பைக்குத் தள்ளப்பட்டுச் சேமித்து வைக்கப்படுகிறது. ஓடின் சுருக்குத்தசை விரிவடையும்பொழுது பித்தநீர், பித்தநாளங்களின் வழியாகப் பாய்ந்து முன்சிறு குடலில் திறக்கிறது.

பித்தப்பைக்குக் குருதியைப் பித்தத் தமனி (cystic artery) எடுத்துச் செல்கிறது. இப் பையிலுள்ள அசுத்த இரத்தத்தை ஒரு பித்தச் சிரை (cystic vein) சேகரித்து, கல்லீரல் சிரையில் சேர்ப்பிக்கிறது. பித்தப்பையில் பல நிணநீர் நாளங்கள் அடங்கியுள்ளன.

அலைந்து திரியும் ஸ்பிலான்சிலிக் (splanchnic) நரம்புகள், பித்தப்பையோடு தொடர்பு கொண்டுள்ளன.

13. சுவாச மண்டலம்

(Respiratory System)

சுவாச மண்டலத்தில் நுரையீரலும், இந் நுரையீரலிற்குச் செல்லும் வழிகளான மூக்குக்குழி (nasal cavity), மூக்கு-தொண்டைப் பகுதி (nasopharynx), குரல்வளை (larynx), மூச்சுக் குழாய் (trachea), மூச்சுப்பிரிகுழாய்களும் (bronchi) அடங்கியுள்ளன. வாய்த் தொண்டைப் பகுதி (orpharynx) காற்றையும், உணவையும் கடத்த உதவுகின்றது. உட்சுவாசித்தலின்போது காற்று, மூக்குக்குழி, மூக்கு-தொண்டைப்பகுதி, குரல்வளை, மூச்சுக் குழாய், மூச்சுப்பிரிகுழாய்களின் வழியாக நுரையீரலை அடைகிறது. அங்குக் காற்றிலுள்ள பிராணவாயு குருதியினுள் எடுத்துக் கொள்ளப்பட்டு, குருதியிலுள்ள கரியமிலவாயு வெளியிடப்படுகிறது. வெளியிடப்பட்ட கரியமிலவாயு வெளிவரும் காற்றின் வழியாக. மேலே குறிப்பிட்ட வழிகளின் வழியாகப் பின்னேக்கி வந்து வெளியேறுகிறது.

மூக்குக்குழி : மூக்குக்குழி, நாசித் துவாரங்களிலிருந்து ஆரம்பித்துக் கொயனே (choanae) வரை பரவிக் கிடக்கிறது. பின்பு இக் குழி மூக்கு-தொண்டைப்பகுதியோடு தொடர்பு கொள்கிறது. மூக்குக்குழி குருத்தெலும்பினுலும், எலும்பினுலும் ஆன ஒரு மத்தியத்தடுக்கினுல் இரு பக்கத்துளைகளாக (fossae) பிரிக்கப்பட்டுள்ளது. துளையின் பின்பகுதி பருத்துக் காணப்படுகிறது. அப் பகுதிக்குக் கிண்ணப்பகுதி (vestibule) என்று பெயர். இக் கிண்ணப்பகுதி, பின்பெரிய குழியில் திறக்கிறது. இப் பெரிய குழி பொதுவாகச் சுவாசப்பகுதி என்று அழைக்கப்படுகிறது. ஒவ்வொரு துளையின் முன்பகுதியிலும் உள்வரிப்பூச்சாக உணர்ச்சி வாங்கும் செல்களைக் கொண்ட மேல்தோலிழைமம் அமைந்துள்ளது. வாசனையை நுகரும் தன்மையுள்ள இப் பகுதியை நுகர்வுப்பகுதி (olfactory region) என்றழைக்கிறேம்.

துளைகளுக்கிடையேயுள்ள மத்தியச் சுவர், அதாவது தடுக்கு, மிக மென்மையாகவும், தட்டையாகவும் காணப்படுகிறது. ஆனல், பக்கச் சுவர்கள் அதிலும் சுவாசப்பகுதியிலுள்ளவை மிக ஒழுங் கற்றுக் காணப்படுகின்றன. இதற்குக் காரணம், நீளவாக்கில் அமைந்துள்ள கான்கேயே (conchae) ஆகும். ஒவ்வொரு கான் கேயேயின் அடியிலும் ஒரு கால்வாய் (meatus) அமைந்துள்ளது. கண்ணீர் நாளங்களும் (lacrimal duct), மற்றும் சில குழிகளும் இக் கால்வாயில் திறக்கின்றன.

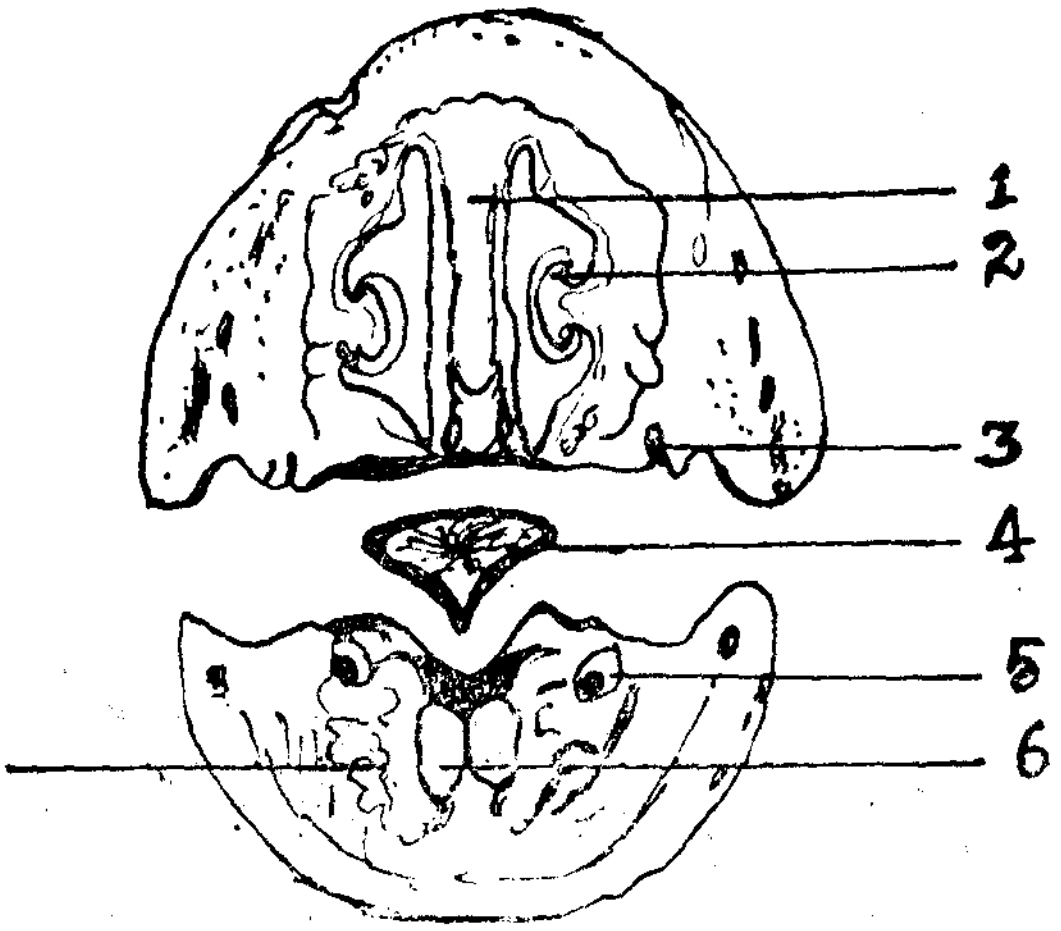

படம் 70

பன்றிக் கருவினுடைய தலையின் முகப்பு வெட்டுத் தோற்றம்

1. மூக்குத் தடுக்கு (nasal septum); 2. கான்கேயே (conchae); 3. பல் தகடு (dental lamina); 4. நாக்கு (tongue); 5. பற்சிப்பியுறுப்பு (enamel organ); 6. மெக்கலின் குருத்தெலும்பு (Meckel's Cortilage); 7. மேற் தாடை (mandible).

காற்று உள்ளே போகும்பொழுது கால்வாயில் மறைந்த பகுதிகளைவிடத் தடுக்கு, கான்கேயே ஆகியவற்றிலுள்ள கோழை அல்லது சளிச்சவ்வுகள் குளிர்ச்சிக்கும் உலர்தலுக்கும் உட்படுத்தப் படுகின்றன. ஆகையால், இங்குள்ள சளிச்சவ்வுகள் மாறுபட்டுக் காணப்படுகின்றன. மூக்குப்பாதைகள் காற்றைக் கடத்துவது மட்டுமல்லாமல், அவற்றைச் சூடாக்கவும், வடிகட்டவும் செய் கின்றன.

கிண்ணப்பகுதியின் முன்பகுதியில் உள்வரிப்பூச்சு, மூக்கிய இறகிலுள்ள (alae) மேல்தோலை ஒத்திருக்கிறது. ஆனல், இங்குப்

பல நீளமான, தடித்த மயிர்கள் (vibrissae or hairs) காணப்படுகின்றன. இந்த மயிர்களோடு பல மயிர்ப்பைச் சுரப்பிகள் (sebaceous glands) அமைந்திருக்கின்றன; வேர்வைச் சுரப்பிகளும் காணப்படுகின்றன. இங்குள்ள லேமினு புரோபிரயா மிக அடர்த்தியாகவும், அடித்தோலோடு (dermis) தொடர்ச்சியாகவும் அமைந்துள்ளது. இந்த மயிருள்ள பகுதிக்குப் பின்பக்கமாக அமைந்துள்ள பகுதிக்கு இடைமாறுபாட்டுப்பகுதி (transitional zone) என்று பெயர்.

இடை மாறுபாட்டுப்பகுதியின் உள்வரிப்பூச்சாகக் கனமான அடுக்குடைய ஸ்குவாமஸ் அல்லது தட்டை மேல்தோலிழைமம் அமைந்துள்ளது. வேர்வை, மயிர்ப்பைச் சுரப்பிகள், உரோமங்கள் முதலியவை இப் பகுதியில் காணப்படுவதில்லே. ஆனால், கலவைச் சீரஸ், சளிச் சுரப்பிகள் இங்குக் காணப்படுகின்றன.

இடை மாறுபாட்டுப்பகுதிக்கு அடுத்த பகுதியான சுவாசப் பகுதியின் (respiratory region) உள்வரிப்பூச்சாகச் சீலியா உள்ள பொய்யடுக்குத் தூண் மேல்தோலிழைமம் அமைந்துள்ளது. இப் பகுதியிலுள்ள மேல்தோலிழைமத்தில் கோபால்ட் செல்கள் அதிகமாகக் காணப்படுகின்றன; அடித்தளச் சவ்வு நன்கு அமைந்து உள்ளது; சளிச் சுரப்பிகளும் காணப்படுகின்றன.

இப் பகுதியிலுள்ள லேமினு புரோபிரியாவில் பல கோழை அல்லது சளிச் சுரப்பிகளும், சீரஸ் சுரப்பிகளும் காணப்படுகின்றன. மறைவான பகுதிகளைவிடத் திறந்த பகுதிகளில் அதிகமான சுரப்பிகள் காணப்படுகின்றன. மேல்தோலிழைமத்திலும் லேமினு புரோபிரியாவிலும் நிணநீரணுக்கள் அடங்கியுள்ளன.

மூக்குப்பாதையோடு பல மூக்கு மேல் பைக்குழிவுகள் (paranasal sinuses) தொடர்பு கொண்டுள்ளன. அவற்றில் முக்கியமானவை மேக்சிலரி, எத்மாய்ட், பிராண்டல், ஸ்பீனுய்ட் பைக்குழிவுகளாகும். இக் குழிவுகளின் உள்வரிப்பூச்சாகப் பொய்யடுக்கு மேல்தோலிழைமம் அமைந்துள்ளது. இங்குக் கோபால்ட் செல்களும், சுரப்பிகளும் மிகக் குறைந்த எண்ணிக்கையில் அமைந்து உள்ளன. அடித்தளச் சவ்வு மிக மெல்லியதாகும். மூக்கு மேற் பைக்குழிவுகளின் லேமினு புரோபிரியா, எலும்பு மேற்சவ்வோடு (periosteum) தொடர்பு கொண்டுள்ளது.

மூக்கு - தொண்டைப்பகுதி : இப் பகுதியில் அடுக்குடைய தட்டை மேல்தோலிழைமமும், பொய்யடுக்குடைய சீலியா உள்ள

தூண் மேல்தோலிழைமமும் அமைந்துள்ளன. இப் பகுதியிலுள்ள பரப்புகள் மற்றத் திசுக்களின் பரப்போடு தொடர்பு கொள்ளு மிடத்தில் அடுக்குடைய தட்டை மேல்தோலிழைமமும், தொடர்பு கொள்ளாத இடத்தில் பொய்யடுக்கு மேல்தோலிழைமமும் அமைந் துள்ளன. மூக்கு-தொண்டைப் பகுதியிலுள்ள லேமினபுரோ பிரியாவில் கலவைச் சீரஸ், சளிச் சுரப்பிகள் காணப்படுகின்றன. மூக்கு-தொண்டைப் பகுதியின் முன், பின் பகுதிகளில் நிணநீர்ச் செல் திரட்சிகள் காணப்படுகின்றன. இவை தொண்டை அடிநாச் சதை அல்லது அடிநுய்டுகளின் நீட்சிகள் என்று கருதப்படுகின்றன. காதுக்குழாய், மூக்கு-தொண்டைப் பகுதியினுள் திறக்குமிடத் திலுள்ள துளையைச் சுற்றியும் இதே போன்ற திரட்சிகள் காணப் படுகின்றன. அத் திரட்சியை நாள அடிநாச்சதை (tubal tonsil) என்றழைக்கிறோம்.

குரல்வளை (Larynx) : குரல்வளையின் மேற்பகுதிக்குக் குரல் வளை மூடி (epiglottis) என்று பெயர். குரல்வளையின் முன்பரப்பு ஒரு கெரட்டினற்ற அடுக்குடைய தட்டை மேல்தோலிழைமத்தால் சூழப்பட்டுள்ளது. லேமினா புரோபிரியாவில் பல சீரோ, சளிச் சுரப்பிகள் அமைந்துள்ளன. குரல்வளையின் பரப்பின் மேற்பகுதியும் கெரட்டினற்ற அடுக்குடைய தட்டை மேல்தோலிழைமத்தால் சூழப்பட்டுள்ளது. இம் மேல்தோலிழைமம் இடை மாறுபாட்டுப் பகுதியிலுள்ள சீலியா உள்ள பொய்யடுக்கு மேல்தோலிழைமத் தோடு இணைகிறது. குரல்வளை பின்பரப்பின் கீழ்ப்பகுதியிலும் சீலியா உள்ள பொய்யடுக்கு மேல்தோலிழைமம் அமைந்துள்ளது. இம் மேல்தோலிழைமத்தில் கோபால்ட் செல்களும், உருசி அரும்பு களும் காணப்படுகின்றன. இப் பகுதியிலுள்ள லேமினா புரோ பிரியாவில் சீரஸ், சளிச் சுரப்பிகள் காணப்படுகின்றன. முன், பின் பரப்புகளுக்கிடையே இலாஸ்டிக் நார்களடங்கிய குருத்தெலும்பு அமைந்துள்ளது. இக் குருத்தெலும்பிற்கு இலாஸ்டிக் குருத் தெலும்பு என்று பெயர்.

குரல்வளையின் ஒவ்வொரு பக்கச் சுவரிலும் இரு நன்கு வளர்ச்சி யுற்ற மடிப்புகள் காணப்படுகின்றன. இவ் விரு மடிப்புகளுக் கிடையில் ஒரு குழி அமைந்துள்ளது. அதற்குக் குரல்வளைக்குழி (ventricle) என்று பெயர். முன்மடிப்புகளைக் குரல்வளைக் குழி மடிப்புகள் (ventricular folds) என்றழைக்கிறோம். பின்மடிப் புகளைக் குரல் மடிப்புகள் (vocal folds) என்றழைக்கிறோம். இவை தான் உண்மையான குரல் மடிப்புகளாகும். ஆனால், குரல்வளைக் குழி மடிப்புகள், பொய்க்குரல் மடிப்புகள் என்று கருதப்படு கின்றன. உண்மையான குரல் மடிப்புகளில் கெரட்டினற்ற அடுக்

குடைய மேல்தோலிழைமம் அமைந்துள்ளது. இம் மடிப்புகளி லுள்ள லேமினு புரோபிரியாவில் சளிச் சுரப்பிகள் காணப்படுவ தில்லை. குரல்நாண்களின் (vocal cords) மேலும், கீழுமுள்ள மேல் தோலிழைமம், சீலியா உள்ள பொய்யடுக்கு மேல்தோலிழைமம் ஆகும். இதில் கோபலெட் செல்கள் காணப்படுகின்றன. இங்குள்ள லேமினு புரோபிரியாவில் சளிச் சுரப்பிகள் காணப்படுகின்றன.

மூச்சுக்குழாய் (Trachea): மூச்சுக்குழாயில் சளிச்சவ்வு (mucosa), கீழ்க்கோழை அல்லது சளிச்சவ்வு, குருத்தெலும்பு, தசைச் சுவர்கள் ஆகியவை காணப்படுகின்றன. குருத்தெலும்பு மேற்சவ்விற்கு வெளியே நாருறை அல்லது இணைத்திசுவினுலான அட்வென்டிடியாச் சுவரும் அமைந்துள்ளது.

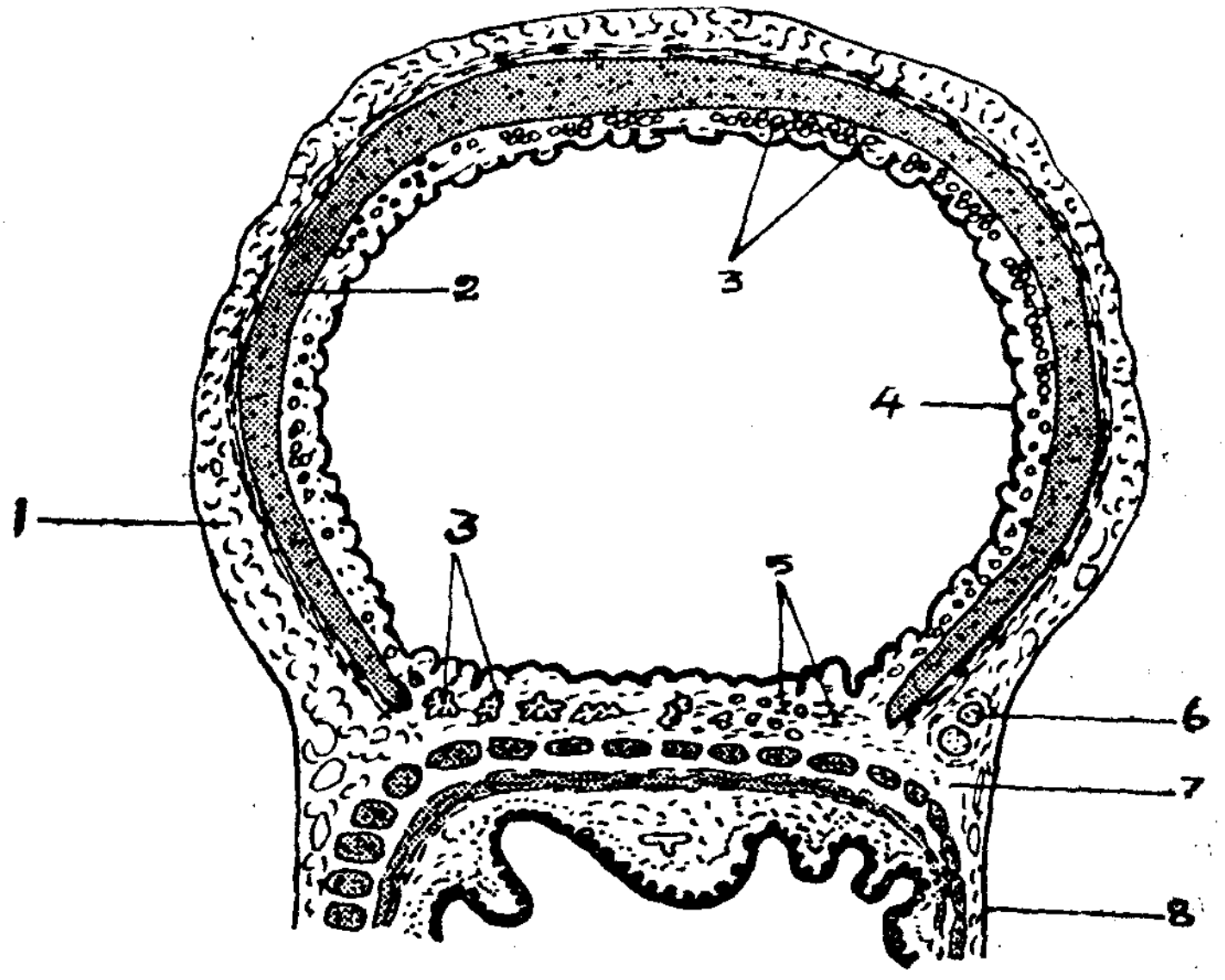

படம் 71

மூச்சுக்குழாயின் (Trachea) குறுக்கு வெட்டுத்தோற்றம்

1. நாரியல் பகுதி (fibrosa); 2. குருத்தெலும்பு (cartilage); 3. மூச்சுக் குழாய்ச் சுரப்பிகள் (tracheal glands); 4. மேல்தோலிழைமம் (epithelium); 5. மூச்சுக்குழாய்த் தசை (trachealis muscle); 6. நரம்பு (nerve); 7. கொழுப்பு (fat); 8. உணவுக்குழாய் (esophagus).

சளிச் சவ்வில் (1) பல கோபலெட் செல்களுள்ள சிலியா உள்ள பொய்யடுக்கு மேல்தோலிழைமம், (2) ஓர் அடித்தளச் சவ்வு, (3) ரெடிகுலார் அல்லது சிற்றிடை வெளியுடைத் திசுவினுலான

லேமினு அல்லது டியுனிகா புரோபிரியா, (4) லேமினு புரோபிரியாவின் வெளி விளிம்புகளிலுள்ள இலாஸ்டிக் அல்லது நெகிழும் நார்களிலான இலாஸ்டிக் சவ்வு (elastic membrane or lamina) ஆகியவை காணப்படுகின்றன. இவ் விலாஸ்டிக் சவ்வு உணவுக் குழலிலுள்ள சளிச் சவ்வுத் தசைமத்தை (muscularis mucosae) ஒத்திருக்கிறது. மேல்தோலிழைமத்தில் அடுக்குடைய தட்டை மேல்தோலிழைமத் திட்டுகள் காணப்படுகின்றன.

கீழ்ச் சளிச் சவ்வு, சிற்றிடை வெளி இணைத்திசுவினுலானது. இத் திசுவில் கொழுப்புச் செல்களும், கலவைச் சுரப்பிகளும் அடங்கியுள்ளன. குருத்தெலும்பு வளையங்களுக்கிடையே இச் சுரப்பிகள் காணப்படுகின்றன.

மூச்சுக்குழாயின் குறுக்குவெட்டுத் தோற்றத்தைப் பார்க்கும் பொழுது, அவற்றிலுள்ள குருத்தெலும்புகள் ஆங்கில எழுத்தான 'C' அல்லது 'U' வடிவைக்கொண்டனவாயிருக்கின்றன. அரை நிலா வடிவான இக் குருத்தெலும்புகளின் திறந்த முனைகள் உணவுக்குழாயை (oesophagus) நோக்கி அமைக்கப்பட்டிருக்கின்றன. திறந்த முனைகளுக்கிடையில் தசைநார்க் கட்டுகள் அமைக்கப்பட்டுள்ளன. இத் தசைக்கட்டுகளுக்கு வெளியே நீளவாக்கிலும், சாய்வாகவும் அமைந்துள்ள தசைநார்களைக் காண முடிகிறது. பக்கத்துப் பக்கக் குருத்தெலும்பு வளையங்கள் நீளப்பாங்கான சிறு குருத்தெலும்புகளினுல் இணைக்கப்பட்டுள்ளன. குருத்தெலும்பு வளையங்களுக்கிடையில் தடித்த அடர்த்தியான இணைத்திசு அமைந்துள்ளது.

நுரையீரல் (Lungs): மார்பக்குழியில் இரு நுரையீரல்கள் அமைக்கப்பட்டுள்ளன. வல நுரையீரல் இரு ஆழமான பள்ளங்களால் மூன்று மடல்களாகவும் (lobes), நுரையீரல் ஓர் ஆழமான பள்ளத்தால் இரு மடல்களாகவும் பிரிக்கப்பட்டுள்ளன. நுரையீரலின் ஹீலம் (hilum) அல்லது பள்ளத்தின் வழியாக மூச்சுப்பிரிகுழாய் (bronchi), நுரையீரல் தமனி (pulmonary artery), நுரையீரல் சிரை (pulmonary vein), மூச்சுப்பிரிகுழாய்த் தமனிகள், சிரைகள், நிணநீர் நாளங்கள், நரம்புகள் உள்ளே நுழைகின்றன.

நுரையீரலைச் சுற்றியுமுள்ள சீரஸ் சவ்விற்கு நுரையீரல் உட்சுவர் (visceral pleura) என்று பெயர். இச் சுவர், மடலிடைப் பரப்புகளையும் சுற்றி அமைந்துள்ளது. ஹீலத்தின் அருகில்

நுரையீரல் உட்சுவரும், நுரையீரல் வெளிச்சுவரும் (parietal pleura) இணைந்து காணப்படுகின்றன.

ஒவ்வொரு நுரையீரலிலும் 1-2 செ. மீ. அளவுள்ள பல சிறு மடல்கள் (lobule) அமைந்துள்ளன. இவை கருமையான கோடுகளினால் சூழப்பட்டுள்ளன. உட்சுவாசத்தின்போது சென்ற பெரிய பொருள்கள் நுரையீரலிலுள்ள சிறுமடல்களின் இணைத் திசுவில் படிகின்றன. அப் படிந்த பொருள்கள் கருமையா யிருக்கின்றன. அவை சிறுமடல்களைச் சுற்றிக் கருமையான கோடுகளைத்தோற்றுவிக்கின்றன.

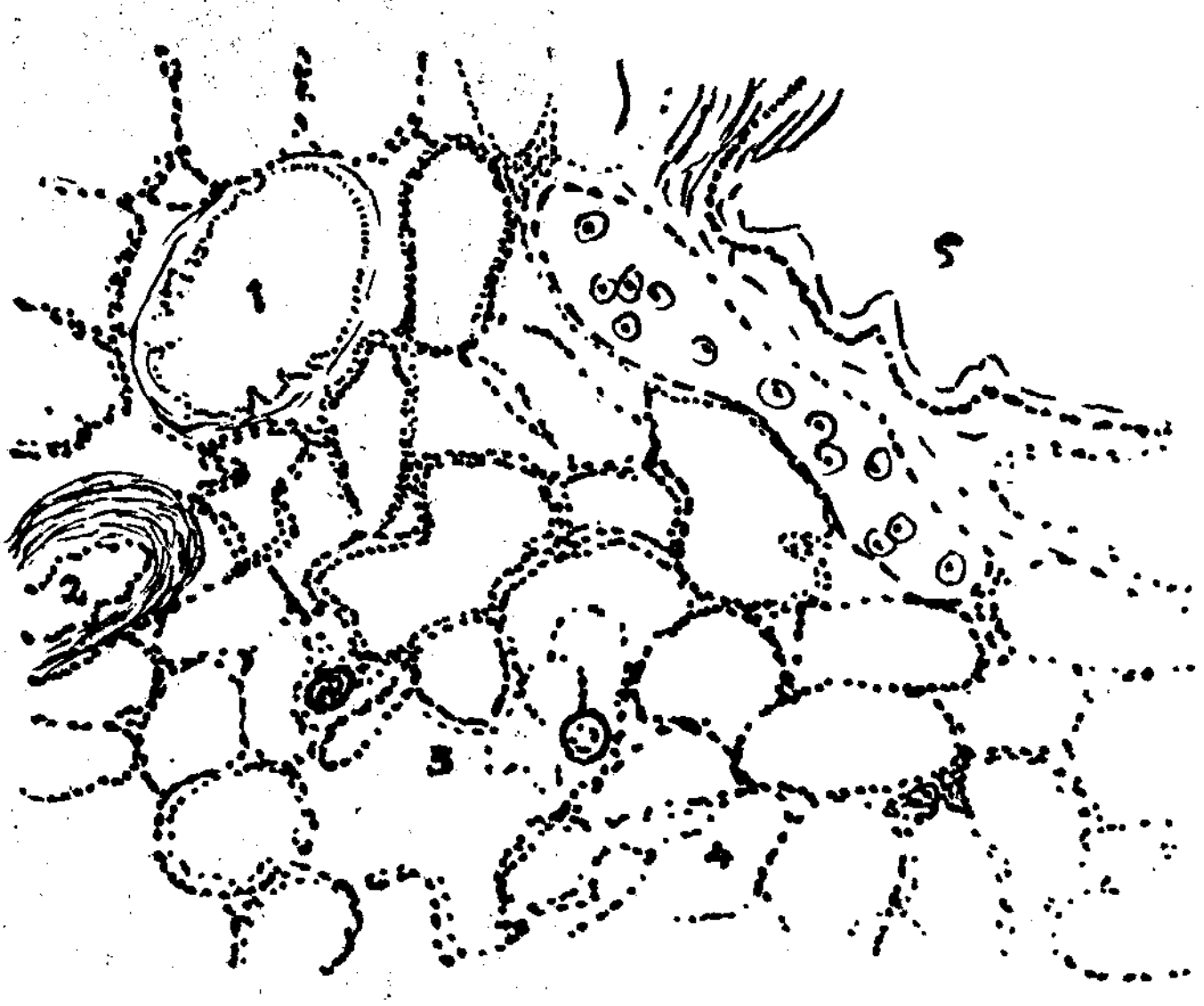

படம் 72

நாய் நுரையீரலின் (lung of dog) வெட்டுத் தோற்றம்

1. மூச்சுப்பிரிகுழாய்க் கிளைகள் (branchioles); 2. தமனி (artery); 3. மூச்சுப் பிரிகுழாய்ச் சுவாசக் கிளைகள் (respiratory bronchioles); 4. கண் ணறை (alveoli); 5. மூச்சுப்பிரிகுழாய் (bronchus)

மூச்சுக்குழாய் பிரிந்து இரு மூச்சுப்பிரிகுழாய்களைத் (bronchi) தோற்றுவிக்கின்றன. மூச்சுப்பிரிகுழாய்களை முதனிலை மூச்சுப்பிரிகுழாய்கள் (primary bronchus) என்றும் அழைக் கிறோம். ஒவ்வொரு முதனிலை மூச்சுப்பிரிகுழாயிலிருந்தும் பல இரண்டாம் நிலை மூச்சுப்பிரிகுழாய்கள் (secondary bronchus) தோன்றுகின்றன. ஒவ்வோர் இரண்டாம் நிலை மூச்சுப்பிரி

குழாயும் ஒவ்வொரு மடலிற்கும் செல்கின்றது. மூன்று பிரிகுழாய்கள் வல நுரையீரலிற்கும், இரண்டு இட நுரையீரலிற்கும் செல்கின்றன. ஒவ்வோர் இரண்டாம் நிலை அல்லது மடல் (lobar) மூச்சுப்பிரிகுழாயும் பல சிறு கிளைகளாகப் (2-லிருந்து 5-வரை) பிரிகின்றன. ஒவ்வொரு கிளையும் மடலிலுள்ள ஒவ்வொரு கூறுவிற்கும் (segment or bronchopulmonary segment) செல்கின்றது. இந்தக் கூற்றுப் பிரிகுழாய்கள் (segmental bronchi) அல்லது மூன்றும் நிலை மூச்சுப்பிரிகுழாய்கள் (tertiary bronchi) பின்பு பல சிறு மூச்சுப்பிரிகுழாய்க்கிளைகளாகப் (bronchioles) பிரிகின்றன. ஒவ்வொரு மூச்சுப்பிரிகுழாய்க் கிளையும் ஒவ்வொரு சிறுமடலிற்கும் செல்கின்றது.

சிறுமடலிலுள்ள ஒவ்வொரு மூச்சுப்பிரிகுழாய்க் கிளையும் பல மூச்சுப்பிரிகுழாய்க்கடைக்கிளைகளாகப் (terminal bronchioles) பிரிகின்றன. ஒவ்வொரு கடைக்கிளையும் இரண்டு அல்லது அதற்கு மேற்பட்ட மூச்சுப்பிரிகுழாய்ச் சுவாசக் கிளைகளாகப் (respiratory bronchioles) பிரிகின்றன. ஒவ்வொரு சுவாசக்கிளையும் பல கண்ணறை நாளங்களாகப் (alveolar ducts) பிரிகின்றன. ஒவ்வொரு கண்ணறை நாளமும் பல கண்ணறைப் பைகளில் (alveolar sacs) முடிவடைகின்றன. ஒவ்வொரு கண்ணறைப் பையிலும் பல நுரையீரல் கண்ணறைகள் (pulmonary alveoli) அமைந்துள்ளன. இச் சிறு கண்ணறைகளில்தான் பிராண வாயுவும், கரியமில வாயுவும் காற்று, குருதி ஆகியவற்றிற்கிடையே இடமாற்றமடைகின்றன.

மூச்சுப்பிரிகுழாய் (Bronchi): முதனிலை மூச்சுப்பிரிகுழாயில் மூச்சுக்குழாயிலுள்ள திசுவியல் கூறுகளே காணப்படுகின்றன. மூச்சுப்பிரிகுழாயிலுள்ள குருத்தெலும்பு வளையங்கள் முழுமையான வளையங்களாகும். ஆனால், நுரையீரலினுள் போகப் போக, இக் குழாய்களிலுள்ள குருத்தெலும்பு முழுமையாகயில்லாமல் ஒழுங்கற்று க்காணப்படுகின்றது. மூச்சுப்பிரிகுழாய்களில் பொய்யடுக்குத்தூண் மேல்தோலிழைமம் உள்வரிப்பூச்சாக அமைந்துள்ளது. லேமினா புரோபிரியா மிக மெல்லியதாகக் காணப்படுகிறது மென்தசை, மூக்குக் குழாய்களிலுள்ளதைப் போலல்லாமல் சுற்றி அமைக்கப்பட்டுள்ளது. இங்குச் சளி, சீரோ, சளிச் சுரப்பிகள் அதிகமாகக் காணப்படுகின்றன.

மூச்சுப்பிரிகுழாய்க்கிளைகள் (Bronchioles): இக் கிளைகளில் சுரப்பிகளும், குருத்தெலும்பும் காணப்படுவதில்லை. இங்கு உள்வரிப்பூச்சாக அடுக்கற்ற சீலியா உடைய தூண் மேல்தோலிழைமம் அமைந்துள்ளது. மேல்தோலிழைமத்தின் கோபலெட் செல்கள்

கிடையா. லேமினு புரோபிரியா மிக மெல்லியதாகவும், நெகிழும் தன்மையுடையதாயுமுள்ளது. இதைச் சுற்றி மென்தசைக்கட்டுகள் வளையங்களாக அமைந்துள்ளன.

மூச்சுப்பிரிகுழாய்ச் சுவாசக் கிளைகள் (Respiratory Bronchioles): மூச்சுப்பிரிகுழாய்ச் சுவாசக் கிளைகளின் முன் பகுதிகளின் சீலியா உடைய குட்டையான தூண் அல்லது கூம்பு மேல்தோலிழைமம் அமைந்துள்ளது. ஆனால், பின்பகுதியில் சீலியா அற்ற கூம்பு மேல் தோலிழைமம் உள்வரிப்பூச்சை அமைக்கிறது. ரெடிகுலார் அல்லது வலைப்பின்னல், கோலஜென், இலாஸ்டிக் அல்லது நெகிழும் நார் களினாலான லேமினு புரோபிரியா மிக மெல்லியதாயிருக்கிறது. இதைச் சுற்றிப் பல வளையங்களில் மென்தசை அமைந்துள்ளது.

கண்ணறை நாளங்கள் (Alveolar Ducts): இந் நாளங்கள் மூச் சுப்பிரிகுழாய்ச் சுவாசக் கிளைகளைப் போன்று காணப்படுகின்றன. இவை நீளமாகவும், பல கிளைகளைக்கொண்டனவாயுமிருக்கின்றன அதன் சுவர்களில் பைகளும், கண்ணறைகளும் தோன்றுவதால், சுவர்கள் தொடர்பற்றுக் காணப்படுகின்றன. மென்தசைக் கட்டுகள் ரெடிகுலார், கோலஜென், இலாஸ்டிக் நார்கள் ஆகிய நாளங்களில் காணப்படுகின்றன.

கண்ணறைப் பைகள் (Alveolar Sacs): கண்ணறைப் பைகளில் சுவர்கள் மிக மெல்லியனவாகவும், நுரையீரல் கண்ணறைச் (pulmonary alveoli) சுவர்களோடு ஒட்டியும் காணப்படுகின்றன. இப் பைச் சுவர்களில் மென்தசை காணப்படவில்லை. ஆனால், இவற்றில் இலாஸ்டிக், ரெடிகுலார் நார்கள் காணப்படுகின்றன.

நுரையீரல் கண்ணறைகள் (Pulmonary Alveoli): நுரையீரல் கண்ணறைகள் கிண்ணம் போல் வடிவுடையனவாயிருக்கின்றன. இக் கண்ணறைச் சுவர்களின் வழியாகக் காற்று இட மாற்றமடை கிறது. கண்ணறைச் சுவர்களில் தந்துகிகள் வலைப்பின்னலைத் தோற்றுவிக்கின்றன. இவ் வலைப்பின்னல் படுகையில் இலாஸ்டிக், ரெடிகுலார் நார்கள் காணப்படுகின்றன. இந் நார்கள் கண்ணறை களின் பரப்பளவைக் கூட்டவும் குறைக்கவும் செய்கின்றன. கண்ணறைச் சுவர்களில் பல உட்கருக்கள் காணப்படுகின்றன. இவ் வுட்கருக்கள் மூன்று வகையான செல்களுடையனவாகும். அவை (1) குருதிக் குழாய் உள்ளுறைச் செல்கள், (2) இணைத்திசுவினாலான தடுக்கின் செல்கள், (3) மேல்தோலிழைமச் செல்கள்.

நுரையீரல் கண்ணறையின் சுவர் மேல்தோலிழைமத்தினால் அமைக்கப்பட்டுள்ளது. இதற்கு அடியில் ஓர் அடித்தளச் சவ்வு

அமைந்துள்ளது. கண்ணறைகளில் பல துளைகள் காணப்படு கின்றன. அவற்றைக் கண்ணறைத் துளைகள் (alveolar pores) என்றழைக்கிறோம்.

குருதியோட்டம்: நுரையீரல் தமனிகள் குருதியை இதயத்தி லிருந்து நுரையீரலுக்கு எடுத்துச் செல்கின்றன. இத் தமனிகள் பின்பு பல கிளைகளாகப் பிரிந்து ஒவ்வொரு சிறு கண்ணறைக்கும் செல்கின்றன. நுரையீரலிலுள்ள அசுத்த இரத்தம் பல தந்துகி களால் சேகரிக்கப்பட்டுப் பல சிறு சிரைகளாகின்றன. பிறகு இச் சிறு சிரைகளெல்லாம் ஒன்றிணைந்து, ஒரு நுரையீரல் சிரையைத் தோற்றுவிக்கின்றன. இரண்டு விதமான நிணநீர் நாளங்கள் நுரை யீரலோடு தொடர்பு கொண்டுள்ளன.

நுரையீரலோடு அலைந்து திரியும் அல்லது வேகஸ் (vagus) நரம்பும், மார்பு நரம்புத் திரளிலிருந்து (thoracic ganglia) கிளம்பும் நரம்புக் கிளைகளும் தொடர்பு கொண்டுள்ளன.

14. கழிவு-இனப்பெருக்க மண்டலம்
(Urino Genital System)

சிறுநீர் மண்டலம்: (Urinary System): பாலூட்டிகளில் (mammals) கழிவுப்பொருள்கள் சுவாச உறுப்புகள், தோல், சிறுநீரகங்களின் வழியாக வெளியேற்றப்படுகின்றன. இவற்றில் சிறுநீரை வெளியேற்றும் மண்டலத்தின் முக்கிய உறுப்பாகச் சிறுநீரகம் அமைந்துள்ளது. இச் சிறுநீரகம் சிறுநீரைச் சிறுநீர்க் குழாய்களின் (ureters) வழியாகச் சிறுநீர்ப்பைக்குக் (urinary bladder) கடத்துகின்றன. சிறுநீர்ப்பை சுருங்கும்பொழுது, அங்குள்ள சிறுநீர், சிறுநீர்க் கடத்துக்குழாயின் (urethra) வழியாக வெளியேறுகிறது.

சிறுநீரகம் (Kidney): கலவை நாளச் சுரப்பியான (compound tubular gland) சிறுநீரகம், சிறுநீரை வெளியேற்றும் உறுப்பாகும். கோலஜென், இலாஸ்டிக் நார்களடங்கிய இணைத்திசுவினாலான ஒரு குப்பியால் சிறுநீரகம் சூழப்பட்டு உள்ளது. கீழ்நிலை விலங்குகளிலும், மனிதக்கருவிலும் குப்பியிலிருந்து நீட்சியுறும் தடுக்குகள், சிறுநீரகத்தைப் பல மடல்களாகப் (lobes or renculi) பிரிக்கின்றன. இவ்விதமான அமைப்பு முதிர்ச்சியடைந்த மனிதனில் காணப்படுவதில்லை. மடல்களைக்கொண்ட சிறுநீரகத்திற்கு மடல்களுள்ள சிறுநீரகம் (lobated kidney) என்று பெயர். கினியா பன்றி (Guinea Pig), முயல் போன்ற விலங்குகளின் சிறுநீரகத்தில் ஒரு மடல் மட்டும் காணப்படுகிறது.

சிறுநீரகத்தின் மையப்பகுதியில் ஒரு பள்ளம் அமைந்துள்ளது. இதற்கு ஹீலம் (hilum) என்று பெயர். ஹீலத்தின் வழியாகச் சிறுநீரகத் தமனியும் (renal artery) நரம்புகளும் உள்ளேயும், சிறுநீரகச் சிரையும் (renal vein) சிறுநீர்க்குழாயும் வெளியேயும் செல்கின்றன. பேரென்கைமாவினாலான சிறுநீரகம் இருபகுதிகளைக்

கொண்டதாயிருக்கிறது. உட்பகுதி சிறுநீரக அகணி (medulla) என்றும் வெளிப்பகுதி சிறுநீரகப் புறணி (cortex) என்றும்,

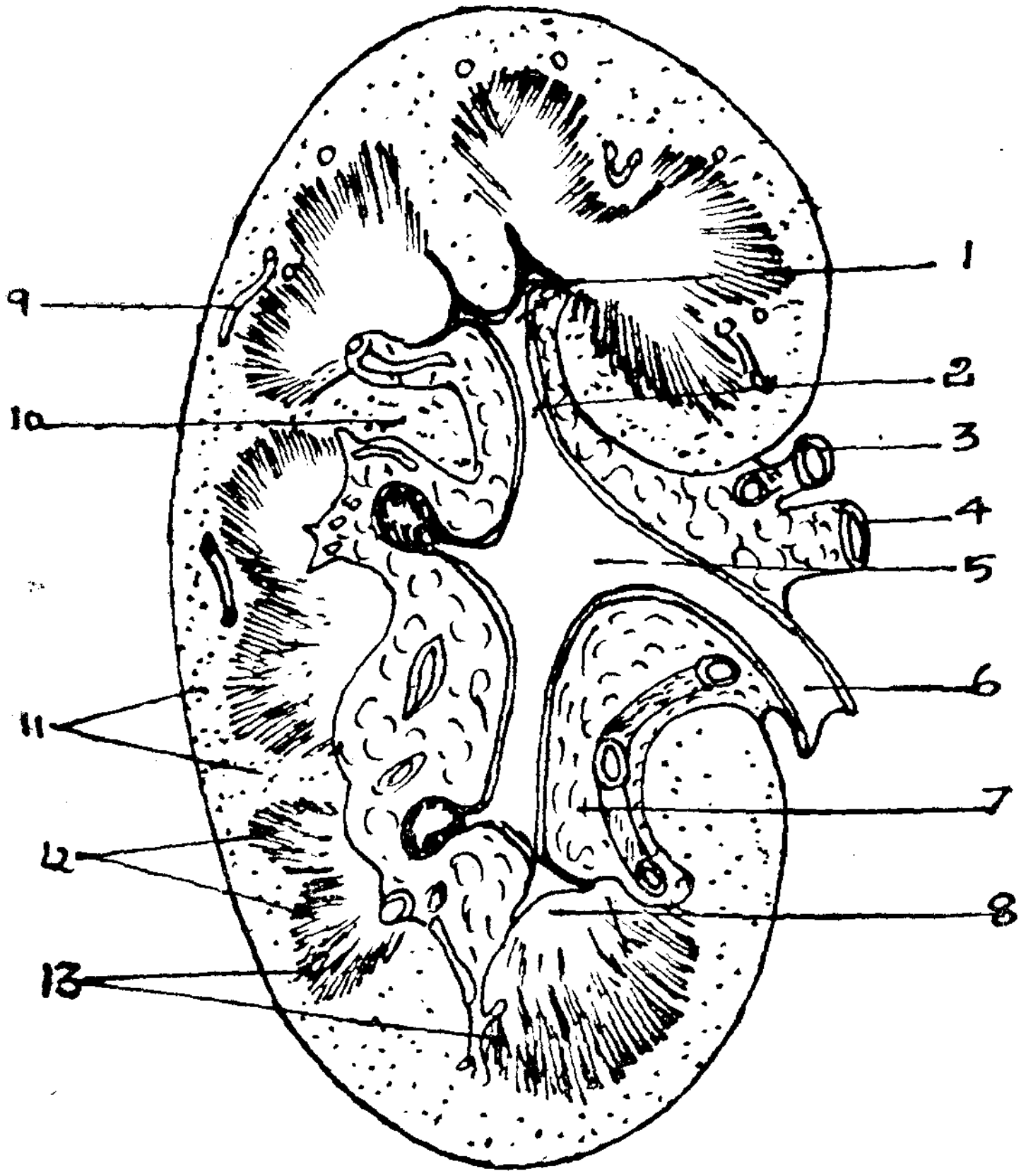

படம் 73

சிறுநீரகத்தின் நீள வெட்டுத்தோற்றம்

1. *சிறிய கிண்ணம் போன்ற உறுப்புகள்* (minor calyx); 2. பெரிய கிண்ணம் போன்ற உறுப்புகள் (major calyx); 3. தமனி (artery); 4. *சிரை* (vein); 5. *சிறுநீரக* உட்குழிவு (renal pelvis); 6. *சிறுநீர்க்குழாய்*(ureter); 7. கொழுப்பு (fat); 8. முகிழ்ப்பு (papilla); 9. நாளம் (arcuate vessel); 10. *சிறுநீரகத் தூண்* (renal column); 11. புறணிப் பொருள்கள் (cortical substances); 12. அகணிப் பொருள்கள் (medullary substances); 13. *பிரமிடுகள்* (pyramids).

அழைக்கப்படுகின்றன. இவ்விரு பகுதிகளும் ஒரு சிறுநீரகப் பைக்குழிவைச் சுற்றி (renal sinus) அமைந்துள்ளன. சிறுநீரகப்

பைக்குழியில் சிறுநீர்க்குழாயின் விரிந்த மேற்பகுதியும் (renal pelvis), விரிந்த பகுதியிலிருந்து தோன்றும் பெரிய கிண்ணம் போன்ற உறுப்புகளும் (major calyces), சிறிய கிண்ணம் போன்ற உறுப்புகளும் (minor calyces), சிறுநீரகத் தமனிகள், சிரைகள், நரம்புகளின் கிளைகளும், அடர்த்தியற்ற இணைத்திசுவும், கொழுப்பும் காணப்படுகின்றன. சிறுநீரகப் புறணியில் பல சுருண்ட நுண்குழாய்களும் (convoluted tubules), பல வட்ட வடிவமான, சிவப்பு உடலிகளும் காணப்படுகின்றன. சிவப்பு உடலிகளுக்குச் சிறுநீரக அல்லது மால்பீஜியன் உடலிகள் (Renal or Malpighian Corpuscles) என்று பெயர்.

சிறுநீரகப் புறணியிலிருந்து பல இடைவெளிகளில் புறணித் திசு நீட்சியுற்று, சிறுநீரக அகணியினுள் புகுகின்றன. அப் புறணித் திசுவிற்குப் பெர்டினித் தூண்கள் (Columns or Bertini) அல்லது சிறுநீரகத் தூண்கள் (renal columns) என்று பெயர். சிறுநீரக அகணியில் எட்டு முதல் பதினெட்டு அகணிப் பிரமிடுகள் (medullary pyramids) அல்லது மால்பீஜியன் பிரமிடுகள் (malpghian pyramids) அடங்கியுள்ளன. பிரமிடின் அகன்ற பகுதி புறணியோடும், வட்ட முனை சிறிய கிண்ண உறுப்போடும் தொடர்பு கொண்டுள்ளன. சில சமயங்களில் இரண்டு அல்லது மூன்று பிரமிடுகள் ஒன்றிணைந்து ஒரு முகிழ்ப்பைத் (papilla) தோற்றுவிக்கின்றன. முகிழ்ப்பின் பரப்பு சல்லடை (sieve) போன்று காட்சியளிக்கிறது. இப் பகுதிக்குக் கிரிபோசாப் பகுதி (area cribosa) என்று பெயர். இப் பகுதியில் பல துளைகள் (foramina papillaria) காணப்படுவதால், சல்லடை போன்ற அமைப்பைத் தோற்றுவிக்கின்றன. இத் துளைகள் வழியாகச் சிறுநீரக நுண்குழாய்கள் (uriniferous ducts) திறக்கின்றன. சிறுநீரக அகணியின் குறுக்கு வெட்டுத் தோற்றத்தில் வண்ண வெளிப்பகுதியையும், முகிழ்ப்பு வெளிறிய உட்பகுதியையும் காணலாம்.

சிறுநீரகப் புறணியிலும் இரு பகுதிகளைக் காணலாம். ஒரு பகுதியில் நேரான நுண்குழாய்களும் (straight tubules), மற்றப் பகுதியில் சுருண்ட நுண்குழாய்களும் (convoluted tubules), பந்துருவத் தந்துகி வலைப்பின்னல்களும் (glomeruli) காணப்படுகின்றன. இவ் விரு பகுதிகளும் ஒன்று விட்டு ஒன்றாக அமைந்துள்ளன. நேரான நுண்குழாய்கள் சிறுநீரக அகணியிலிருந்து விரிந்து செல்லும் கதிர்களைப் போல்காட்சியளிப்பதால், அவற்றிற்கு விரிந்து செல்லும் கதிர்ப்பகுதி (pars radiata) அல்லது அகணிக் கதிர்கள் (medullary rays) என்று பெயர். இவ் வகணிக் கதிர்களுக்கிடையே பந்துருவத் தந்துகி வலைப்பின்னலும், சுருண்ட நுண்

குழாய்களும் அமைக்கப்பட்டுள்ளன. இப் பகுதிக்குச் சுருண்ட பகுதி (pars convoluta) அல்லது அகணிச் சிக்கலமைவு (medullary labyrinth) என்று பெயர்.

சிறுநீரக நுண்குழாய்கள் (Uriniferous Tubules) : சிறுநீரகப் பேரென்கைமாவில் நெருக்கமாக அமைக்கப்பட்டுள்ள பல சிறு நீரக நுண்குழாய்கள் காணப்படுகின்றன. இந் நுண்குழாய்களுக்கிடையே குருதி நாளங்களும், இடையிட்டு இணைத்திசுவும் அமைந்துள்ளன. ஒவ்வொரு சிறுநீரகத்திலும் இரு வகையான நுண்குழாய்கள் காணப்படுகின்றன. சில நுண்குழாய்கள் சிறுநீரைத் தோற்றுவிக்கின்றன. அந் நுண்குழாய்களுக்குச் சுருக்கும் நுண்குழாய்கள் (secretory tubules) என்று பெயர். மற்ற வகை நுண்குழாய்கள், சிறுநீரைச் சேகரித்து வெளியேற்றுகின்றன. அவற்றிற்குச் சேகரிக்கும் நுண்குழாய்கள் (collecting tubules) என்று பெயர். சுரக்கும் குழாய்களைப் பிராஸ் (Braus) என்பவர் கழிவுறுப்பு (nephron) என்று பெயரிட்டழைத்தார். ஒவ்வொரு கழிவுறுப்பும் நீண்ட, கிளைகளற்ற சுருண்ட உறுப்பாகும். ஒவ்வொரு கழிவுறுப்பும் ஓர் அகண்ட பகுதியான பௌமன் கிண்ணத்தில் (Bowman's Capsule) ஆரம்பிக்கிறது. அக் கிண்ணத்தில் அடங்கியுள்ள தந்துகிகளுக்குப் பந்துருவத் தந்துகி வலைப்பின்னல் (glomerulus) என்று பெயர். பௌமன் கிண்ணமும் தந்துகி வலைப்பின்னலும் சேர்ந்து சிறுநீரக அல்லது மால்பீஜியன் தொகுப்பைத் (Renal or Malpighian Corpuscle) தோற்றுவிக்கிறது.

சிறுநீரக அல்லது மால்பீஜியன் தொகுப்பு: சிறுநீரகத் தொகுப்பு, புறணிச் சிக்கலமைவில் (cortex labyrinth) அதிகமாகக் காணப்படுகிறது. இத் தொகுப்பில் பௌமன் கிண்ணமும், பந்துருவத் தந்துகி வலைப்பின்னலும் ஒன்றிணைந்து காணப்படுகின்றன. பந்துருவத் தந்துகி வலைப்பின்னலில் பல தனித்தனியான தந்துகிகள் அமைந்துள்ளன. இத் தந்துகிகள் உட்செல்லும் சிறு தமனிகளையும் (afferent arteriole), வெளிச்செல்லும் சிறு தமனிகளையும் (efferent arteriole) இணைக்கின்றன. உட்செல்லும் சிறுதமனியை உட்செல்லும் வலைப்பின்னல் சிறு தமனி (afferent glomerular arteriole) என்றும், வெளிச் செல்லும் நாளத்தை வெளிச்செல்லும் வலைப்பின்னல் சிறு தமனி (efferent glomerular arteriole) என்றும் அழைக்கிறோம். வெளிச் செல்லும் சிறு தமனிகளில் உட்செல்லும் சிறு தமனிகளிலுள்ளதைவிட மிகக் குறைவான திரவமே பாய்கிறது. இதற்குக் காரணம் உட்செல்லும் சிறு தமனியிலிருந்து குருதி, வெளிச் செல்லும் சிறு தமனிகளுக்குத் தந்துகிகளின் வழியாகப் பாயும்பொழுது வடி கட்டப்படுகிறது. அப்பொழுது சிறிது திரவம் குறைகிறது.

பௌமன் கிண்ணத்தின் உட்சுவர் பந்துருவத் தந்துகி வலைப் பின்னலோடு தொடர்புகொண்டுள்ளது. அச் சுவருக்கு உட்சுவர் அல்லது உள்ளுறுப்புச்சுவர் என்றும், வெளியே உள்ள சுவருக்கு வெளிச்சுவர் அல்லது புறச்சுவர் என்றும் பெயரிடப்படுகிறது. உட்சுவர், ஒரு செல் வரிசையில் அமைந்துள்ள பல மேல் தோலிழைமச் செல்களிளுலானது. இச் செல்கள் ஓர் அடித்தளச் சவ்வின்மேல் அமைந்துள்ளன. அடித்தளச் சவ்வு மிக அடர்த்தியாகக் காணப்படுவதால், இச் சவ்வை அடர்ந்த அடக்கு (lamina densa) என்றழைக்கிறோம். இவ் வடுக்கு 0.08—0.12 மைக்ரான் கனமுள்ளதாகும்.

பந்துருவ வலைப்பின்னலிலுள்ள தந்துகிகளின் உள்ளுறைச் செல்கள் மிக மெல்லியனவாகவும், அடித்தளச் சவ்வோடு பல துளைகளின் மூலம் தொடர்பு கொண்டும் காணப்படுகின்றன. இத் துளைகள் 0.01 0.08 μ குறுக்கு விட்டம் உடையனவாயிருக்கின்றன, குருதியிலுள்ள பொருள்கள் இத் துளைகளின் வழியாக அடித்தளச் சவ்வோடு தொடர்பு கொண்டுள்ளன. பௌமன் கிண்ணத்தின் உட்சுவரிலுள்ள செல்கள் மிகப் பெரியனவாகவும், பெரிய உட்கருவைக் கொண்டனவாயுமிருக்கின்றன. இச் செல்களின் சைட்டோப்பிளாசம் பல நீட்சிகளைத் தோற்றுவிக்கின்றது. இந் நீட்சிகள் பின் பல சிறுகால்கள் அல்லது முள்களாகப் பிரிகின்றன. இக் கால்கள், அடித்தளச் சவ்வோடு தொடர்பு கொண்டுள்ளன. கால்களையுடைய இச் செல்களுக்குக் கால் செல்கள் (podocytes) என்று பெயர்.

பௌமன் கிண்ணத்தின் வெளிச்சுவர், சிறுநீரக நுண்குழாயின் அண்மை முனையோடு ஒரு கழுத்துப் பகுதியினால் இணைக்கப்பட்டுள்ளது. பௌமன் கிண்ணத்தின் உள், வெளிச்சுவர்களுக்கிடையேயுள்ள குழி, சிறுநீரக நுண்குழாய் அண்மை முனையில் உள்ள குழியோடு தொடர்புகொண்டுள்ளது. வெளிச்சுவர் அடுக்கற்ற ஸ்குவாமஸ் மேல்தோலிழைமத்தினாலானதாகும். இச் சுவரிலுள்ள செல்கள் ஓர் அடித்தளச் சவ்வின்மேல் அமைந்துள்ளன.

சிறுநீரகக் கடைநுண்குழாய்கள் (Terminal Uriniferous tubules) அல்லது கழிவுறுப்பு (Nephron): சிறுநீரகக் கடைநுண்குழாய் அல்லது கழிவுறுப்பில் ஓர் அகண்ட பகுதியான பௌமன் கிண்ணமும், நீண்ட குழாய்ப் பகுதியும் அமைந்துள்ளன. குழாய்ப் பகுதி கனத்த அண்மைக்கூறு, மெல்லிய இடைக்கூறு, கனத்த சேய்மைக்கூறு என்று மூன்று பகுதிகளாகப் பிரிக்கப்பட்டுள்ளன.

கனத்த அண்மை, சேய்மைக்கூறுகள் மீண்டும் சுருண்ட, நேரான பகுதிகளாகப் பிரிக்கப்படுகின்றன. ஆகவே, கழிவுறுப்பின் குழாய்ப் பகுதியில் (1) சுருண்ட அண்மை நுண்குழாய்கள் (proximal convoluted tubule), (2) அண்மை நுண்குழாயின் நேரான பகுதி (straight portion of proximal tubule-இப் பகுதி ஹென்லி வளையத்தின்-Henle's Loop-கனத்த அண்மைப்பகுதியைத் தோற்றுவிக்கிறது). (3) ஹென்லி வளையத்தின் கனமற்ற பகுதி (thin segment of Henle's loop), (4) கனத்த ஹென்லி வளையத்தின் சேய்மைப்பகுதி (Thick Distal Segment of Henle's Loop), (5) சுருண்ட குழாய்களின் சேய்மைப்பகுதி (distal convoluted tubule (இச் சுருண்ட சேய்மைப்பகுதி, சேகரிக்கும் நுண்குழாய்களோடு-collecting tubules-தொடர்புகொண்டுள்ளன.) ஆகியவை அடங்கியுள்ளன.

சுருண்ட அண்மை நுண்குழாய்கள்: இவை மிக நீளமாகவும், சுருண்டும் காணப்படுகின்றன. இவை பெரும்பாலும் புறணியில் அமைந்துள்ளன. இந் நுண்குழாய்கள் 14 மி. மீ. நீளமுடையனவாகவும், 57—60 μ குறுக்கு விட்டமுடையனவாயுமிருக்கின்றன. பந்துருவ வலைப்பின்னலில் இவை சுருண்டு கிடக்கின்றன; பின்பு அண்மைக்குழாய்களின் நேரான குழாயாக நீட்சியுறுகின்றன. சுருண்ட அண்மைப்பகுதியில் குட்டையான தூண் அல்லது பிரமிடுச் செல்கள் அமைந்துள்ளன. இச் செல்களில் வட்டமான உட்கருக்களும், குறுமணிகளையுடைய சைட்டோப் பிளாசமும் அடங்கியுள்ளன. இப் பகுதியிலுள்ள செல்களின் மேல்முனை, தூரிகை முனை (brush border) என்றழைக்கப்படுகிறது. இம் முனைகளில் வரியுடைய பகுதிகள் காணப்படுகின்றன. இத் தூரிகை முனைகளில் 1.2 μ நீளமும், 0.03 μ அகலமும் உள்ள பல நீட்சிகள் காணப்படுகின்றன. இம் முனைகளில் காரபாஸ்படேஸ் (alkaline phosphatase) இருப்பதாகவும், அவை சுருண்ட நுண் குழாய்க் குழியிலிருந்து பொருள்களை உட்கிரகிக்கின்றன என்றும் திசுவேதியல் படிப்பினைகள் எடுத்துக்காட்டுகின்றன. இத் தூரிகை முனை பீரியாடிக் அமில ஸ்கிப் வினைப்பொருளால் (Periodic Acid-Schiff Reagent) சாயப்படுத்தப்படும்பொழுது, அவற்றில் மியூகோபாலி சேக்ரைட் (mucopolysaccharide) இருப்பதாகக் கண்டு பிடிக்கப்பட்டுள்ளது. இப் பகுதியிலுள்ள செல்களின் அடி முனைகளில் வரிப்பட்டைகள் காணப்படுகின்றன.

அண்மை நுண்குழாயின் நேரான பகுதி (Straight Portion of the Proximal Tubule): அண்மை நுண்குழாய்ச் சுருண்ட பகுதியின் தொடர்ச்சியாக அண்மை நுண்குழாயின் நேரான பகுதி அமைந்

துள்ளது. சுருண்ட அண்மைப்பகுதி புறணிச் சிக்கலமைவிலிருந்து கிளம்பி அகணிக் கதிர்களுக்குள் (medullary rays) புகுந்து, பின் நேரான குழாயாக நீட்சியுறுகிறது. நேரான பகுதியுள்ள செல்கள்

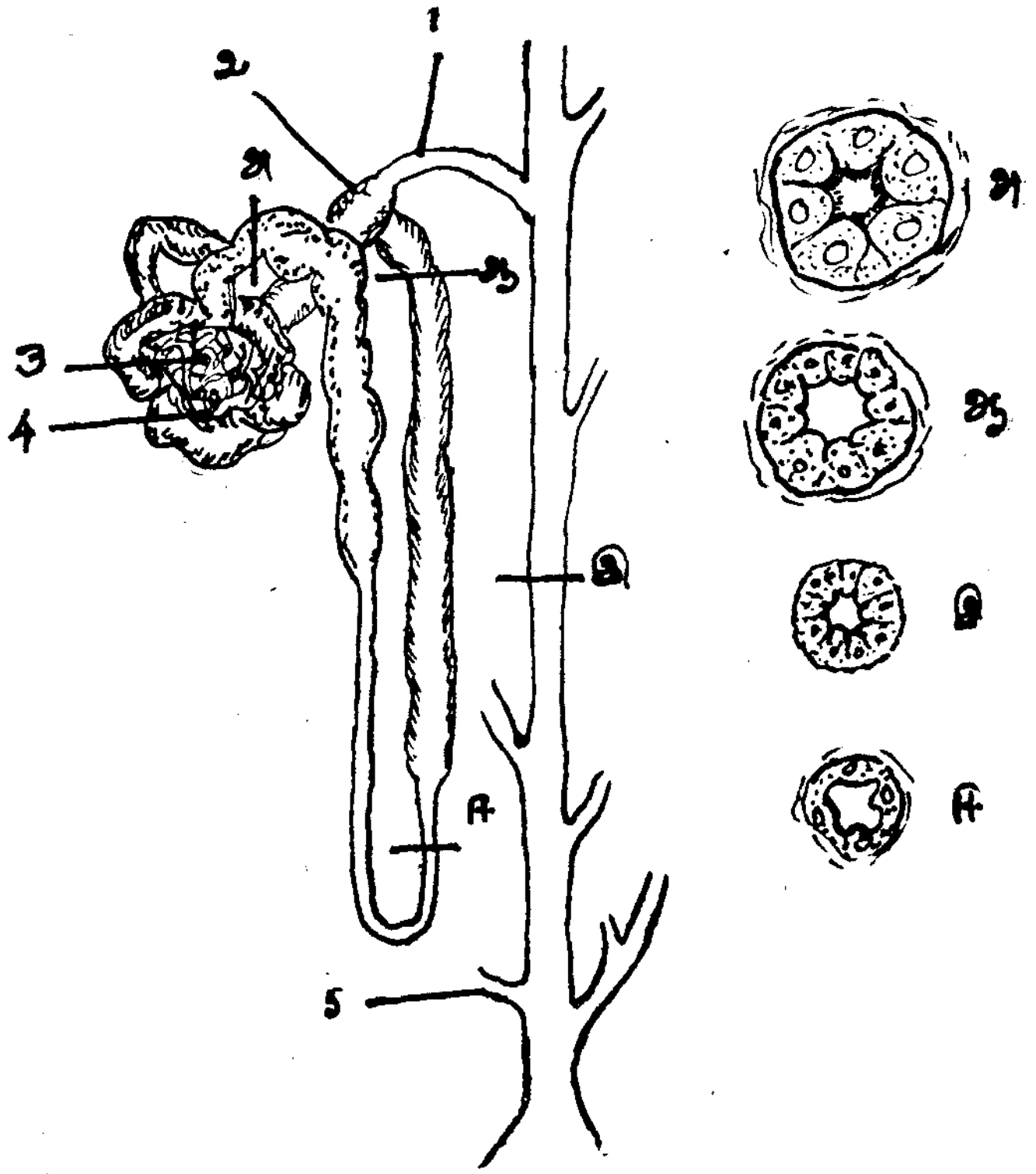

படம் 74

கழிவுறுப்பைக் (nephron) காட்டுதலும், வெவ்வேறு பகுதிகளின் குறுக்கு வெட்டுத் தோற்றங்களும்

(அ) சுருண்ட அண்மை நுண்குழாய்கள் (proximal convoluted tubules); (ஆ) சுருண்ட சேய்மை நுண்குழாய்கள் (distal convoluted tublues); (இ) நேரான சேகரிக்கும் நுண்குழாய்கள் (straight collecting tubules); (ஈ) மெல்லியான கூறு (thin segment).

1. வளைவான சேகரிக்கும் நுண்குழாய்கள் (arched collecting tubules); 2. இணைக்கும் நுண்குழாய் (connecting tubule), 3. பந்துருவத் தந்துகி வலைப்பின்னல் (glomerulus); 4. பௌமன் கிண்ணம் (Bowman's Capsule); 5. முகிழ்ப்புநாளம் (papillary duct).

சுருண்ட பகுதியிலுள்ள செல்களிலுள்ளதைப் போன்ற தூரிகை முனைகளையும், அமிலச் சார்புடைய குறுமணிகளைக் கொண்ட

சைட்டோப்பிளாசத்தையும், மற்றத் திசுவியல் கூறுகளையும் கொண்டனவாயிருக்கின்றன.

அண்மை நுண்குழாயின் நேரான பகுதி, ஹென்லி வளையத்தின் அண்மைப் பகுதியை அமைக்கிறது. இவ் வளையத்தில் ஒரு கனத்த அண்மைக்கூறும், ஒரு கனமற்றகூறும், கனத்த சேய்மைக்கூறும் காணப்படுகின்றன.

ஹென்லி வளையத்தின் கனமற்ற கூறு (Thin Segment of Henle's Loop): இக் கூறு 15 μ குறுக்கு விட்டமுடையதாகவும், ஒரு செல் வரிசையில் அமைந்துள்ள பல மேல்தோலிழைமச் செல்களைக் கொண்டதாயுமிருக்கிறது. இச் செல்களில் தடித்த உட்கருவும், உட்கருவைச் சுற்றிச் சைட்டோப்பிளாசமும் அமைந்துள்ளன. செல்களின் மேல்முனையில் பல நுண்ணுறிஞ்சிகள் காணப்படுகின்றன.

ஹென்லி வளையத்தின் கனத்த சேய்மைப்பகுதி (Thick Distal Segment of Henle's Loop): இப் பகுதி 9 மி. மீ. நீளமும், 30 μ குறுக்கு விட்டமும் கொண்டதாகும். இச் சேய்மைப்பகுதி சுருண்ட அண்மைப் பகுதியில் ஆரம்பித்து, புறணி வரைக்கும் நீட்சியுற்றுப் பின்பு சுருண்ட நுண்குழாயின் சேய்மைப்பகுதி வரை தொடர்ச்சியாக அமைந்துள்ளது. ஹென்லி வளையத்தின் கனத்த சேய்மைப் பகுதியில் கூம்புச் செல்கள் அமைந்துள்ளன.

சுருண்ட நுண்குழாயின் சேய்மைப்பகுதி (Distal Convoluted Tubule): ஹென்லி வளையத்தின் சேய்மைப்பகுதிக்கு அடுத்ததாக உள்ள பகுதி சுருண்ட நுண்குழாயின் சேய்மைப்பகுதியாகும். இப் பகுதி, சேகரிக்கும் நுண்குழாய்களோடு தொடர்பு கொண்டுள்ளது. இப் பகுதியில் நுண்குழாய்கள் 4½—5 மி. மீ. நீளமும், 22-50 μ குறுக்கு விட்டமும் கொண்டனவாயுள்ளன. சுருண்ட நுண்குழாயின் சேய்மைப்பகுதியில் கூம்புச் செல்கள் அமைந்துள்ளன.

சேகரிக்கும் நுண்குழாய்கள் (Collecting Tubules): வளைவான (arched) சேகரிக்கும் நுண்குழாய்கள் புறணிச் சிக்கல்மையில் (cortical labyrinth) அமைந்துள்ளன. இக் குழாய்கள் பின்பு நேரான சேகரிக்கும் நுண்குழாய்களில் (straight collecting tubules) திறக்கின்றன. சேகரிக்கும் நுண்குழாய்கள் அகணிக் கதிர்களின் (medullary rays) வழியாகச் செல்லும்பொழுது பல வளைவான சேகரிக்கும் நுண்குழாய்கள் இதோடு இணைகின்றன. உட்கூறுப் பகுதியில் பல நேரான நுண்குழாய்கள் ஒன்றிணைந்து

முகிழ்ப்பு நாளங்களை (papillary duct) அல்லது பெல்லினியின் நாளங்களைத் (Ducts of Bellini) தோற்றுவிக்கின்றன. இந் நாளங்கள் பின்பு முகிழ்ப்பிலுள்ள சிரிபுரோசாப் பகுதியில் (area cribrosa) திறக்கின்றன.

சேகரிக்கும் நுண்குழாய்கள் 20-22 மி. மீ நீளமும், 40 μ குறுக்கு விட்டமும் கொண்டன. முகிழ்ப்பு நாளங்களின் குறுக்கு விட்டம் 200 μ விற்கும் மேலாகும். சேகரிக்கும் நுண்குழாய்களின் வரிப்பூச்சைக் கூம்பு அல்லது தூண் செல்கள் அமைக்கின்றன.

ஆகவே, கழிவுறுப்பிலிருந்து ஆரம்பிக்கும் கழிவுறுப்பு நுண் குழாயின் முதற்பகுதியான சுருண்ட அண்மை நுண்குழாய், சுருண்ட நுண்குழாய்ச் சேய்மைப்பகுதியில் திறக்கிறது. இது பின்பு ஹென்லி வளையத்தின் கனத்த அண்மைப்பகுதியில் திறக்கிறது. இப் பகுதி பின்பு ஹென்லி வளையத்தின் கனமற்றப் பகுதியில் திறக் கிறது. இப் பகுதி வளைவின் இறங்கு கிளையாகும் (descending limle). இக் கிளையின் தொடர்ச்சியாக ஹென்லி வளையத்தின் கனத்த சேய்மைப்பகுதி அமைந்துள்ளது. இப் பகுதி வளைவின் ஏறுகிளையை (ascending limle) அமைக்கிறது. இக் கிளைக்கு மேலே உள்ள பகுதி சுருண்ட குழாய்களின் சேய்மைப்பகுதியாகும். சுருண்ட குழாய்கள் பின்பு வளைவான சேகரிக்கும் குழாய்களின் மூலமாக நேரான சேகரிக்கும் குழாய்களில் திறக்கின்றன. பல நேரான சேகரிக்கும் குழாய்கள் ஒன்றிணைந்து முகிழ்ப்பு நாளங் களைத் தோற்றுவிக்கின்றன. பின்பு இவை முகிழ்ப்பிலுள்ள சிரி புரோசாப் பகுதியில் திறக்கின்றன.

மேலே விவரிக்கப்பட்ட கழிவுறுப்பு நுண்குழாய்களின் வெவ் வேறு பகுதிகள், சிறுநீரகத்தின் வெவ்வேறு பகுதிகளில் அமைந்துள் ளன. மால்பீஜியன் தொகுப்பு சுருண்ட நுண்குழாயின் அண்மை, சேய்மைப்பகுதிகள், வளைவான சேகரிக்கும் நுண்குழாய்கள், புறணிச் சிக்கலமைவில் (cortical labyrinth) அமைக்கப்பட்டு உள்ளது.

அண்மை நுண்குழாய்களின் நேரான பகுதிகள் ஹென்லி வளைய ஏறுகிளையின் கனத்த கூறுகள், நேரான சேகரிக்கும் நுண் குழாய்கள், அகணிக் கதிரிலும் (medullary ray), அண்மை நுண் குழாய்களின் நேரான பகுதிகள், ஹென்லி வளைய ஏறுகிளையில் கனத்த கூறுகள். ஹென்லி வளையத்தின் கனமற்ற கூறுகள், சிறிய வளைவுகள் நேரானசேகரிக்கும் நுண்குழாய்கள் முதலியவை சிறுநீரக அகணியின் வெளிப்பகுதியிலும் அமைக்கப்பட்டுள்ளன. சிறுநீரக

அகணியின் உட்பகுதியில் ஹென்லி வளையத்தின் கனமற்ற கூறு களும், பெரிய வளைவுகளின் முகடுகளும் (crest of long loops) நேரான சேகரிக்கும் நுண்குழாய்களும், நேரான சேகரிக்கும் நுண் குழாய்களின் சேர்க்கைகளும், முகிழ்ப்பு நாளங்களும் காணப்படு கின்றன.

சிறுநீர்க்குழாய் (Ureter): சிறுநீரக உட்குழியில் சேர்க்கப்பட்ட சிறுநீர், சிறுநீர்க் குழாய்களின் வழியாக வெளியேறுகிறது. இக் குழாய் ஒரு கனமற்ற குழாயாகும். சிறுநீர்க்குழாயில் சளிச் சவ்வு, கீழ்ச்சளிச்சவ்வு, தசைப்பகுதி, சீரோசா அல்லது அட்வென் டிடிசியா என்ற நான்கு சுவர்கள் அமைந்துள்ளன.

சளிச் சவ்வு அல்லது கோழைச் சவ்வு: இடை மாறுபாட்டு மேல்தோலிழைமத்திஞல் சளிச்சவ்வு அமைக்கப்பட்டுள்ளது. ரெடிகுலார் அல்லது வலைப்பின்னல், சிற்றிடைவெளிகளையுடைய திசுவினுலான டியுனிகா புரோபிரியாவின்மேல், மேல்தோலிழைமம் அமைந்துள்ளது. இச் சவ்வில் சளிச்சவ்வுத் தசைமம் இல்லை.

கீழ்ச் சளிச் சவ்வு: கீழ்ச் சளிச் சவ்வில் அடர்த்தியற்ற சிற்றிடைவெளிகளுடைய திசு அமைந்துள்ளது. இச் சவ்வின் ஒரு பக்கம் டியுனிகா புரோபிரியாவோடும், தசைப்பகுதிகளோடு மறு பக்கமும் இணைந்துள்ளன. இச் சவ்வில் குருதிநாளங்களும், நிணநீர் நாளங்களும் காணப்படுகின்றன.

தசைப்பகுதி : சிறுநீர்க் குழாயின் வெளியே வட்டப்பாங்கான தசையும், உள்ளே நீளப்பாங்கான தசையும் அமைந்துள்ளது. இவ் விருச் சுவர்களைத் தவிர, நீளப்பாங்கான தசையினுலான மூன்ருவது சுவர் சிறுநீர்க் குழாயின் கீழ்ப் பகுதியிலுள்ள வட்டப் பாங்கான தசைக்கு வெளியே அமைக்கப்பட்டுள்ளது. இம் மூன்று சுவர்களும் இடைவெளிகளுடன் அமைக்கப்பட்டுள்ளன. இவ் விடைவெளிகளில், அடர்த்தியற்ற இணைத்திசு அமைக்கப் பட்டுள்ளது.

அட்வென்டிடிசியா: இச் சுவர் அடர்த்தியற்ற இணைத்திசுவினுல் அமைக்கப்பட்டுள்ளது.

சிறுநீர்ப்பை (Urinary Bladder): சிறுநீர்க் கால்வாயின் கீழ்ப் பகுதியில் காணப்பட்ட இடைமாறுபாட்டு மேல்தோலிழைமம், டியுனிகா புரோபிரியா, கீழ்ச்சளிச் சவ்வு, மூன்று தசைச்சுவர்கள், அட்வென்டிடிசியா ஆகியவை சிறுநீர்ப்பையின் சுவரிலும் காணப்

படுகின்றன. சிறுநீர்ப்பையின் சுருங்கி விரியும் தன்மையைப் பொறுத்து, மேல்தோலிழைமத்தின் கனம் அமைகிறது, தசைச் சுவர்கள் மிகக் கனமாகவும் ஒழுங்கற்றும் அமைக்கப்பட்டுள்ளன.

சிறுநீர்க் கடத்துக்குழாய் (Urethra): சிறுநீர்க் கடத்துக் குழாய் ஆண், பெண் விலங்குகளில் வெவ்வேறாக உள்ளது. பெண்ணின் சிறுநீர்க் கடத்துக்குழாய் சிறுநீரைச் சிறுநீர்ப் பையி லிருந்து வெளியே கடத்த உதவுகிறது; ஆனால் ஆணில் சிறுநீரை மட்டும் அல்லாது இனப்பொருள்களையும் கடத்த உதவுகின்றது. அதுமட்டுமல்லாமல் ஆண் இனவிருத்தி உறுப்பின் கடைசிப் பகுதியைச் சிறுநீர்க் கடத்துக்குழாய் அமைக்கிறது.

பெண்ணின் சிறுநீர்க் கடத்துக்குழாய்: இக் குழாயில் மேல் தோலிழைமம், இணைத்திசு தசை அடுக்குகள் அடங்கியுள்ளன. சிறுநீர்க் கடத்துச்குழாயின் அண்மைப்பகுதி சிறுநீர்ப்பையில் உள்ளதைப் போன்ற அமைப்பைக்கொண்டிருக்கிறது. ஆனால் குழாயின் நடுப்பகுதியில் அடுக்குடைய தூண் அல்லது பொய் யடுக்கு மேல்தோலிழைமமும், சேய்மைப்பகுதியில் அடுக்கு டைய தட்டை மேல்தோலிழைமமும் அமைந்துள்ளன. பெண்ணின் சிறுநீர்க் கடத்துக்குழாயின் இணைத்திசுவில் இலாஸ்டிக் அல்லது நெகிழும் நார்களும், சிரை வலைப்பின்னலும் அடங்கியுள்ளன. இக் குழாயின் குழிகளில் பல புடைப்புகள் (diverticula) காணப் படுகின்றன. இப் புடைப்புகளில் லிட்டரின் (littre) சளியைச் சுரக்கும் சுரப்பிகள் திறக்கின்றன.

இச் சிறுநீர்க் கடத்துக்குழாயிலுள்ள தசைமம், மென்தசை யாலானது. இவை இரு சுவர்களில் அமைக்கப்பட்டுள்ளன. வெளியே வட்டப்பாங்கான தசையும், உள்ளே நீளப்பாங்கான தசையும் அமைந்துள்ளன. இவற்றுக்கிடையே இணைத்திசு அமைந்துள்ளது. சிறுநீர்க் கடத்துக்குழாயின் சேய்மை முனையில் வரித்தசையினாலான ஒரு சுருக்குத்தசை (sphincter) அமைந் துள்ளது.

ஆணின் சிறுநீர்க் கடத்துக்குழாய்: ஆணின் சிறுநீர்க் கடத்துக் குழாய், ஆணின் உறுப்புச் சுரப்பிப்பகுதி அல்லது புரோஸ் டேட் சுரப்பிப்பகுதி (prostatic portion), சவ்வுப்பகுதி (membranous portion), ஆண்குறிப்பகுதி அல்லது கேவெர்னஸ் பகுதி (cavernous portion) என்று மூன்று பகுதிகளாகப் பிரிக்கப்பட் டுள்ளது

ஆணின் சிறுநீர்க் கடத்துக்குழாயின் புரோஸ்டேட் பகுதி பெண்ணின் சிறுநீர்க் கடத்துக்குழாயை ஒத்திருக்கிறது. இக் குழாய் புராஸ்டேட் சுரப்பியின் வழியாகப் போகும்பொழுது, விந்தணு வகத்தின் நாளங்களும் சுரப்பியின் நாளங்களும் இதில் திறக்கின்றன.

கழிவு இனப் பெருக்க உதரவிதானத்தின் (diaphragm) வழியாகச் செல்லும் சவ்வுப்பகுதியில் அடுக்குடைய தூண் அல்லது பொய்யடுக்கு மேல்தோலிழைமமாகக்காணப்படுகிறது பெண்ணின் சிறுநீர்க் கடத்துக்குழாயில் அதிகமான சுரப்பிகள் காணப்படுகின்றன. சவ்வுப்பகுதியின் சேய்மை முனையிலுள்ள தசைமத்தில் கௌப்பரின் பல்போயூரித்ரல் சுரப்பிகள் (Bulbourethral Glands of Cowper) அல்லது கௌப்பரின் சிறுநீர்க் கடத்துக்குழாய்ப் பைச் சுரப்பிகள் அமைந்துள்ளன. இச் சுரப்பிகளின் நாளங்கள் ஆண் குறிப்பகுதியில் திறக்கின்றன.

ஆண்குறிப்பகுதி (cavernous portion) மிக நீளமானதாகும். இப் பகுதி ஆண்குறியில் (penis) அமைந்துள்ளது. சேய்மை முனையில் அடுக்குடைய தட்டை மேல்தோலிழைமம் அமைக்கப்பட்டுள்ளது. இப் பகுதியிலுள்ள டியுனிகா புரோபிரியாவில் குருதி நாள வலைப்பின்னலும், லிட்டரின் சுரப்பிகளும் (Glands of Littre) அமைக்கப்பட்டுள்ளன.

குருதி நாளங்களும் நரம்புகளும்: சிறுநீர்க்குழாய், சிறுநீர்ப்பை, சிறுநீர்க் கடத்துக்குழாய் முதலியவை தமனிகளால் குருதியூட்டப்படுகின்றன. இத் தமனிகள் இவ் வுறுப்புகளின் தசையடுக்கை ஊடுருவிச் சென்று டியுனிகா புரோபிரியாவில் வலைப்பின்னலை அமைக்கின்றன; இங்கிருந்து நீட்சியுற்று, மறுபடியும் மேல் தோலிழைமத்திற்குக் கீழேயும் வலைப்பின்னலைத் தோற்றுவிக்கின்றன. இணைத்திசுவின் ஆழமான சுவர்களுக்கும், தசைச்சுவர்களுக்கும் நிணநீர் நாளங்களால் குருதியூட்டப்படுகின்றன.

மையலின் உடைய, மையலினற்ற நரம்புகள் சிறுநீர்க்குழாய், சிறுநீர்ப்பைகளில் வலைப்பின்னலை அமைக்கின்றன. மையலினற்ற நரம்புகள் தசையிலும், மையலின் உடைய நரம்புகள் சளிச் சவ்விலும் அமைந்துள்ளன.

ஆண் இனப்பெருக்க மண்டலம் (Male Reproductive System)- விந்தகம் (Testis): விந்தகம் ஒரு கலவை நாளச்சுரப்பியாகும். இச் சுரப்பி ஒரு பையினுள் அமைக்கப்பட்டுள்ளது. அப் பைக்கு

டியுனிகா வெஜெனலிஸ் (tunica vaginalis) என்று பெயர். விந்தகம் இரு சுவர்களுள்ள இணைத்திசுக் குப்பியினால் சூழப்பட்டுள்ளது. அடர்த்தியான வெள்ளை நாரியல் திசுவினாலான வெளிச் சுவருக்கு டியுனிகா ஆல்புஜினியா (tunica albuginea) என்று பெயர். அடர்த்தியற்ற சிற்றிடை வெளியுடைத் திசுவினாலான உட்சுவருக்குக் குருதிநாளச் சுவர் (vasculosa layer) என்று பெயர். குப்பியிலிருந்து பல நீட்சிகள் கிளம்பி, இணைத்திசுத் திரட்சியான மீடியாஸ்டினம் (mediastinum) வரை நீட்சியுற்றுக் காணப்படுகின்றன. இந் நீட்சிகள் விந்தகப் பேரென்கைமாவைப் பல பிரமிடுச் சிறுமடல்களாகப் பிரிக்கின்றன. இச் சிறுமடல்களில் பல விந்தக நுண்குழாய்களும் ((seminiferous tubules), இவற்றுக்கிடையே இணைத்திசுவும் காணப்படுகின்றன. இவ் விணைத்திசுவில் நாளங்களும், நாளமில்லாச் சுரப்பிச் செல்களான விந்தக இடையீட்டுச் செல்களும் (interstitial cells of testis) காணப்படுகின்றன.

சுருண்ட விந்தக நுண்குழாய்ச் சுவர்களிலுள்ள மேல் தோலிழைமத்தில் செல்கள் ஐந்து செல் வரிசைகளில் அமைக்கப்



படம் 75

விந்தக நுண்குழாய்களின் (seminiferous tubules) வெட்டுத் தோற்றம்
1. விந்தணுக்கள் (sperms)

பட்டுள்ளன. மேல்தோலிழைமம் ஓர் அடித்தளச்சவ்வின்மேல் அமைந்துள்ளது. இச் சவ்வைச் சுற்றிலும் நாரியல் இலாஸ்டிக் இணைத்திசுவினாலான (fibro elastic connective tissue) குப்பி capsule) அமைந்துள்ளது. பாலினப் பருவத்தின்போது விந்தகச்

செல்களின் வெவ்வேறு பருவங்கள் விந்தக நுண்குழாய்ச் சுவர்களின் வெவ்வேறு வரிசைகளில் காணப்படுகின்றன. மூலாதார விந்தகச் செல்கள் (spermatogonia or primordial germ cells) நுண் குழாய்ச்சுவர்களின் வெளிப்பக்கத்தில் அமைக்கப்பட்டுள்ளன. இச் செல்கள் கூம்பு அல்லது வட்டமான உருவத்தைக்கொண்டன வாகும். இச் செல் வரிசைக்கு உள்ளேயுள்ள செல் வரிசையில் முதனிலை விந்தணுக்களும் (primary spermatocytes), இதற்கும் உள்வரிசையில் இரண்டாம் நிலை விந்தணுக்களும் (secondary spermatocytes), இந்த இரண்டாம் நிலை விந்தணுக்களுக்கும் உள்ளே பல ஸ்பெர்மாடிட்களும் (spermatid), நுண்குழாய்க் குழியின் உள்வரிப்பூச்சில் பல விந்தணுக்களும் (spermatozoa) காணப்படுகின்றன.

விந்தணுக்களின் பல பருவங்கள் மட்டுமல்லாமல், விந்தக நுண்குழாய்களில் பல ஆதாரச் செல்களான செர்டோலி செல் களும் (sertoli cells or sustentacular) காணப்படுகின்றன. இச் செல்களின் அடிப்பாகம் அடித்தளச் சவ்வின்மேலும், மேல்முனை குழாய்க்குழியை நோக்கியும் அமைக்கப்பட்டுள்ளன; உட்கருச் செல்களின் அடிப்பகுதியிலாவது அல்லது சற்றுத் தள்ளியாவது அமைக்கப்பட்டுள்ளன. ஒன்று அல்லது பல உட்கருமணிகளை யுடைய உட்கரு, முட்டை வடிவமாயிருக்கிறது. செர்டோலிச் செல்கள், விந்தணுக்கள் உருவாவதில் பங்கேற்பதில்லை; ஆனால், விந்தணுக்களுக்கு உணவளிக்கவும் ஆதாரத்தைத் தருவதுமான வேலைகளைச் செய்கின்றன.

இணைத்திசுவில் வேறுபட்ட வேலைத்திறன்களைக்கொண்ட பல செல்கள் விந்தக நுண்குழாய்களுக்கிடையே காணப்படு கின்றன. இச் செல்களுக்கு இடையீட்டுச் செல்கள் (interstitial cells) அல்லது லேடிங் செல்கள் (cells of leyding) என்று பெயர். இச் செல்கள் ஆணின ஹார்மோனை டேஸ்டோஸ்டீரானைச் (testosterone) சுரக்கிறது. லேடிங் செல்கள் மிகப் பெரியனவா கவும், முட்டை வடிவ அல்லது பல்கோண வடிவுடையனவாகவும், குறுமணிகளையுடைய சைட்டோப்பிளாசத்தைக்கொண்டனவாக வுமிருக்கின்றன. டெஸ்டோஸ்டீரான், இரண்டாம் நிலை ஆணினப் பண்புகளைத் (secondary sex characters) தோற்றுவிக்கின்றன.

சுருண்ட விந்தக நுண்குழாய்களில் தோன்றும் விந்தணுக்கள், பின் நேரான நுண்குழாய்களுக்குச் (straight tubules or tubuli recti) செல்லுகின்றன; பின்பு இங்கிருந்து ரெட்டி டெஸ்டி ஸிற்குக் (rete testis) கடத்தப்படுகின்றன. ரெட்டி டெஸ்டிஸ்

குழாய்கள் மீடியாஸ்டினத்தில் காணப்படுகின்றன. ரெட்டி டெஸ்டிஸிலிருந்து விந்தணுக்கள் பல சுருண்ட வெளிச் செல்லும் (tubuli efferentes) குழாய்களின் வழியாக விந்தகச் சுருட்குழாய் களுக்கு (epididymis) எடுத்துச் செல்லப்படுகின்றன.

விந்தகச் சுருட்குழாய்கள் (Epididymis): விந்தகச் சுருட் குழாய்கள் விந்தகத்தின் அருகில் அமைக்கப்பட்டுள்ளது. இவற் றைச் சுற்றி டியுனிகா வெஜைனலிஸும், இதைச் சுற்றி மேற்புற மாக ஒரு குப்பியும் அமைந்துள்ளன. இக் குழாய்கள் மிகச் சுருண்டு காணப்படுகின்றன. இவற்றின் உள்வரிப்பூச்சாகச் சீலியா உள்ள மேல்தோலிழைமம் அமைந்துள்ளது. சிலர் இம் மேல்தோலிழை மத்தைப் பொய்யடுக்கு மேல்தோலிழைமம் என்றும், சிலர் அடுக் குடைய தூண் வகையைச் சேர்ந்தது என்றும் வேறுபட்ட கருத்து களைக்கொண்டிருக்கிறார்கள். மேல்தோலிழைமத்தைச் சுற்றி மென்தசை வட்டப்பாங்கில் அமைந்துள்ளது. விந்தகச் சுருட் குழாய்களுக்கு வந்த விந்தணுக்கள், பின் வெளிக்கடத்துக் குழாய் களின் (ductus deferens) வழியாக விந்துப்பையை (seminal vesicle) அடைகின்றன.

வெளிக்கடத்துக் குழாய்கள்: இவற்றின் உள்வரிப்பூச்சில் சீலியா அற்ற மேல்தோழிழைமம் அமைந்துள்ளது. இம் மேல் தோலிழைமம் டியுனிகா புரோபிரியாவின்மேல் அமைந்துள்ளது. வெளிக்கடத்துக் குழாய்களிலுள்ள தசைமத்தில் மூன்று சுவர்கள் உள்ளன. நடுவே வட்டப்பாங்கான தசையினலான சுவரும், அதைச் சுற்றி இருபுறங்களில் நீளப்பாங்கான தசைச்சுவர்களும் காணப்படுகின்றன. புரோஸ்டேட் சுரப்பிக்குள் நுழைவதற்கு முன், இக் குழாய்கள் பருத்து ஆம்புல்லாவைத் (ampulla) தோற்று விக்கின்றன. பிராஸ்டேட் சுரப்பியினுள் இக் குழாய்கள் சுருங்கி, வெளியேற்றுங்குழாயைத் (ejaculatory duct) தோற்றுவிக்கின்றன. இந்த வெளியேற்றுங்குழாய் பின்பு ஆண்குறிப்பகுதியிலுள்ள சிறுநீர்க் கடத்துக்குழாயில் (urethra) திறக்கின்றன.

விந்துப்பை (Seminal Vesicle): வெளிக்கடத்துக்குழாயில் ஆம்புல்லாவிற்கருகே நீண்டு காணப்படும் பைக்கு விந்துப்பை என்று பெயர். இங்கு வந்த விந்தணுக்கள் வெளியேற்றுங் குழாய்கள் வழியாக (ejaculatory duct) ஆணின சிறுநீர்க் கடத்துக் குழாயை அடைந்து, பின்பு அங்கிருந்து வெளிச்செல்கின்றன. இப் பையின் சளிச்சவ்வில் பல மடிப்புகளும் பைகளும் (pockets) காணப்படுகின்றன. இவ் வமைப்பு, நமக்குப் பித்தப்பையின் உள் அமைப்பை நினைவுபடுத்துகின்றது. இதன் உள்வரிப்பூச்சாகப்

பொய்யடுக்கு அல்லது அடுக்குடைய மேல்தோலிழைமமும், அதைச் சுற்றிக் கனமற்ற தசையடுக்கும் அமைக்கப்பட்டுள்ளன.

ஆண்குறி (Penis): ஆண்குறியின் குறுக்கு வெட்டுத் தோற்றத்தில் விறைப்பாக்கி நிமிர்த்தக்கூடிய திசுவினுலான **(eractile tissue)** மூன்று பெரிய திரள்கள் காணப்படுகின்றன

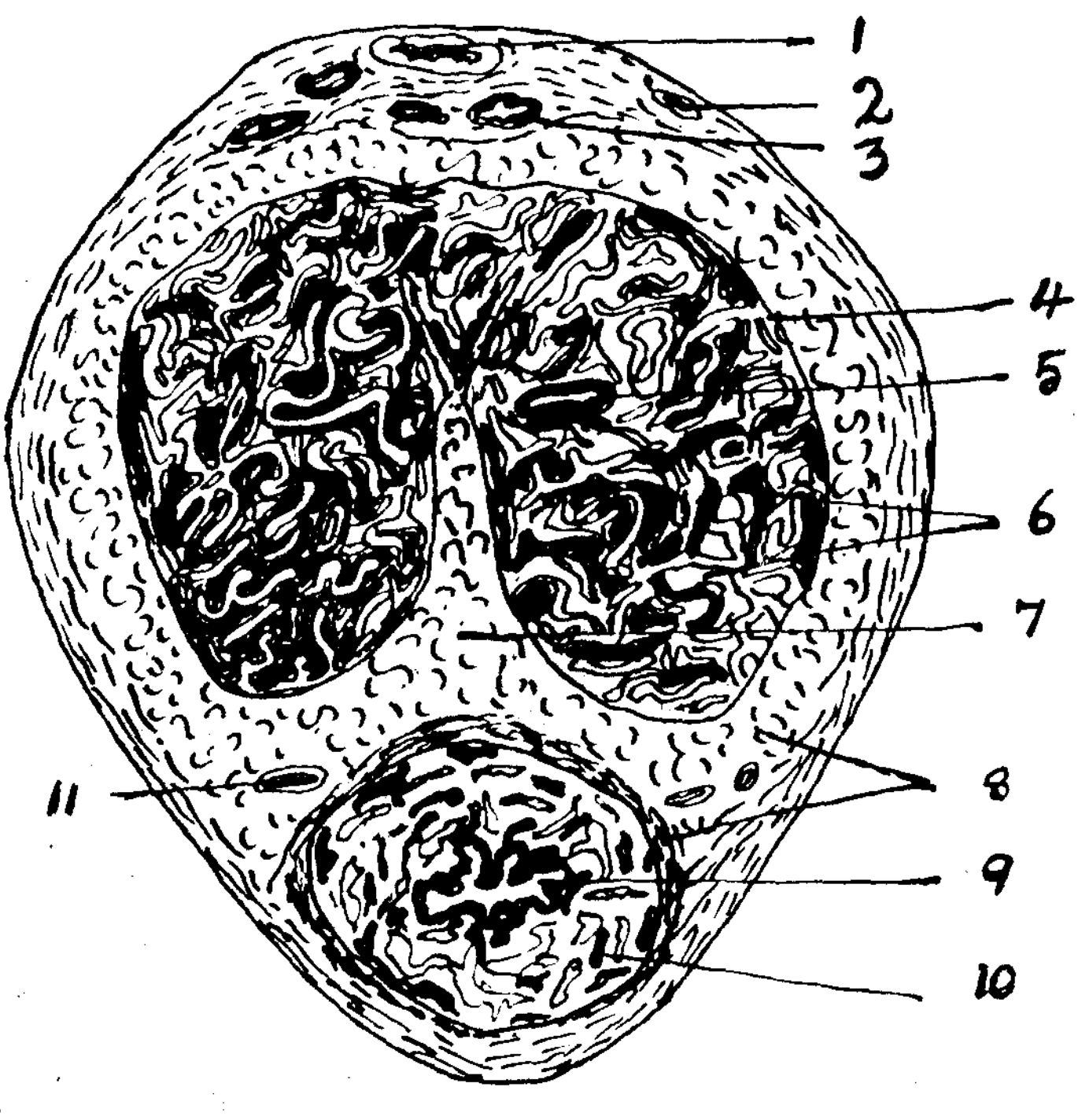

படம் 76

ஆண்குறியின் குறுக்கு வெட்டுத் தோற்றம்

1, புறப்பரப்பு முதுகுப்பக்கச் சிரை; 2. முதுகுப்பக்கத் தமனி (dorsal artery); 3. ஆழமான தமனிகள் (deep arteries); 4. ஆண்குறியின் கார்பஸ் கேவர்நோசம் (corpus cavernosum penis); 5. மத்தியத் தமனி (central artery); 6. ஆண்குறியிலுள்ள இடைவெளிகள்; 7. தடுக்கு (septum); 8. டியுனிகா ஆல்புஜினியா (tunica albpuginea); 9. சிறுநீர்க் கடத்துக்குழாய் (urethra). 10. கார்பஸ் கேவர்நோசம் யுரித்திரா (corpus cavernosum urethra); 11. ஆழமான சிரை (deep vein).

இத் திரள்களில் குருதி நாளங்கள் காணப்படுகின்றன. இரு முதுகுப்பக்கத் திரள்களுக்கு ஆண்குறி சார்ந்த திரள்கள் அல்லது கார்பூராகேவர்நோசாபீனிஸ் **(corpora cavernosa penis)** என்று

பெயர். இரு முதுகுப்பக்கத் திரள்களும் அதே திசுவிலுலான ஒரு பாலத்தால் இணைக்கப்பட்டுள்ளன. வயிற்றுப்பக்கத் திரளிற்குச் சிறுநீர்க் கடத்துக்குழாய் சார்ந்த திரள் அல்லது கார்பஸ் கேவர்நோசம் யூரித்திரா (corpus cavernosum urethra) என்று பெயர். இத் திரள் சிறுநீர்க் கடத்துக்குழாயைச் சுற்றி அமைக்கப்பட்டுள்ளது. இத் திரள் கார்பஸ் ஸ்பான்ஜியோசம் (corpus spongiosum) என்றும் அழைக்கப்படுகிறது.

இம் மூன்று திரட்களைச் சுற்றி அடர்த்தியான இணைத்திசு விலுலான டியுனிகா ஆல்புஜினியா (tunica albuginea) அமைந் துள்ளது. இதைச் சுற்றிலும் நரம்புகளும் குருதிக்குழாய்களும் அடங்கிய இணைத்திசு அமைந்துள்ளது. ஆண்குறியிலுள்ள தோலில் அடித்தோல் கிடையாது; மேல்தோல் கனமற்றதாயிருக்கிறது.

ஆண்குறித்தமனி ((penis arteria), ஆண்குறிக்குக் குருதியைக் கொண்டுவருகிறது இத் தமனி முதுகுப்பக்கத் தமனியாகவும் (dorsal artery), இரு ஆழமான தமனிகளாகவும் (deep arteries) பிரிக்கப்படுகின்றது. முதுகுப்பக்கத் தமனியின் கிளைகள் டியுனிகா ஆல்புஜினியாவிற்கும் ஆண்குறித் திரள்களுக்கும் சென்று, பல தந்துகிகளாகப் பிரிந்து, விறைப்பாக்கி நிமிர்த்தக்கூடிய திசுக்களிலு முள்ள குழிகளில் குருதியைக் கொட்டுகின்றன. ஆழத்தமனிகள் நீளவாக்கில் பாய்ந்து பல கிளைகளைத் தோற்றுவிக்கின்றன. இக் கிளைகள் குருதியைத் திரள்களுக்கிடையேயுள்ள வெளிகளில் கொட்டு கின்றன. கலவியலின்போது (copu'ation) ஆழத்தமனிகளின் மூலமாக வரும் குருதி ஆண்குறித்திரள்களிடைப்பகுதியில் அதிகளவில் கொட்டப்படுகின்றது; முதலில் மத்தியப்பகுதி யிலுள்ள இடைப்பகுதிகள் நிரம்பிப் பின்பு புறப்பரப்பு இடை வெளிகளை நிரப்புகின்றது. இச் சமயத்தில் சிறுதுளைகளின் வழி யாகச் சிரைகளுக்குக் குருதி போகாமல் தடுக்கப்படுகின்றது. இதன் விளைவாக ஆண்குறி விறைப்படைகிறது. ஆண்குறி தளர்வுற்றுத் தொங்கும்பொழுது (flaccid condition) ஆண்குறிக்கு வரும் குருதியைவிடச் சிரைகளின் மூலமாக வெளிச்செல்லப்படும் குருதியின் அளவு அதிகமாயிருக்கிறது. ஆனால், ஆண்குறி விறைப் பாகும்பொழுது உட்செல்லும் குருதியின் அளவு வெளிச் செல்லப்படும் குருதியின் அளவைவிட மிக அதிகமாயுள்ளது.

ஆண்குறியில் தண்டுவட, புறப்பரப்பு, பக்கப் புறப்பரப்பு நரம்புகளும், உணர்ச்சி உறுப்புகளின் முனைகளும் அமைந்துள்ளன.

பெண் இனப்பெருக்க மண்டலம் (Female Reproductive System. முட்டையகம்-Ovary) : விந்தகத்தில் பாலின மேல்தோலிழைமம்

(germinal epithelium) விந்தக நுண்குழாய்களின் உள்வரிப் பூச்சாக அமைந்துள்ளது. விந்தணுக்கள் விந்தகத்தினுள்ளேயே முதிர்ச்சி (maturation) அடைகின்றன. ஆனால், முட்டையகத்தில் பாலின மேல்தோலிழைமம் வெளி உறையாக அமைந்துள்ளது. முட்டைகள் முட்டையகத்தினுள் முதிர்ச்சியடையாமல் முட்டைக்கு வெளியே முதிர்ச்சி அடைகின்றன.

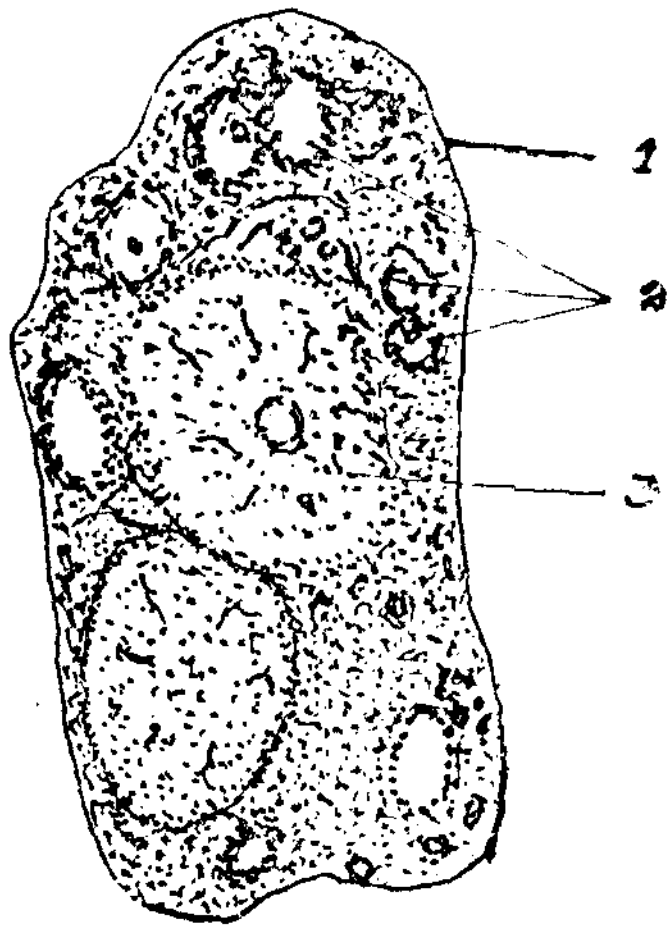

படம் 77
முட்டையகம்

புத்துயிரனு வளரும் மேல் தோலிழைமம் (germinal epithelium); 2. நுண்பைகள் (follicles); 3. மஞ்சட்பிண்டம் (corpus luterm).

முட்டையகம் முட்டை வடிவமாகவும், இணைத்திசுத் திரட்சியையும், அதைச் சுற்றிப் பாலின மேல்தோலிழைமத்தையும் கொண்டதாயிருக்கிறது. முதிர் விலங்கின் முட்டையகத்தில் இடையீட்டுச் செல்களும் (interstitial cells), முட்டை வளர்ச்சியின் பல நிலைகளும், சிதைந்த முட்டைகளும், நுண்பைகளும், பல குருதி நாளங்களும் காணப்படுகின்றன.

பாலின மேல்தோலிழைமம் பல செல் வரிசைகளைக்கொண்டதாகவும், முட்டையகத்தின் புறப் பரப்பில் அமைந்தும் காணப் படுகிறது. இங்குத் திரட்சியுறும் செல்கள் கீழேயுள்ள இணைத்திசுவினுள் சென்று சில மூலாதார முட்டையணுக்களையும் (oogonia) சில நுண்பைகளையும் (follicles) தோற்றுவிக்கின்றன. இணைத் திரளினுள் உள்ள செல் கூட்டங்கள் பல சிறு சிறு முட்டைக்கூண்டுகளாக (egg nests) அல்லது ஃப்ளுஜர் நாண்களாக (Cords of Pfluger) இணைத்திசுவினால் பிரிக்கப்படுகின்றன. முட்டைக் கூண்டுகள் அல்லது ஃப்ளுஜர் நாண்கள் மீண்டும் பல கூறுகளாகப் பிரிக்கப்படுகின்றன. ஒவ்வொரு கூறிலும் ஒரு மத்தியச் செல்லான முட்டையும், அதைச் சுற்றிப் பல தட்டையான நுண்பைச் செல்களும் அமைக்கப்பட்டுள்ளன. ஒவ்வொரு கூறையும் மூலாதார நுண்பை (primary follicle) என்றழைக்கிறோம். பாலின மேல் தோலிழைமத்திற்குக் கீழே இணைத் திசுவினாலான டியுனிகா ஆல்புஜினியா அமைக்கப்பட்டுள்ளது.

நுண்பைகளிலுள்ள முட்டை வட்ட வடிவாகவும், 50 μ குறுக்கு விட்டமுடையதாகவும், ஓர் உட்கருவையும், குறுமணிகளை உடைய சைட்டோப்பிளாசத்தைக் கொண்டதாயுமிருக்கிறது. நுண்பகலிலுள்ள தட்டையான செல்கள் பல்கிப் பெருகி, முதலில் தட்டையாகவும், பின் கூம்பாகவும், கடைசியில் தூண் போன்றும் மாற்றமடைகின்றன. கடைசியாக அடுக்குடைய தூண் மேல்தோலிழைமச் சுவர் முட்டையைச் சுற்றி அமைகிறது. இச் சமயத்தில்

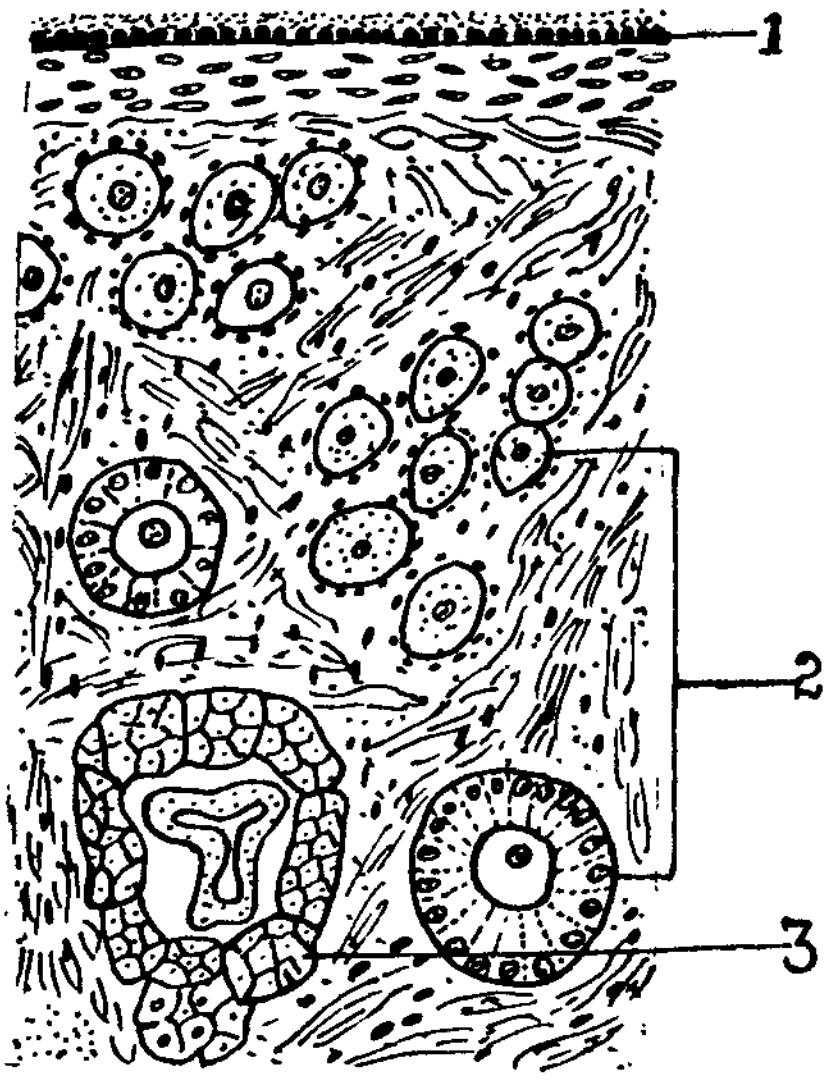

படம் 78

முட்டையகத்தின் புறணி (cortex of ovary)

1. பாலின மேல்தோலிழைமம் (germinal epithelium); 2. மூலாதார நுண்பைகள்(primary follicles);3.ஆட்ரெட்டிக்நுண்பை(atretic follicle).

முட்டை பெருக்கிறது. அப்பொழுது அதன் புறப்பகுதியிலுள்ள சைட்டோப்பிளாசம் மாறுபாடடைந்து கண்ணாடி போன்ற ஓர் அடுக்கைத் தோற்றுவிக்கிறது. அவ் வடுக்கிற்குச் சோனுபெல்லுசிடா (**zona pellucida**) என்று பெயர்.

நுண்பைகள் முட்டையகப் புறணியில் அதிகமாகப் புதையும் பொழுது முட்டையைச் சுற்றிச் செல்கள் பல வரிசைகளில் அமைகின்றன. முதலில் செல்கள் கெட்டியாக அமைந்துள்ளன. ஆனால், பின்பு ஒரு குழி தோன்றுகிறது. நுண்பை வளர்ச்சியின்போது, இக் குழியின் பரப்பும் அதிகமாகிறது. முட்டையக வளர்ச்சியின்

கடைசிப்பருவத்தில் முட்டை ஒரு கிராஃபியன் நுண்பையால் (Graafian Follicle) சூழப்படுகிறது. இந் நுண்பையைச் சுற்றியும் இணைத்திசுவினாலான ஒரு குப்பி காணப்படுகிறது. அக் குப்பிக்கு நுண்பை உறை (theca folliculi) என்று பெயர். நுண்பை உறையின் வெளிப்பகுதி அடர்த்தியான நாரியல் திசுவினால் அமைக்கப்பட்டுள்ளது. அவ் வுறைக்கு வெளி உறை (theca externa) என்று பெயர். உட்பகுதியை உள் உறை (theca interna) என்றழைக்கிறோம். நுண்பை செல்கள் குழியின் ஓரிடத்தில் ஒரு குன்றுவைத் தோற்றுவிக்கின்றன. அக் குன்றிற்கு முட்டை தாங்கும் குன்று (cumulus oophorus) என்று பெயர். இக் குன்றின் மையத்தில் முட்டை அமைக்கப்பட்டுள்ளது. முட்டை தாங்கும்

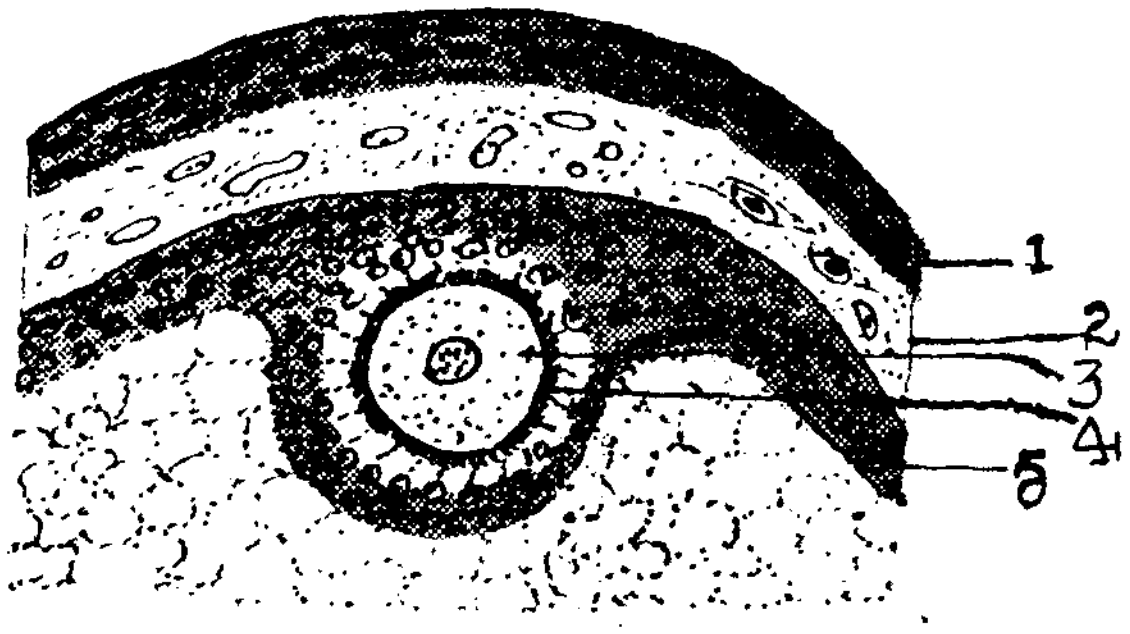

படம் 79

கிராஃபியன் நுண்பையின் (Graaffian Follicle) ஒரு பகுதி

1. வெளி உறை (theca externa); 2. உள் உறை (theca interna); 3. முட்டை; 4. சோனுபெல்லுசிடா (zona pellucida); 5. செல் தோன்று மடுக்கு (stratum germinativum).

குன்றைச் சுற்றிலுமுள்ள குழிக்கு நுண்பைக்குழி (follicular cavity) என்று பெயர். இக் குழியில் உள்ள திரவத்தை நுண்பைத் திரவம் (liquor folliculi) என்றழைக்கிறோம்.

முட்டையகத்தில் நன்கு வளர்ச்சியடைந்த பிறகு நுண்பைகள் உடைவதனால், முட்டை விடுவிக்கப்படுகின்றது (ovulation). விடுவிக்கப்பட்ட முட்டைகள் நுண்பைத் திரவத்தால் அடித்துச் செல்லப்பட்டு முட்டை நாளங்களை (oviduct) அடைகின்றன. முட்டை விடுவிப்பின்போது பெரும்பாலான நுண்பைச் செல்கள் முட்டையில் தங்குகின்றன. இதன் விளைவாக நுண்பை, மஞ்சட் பிண்டமாக (carpus luteum) வேறுபாடடைகிறது. மஞ்சட்

பிண்டத்தின் வாழ்வும், தாழ்வும் முட்டையைப் பொறுத்து அமைகிறது. முட்டை கருத்தரித்து, கருப்பையில் (uterus) தங்கினுல் மஞ்சட்பிண்டம் தொடர்ந்து வளர்ச்சியுறுகிறது. இவ் வகையான மஞ்சட்பிண்டத்திற்கு உண்மையான அல்லது கர்ப்ப மஞ்சட்பிண்டம் (corpus lutex of pregnancy) என்று பெயர். முட்டை கருத்தரிக்காத நிலையில் முட்டை விடுவிக்கப்பட்ட பதினான்காம் நாள், மஞ்சட்பிண்டம் சிதைவுறுகிறது. இவ் வகையான மஞ்சட்பிண்டத்திற்குப் பொய்யான அல்லது முட்டை விடுவிப்பு மஞ்சட்பிண்டம் (corpus lutea of ovulation) என்று பெயர்.

சீரழியும் நுண்பைகள் (Atretic Follicles): நுண்பைகள் பொது வாகக் கிராஃபியன் நுண்பைக ளாக மாறி, பின் முட்டை விடுவிப்பு வரைக்கும் நன்கு வளர்ச்சியுற்றுக் காணப்படு கின்றன. ஆனுல், சில நேரங் களில் முட்டை விடுவிப்பிற்கு முன்பே நுண்பைகள் சீரழிகின் றன. இதற்கறிகுறியாக முதலில் முட்டை இறக்கிறது. பின்பு நுண் பைச் செல்கள் சீரழிகின்றன. சீரழிந்த பொருள்களெல்லாம் நுண்பையின் மையத்தில் காணப் படுகின்றன. இதே நேரத்தில் உள் உறையில் (theca interna) செல் திரட்சி ஏற்படுகிறது. உள் உறைச் செல்கள் பின்பு சீரழிந்த நுண்பையைச் சுற்றி அமைகின்றன. அது மட்டுமின்றி, இறந்த முட்டை, நுண்பைச் செல்கள் தவிர, மற்றுமுள்ள இடைவெளிகளில் புகுந்து நிரப்பி அடர்த்தியான ஒரு திரளை அமைக்கின்றது. இவ்வுள் ளுறைச்செல்களை முட்டையகத்தின் இடையீட்டுச் செல்கள் (interstitial cells) என்று அழைக்கிறோம். இவ் விடையீட்டுச் செல்கள் விந்தகத்திலுள்ள இடையீட்டுச் செல்களை ஒத்திருக்கின்றன.

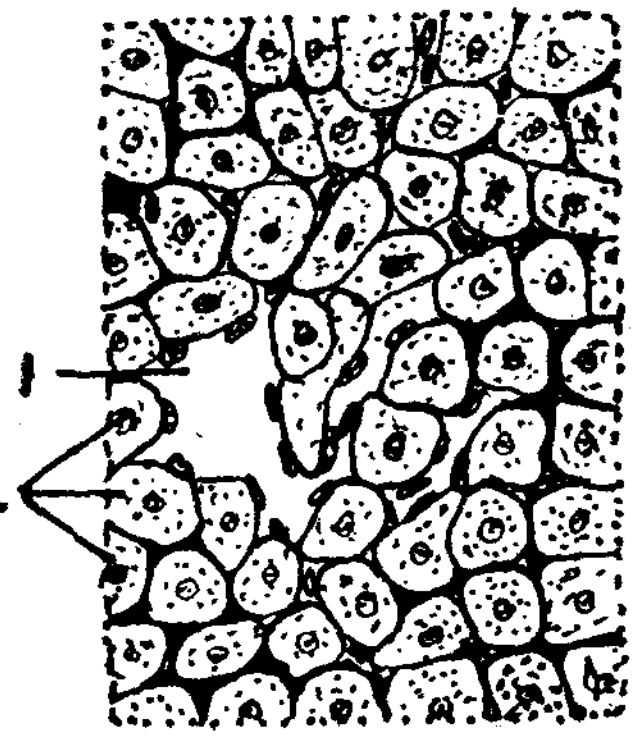

படம் 80

மஞ்சட்பிண்டத்தின் ஒரு பகுதி (corpus luteum)

1. தந்துகி; 2. லூட்டின் செல் (lutein cell).

முட்டை நாளம் (Oviduct or Fallopian Tube): விடுவிக்கப்பட்ட முட்டைகள், முட்டை நாளத்தின் திறந்த முனை வழியாக உள்ளே செல்கின்றன. முட்டை நாளத்தின் திறந்த முனை புனல் வடிவமாக

இருக்கிறது. புனலில் சுருண்ட சீலியா உடைய சளிச்சவ்வு காணப்படுகிறது. சளிச்சவ்விலுள்ள சீலியாவின் அசைவினுல் முட்டைகள், முட்டை நாளத்தினுள் இழுக்கப்படுகின்றன. சில சமயங்களில் முட்டை திறந்த முட்டை நாளத்தினுள் செல்லாமல் உடற்குழியில் விழுகிறது. அம் மாதிரியான முட்டை கருத்தரிக்கப்பட்டால், அதை வயிற்றுக் கர்ப்பம் (abdominal or ectopic pregnancy) என்றழைக்கிறோம்.

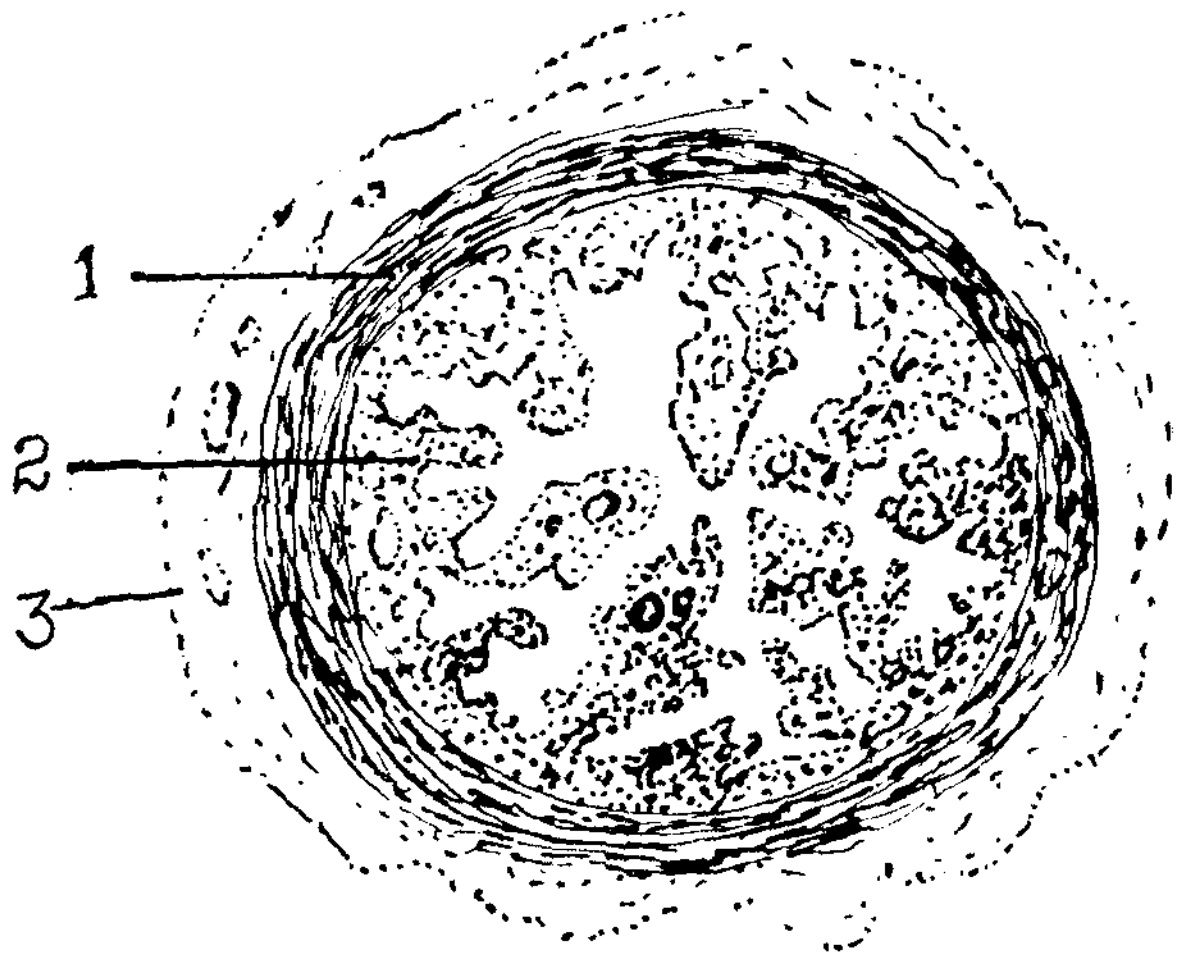

படம் 81

முட்டைநாளத்தின் (oviduct) குறுக்கு வெட்டுத் தோற்றம்

1. வட்டப்பாங்கான தசை (circular muscle); 2. சளிச்சவ்வு (mucosa); 3. சீரோசா (serosa).

முட்டை நாளப் புனல் பாகத்தில் சளிச்சவ்வு அதிகமான மடிப்புகளைக்கொண்டதாகவும், நாளக்குழி மிகச் சுருங்கியதாகவும் உள்ளது. ஆனுல், மற்றப் பகுதிகளில் மடிப்புகள் குறைவாகவும், நாளக்குழி (lumen) பெரியதாகவும் உள்ளது. சீலியா உடைய தூண் மேல்தோலிழைமத்தினுலான சளிச்சவ்வு, டியுனிகா புரோபிரியாவின்மேல் அமைந்துள்ளது. முட்டை நாளத்தில் சளித்தசைசமம் (muscularis mucosa) இல்லை. ஆகையால், டியுனிகா புரோபிரியா நேரடியாகக் கீழ்ச்சளிச் சவ்வோடு தொடர்பு கொண்டுள்ளது. சில சமயங்களில் இவை இரண்டும் ஒன்றிணைந்து ஒரே சுவர் போன்று காணப்படுகின்றன. தசைப் பகுதியில் வட்டப்பாங்கான தசையினுலான உட்சுவரும், நீளப் பாங்கான தசையினுலான வெளிச்சுவரும் அடங்கியுள்ளன.

கருப்பை (Uterus): மனிதக்கருப்பை ஒருபம்பரம்போன்ற உறுப் பாகும். இப் பையில் உடற்பகுதியும், கழுத்தும் காணப்படுகின்றன. கருப்பையின் விரிந்த மேல்முனை முட்டை நாளங்களோடும், கீழ் முனை பெண்குறிக்குழாயோடும் (vagina)தொடர்பு கொண்டுள்ளன. கருப்பையின் சுவரில் மூன்று சவ்வுகள் அமைந்துள்ளன. (1) உள் வரிச்சவ்வு (endometrium), (2) தசைவரிச்சவ்வு (myometrium), (3) வெளிவரிச்சவ்வு (perimetrium). தசைவரிச்சவ்வில் மென்தசை நார்களினாலான பின்னல் அமைந்துள்ளது. கருப்பைச் சுவரின் முக்கால் பகுதியை இச் சவ்வு அமைக்கிறது. கருப்பையின் கழுத்துப் பகுதியில் மென்தசை மூன்று சுவர்களாக நடுவே வட்டப்பாங்கான தசையும், இதற்கு இருமருங்கிலும் நீளப் பாங்கான தசையும் அமைந்துள்ளன.

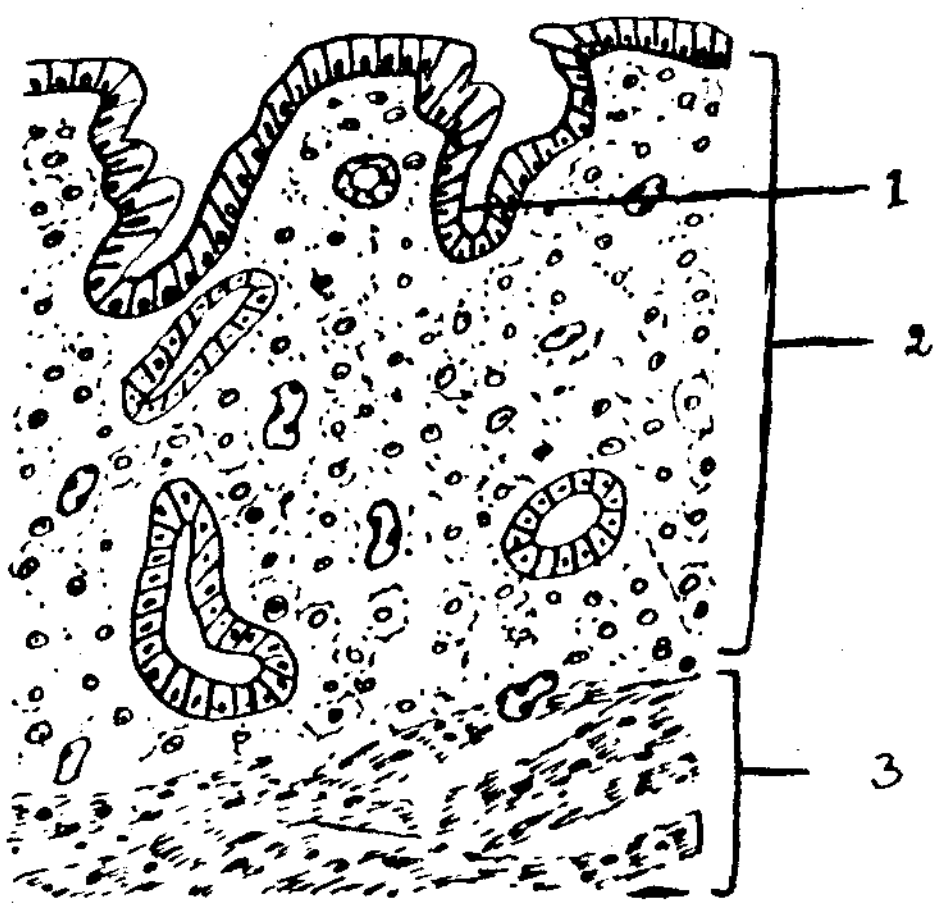

படம் 82

மனிதக் கருப்பையிலுள்ள (uterus) கோழை அல்லது சளிச்சவ்வையும் (mucosa), தசைப்பகுதியையும் (muscularis) காட்டுதல்

1. சுரப்பி; 2. சளிச்சவ்வு (mucosa); 3. தசைவரிச் சவ்வு (muscularis).

உள்வரிச் சவ்வு (Endometrium): உள்வரிச் சவ்வில் பல குழாய்ச் சுரப்பிகள் (tubular glands) அடங்கிய தூண் மேல் தோலிழைமம் அடங்கியுள்ளது. முட்டை விடுவிப்பு, மாத விலக்குச் சமயங்களில் கருப்பையின் சளிச்சவ்வில் பல வேறுபாடுகள் தோன்றுகின்றன. தோன்றும் உருவமைப்பு வேறுபாடுகளை அடிப் படையாகக்கொண்டு கருப்பையின் அமைப்பை நான்கு நிலை களாகப் பிரிக்கலாம்: (1) பல்கிப் பெருகும் நிலை (proliferative

stage) அல்லது எஸ்ட்ரோஜெனிக் நிலை (estrogenic stage), சுரக்கும் நிலை (secratory or progravid stage), (3) முன்மாத விலக்கு நிலை (premenstrual stage), (4) மாதவிலக்கு நிலை (menstrual stage).

பல்கிப் பெருகும் நிலை (Proliferative Stage): மாத விலக்கு முடிந்தவுடன் ஆரம்பிப்பது பல்கிப் பெருகும் நிலையாகும். இந் நிலை பதினொன்கு அல்லது பதினைந்து நாள்கள் வரை நீடிக்கிறது. இப் பருவத்தில் உள்வரிச்சவ்வில் மறுவளர்ச்சியேற்பட்டு, மேல் தோலிழைமச் செல்களுக்குப் பதிலமர்த்தப்படுகின்றது. சுரப்பிச் செல்களின் எண்ணிக்கையும் கூட்டப்பட்டுச் சுரப்பியின் நீளமும் அதிகரிக்கிறது. திசுக்களில் அதிகமான குருதி பாய்ந்து, வீக்கங்களைத் (edema) தோற்றுவிக்கின்றன.

சுரக்கும் நிலை (Secrtory or Progravid Stage): இந் நிலையில் உள்வரிச்சவ்வு அதிகமாக வளர்ச்சியடைந்து காணப்படுகிறது. இப் பருவம் பதின்மூன்று அல்லது பதினொன்காவது நாளில் ஆரம்பித்து இருபத்தாறு அல்லது இருபத்தேழு நாள்கள் வரை நீடிக்கிறது.

முன்மாத விலக்கு நிலை (Premenstrual Stage): முன்மாத விலக்கு நிலையில் குருதித் தொகுப்பில் மாற்றங்கள் தோன்றுகின்றன. சளிச்சவ்விலுள்ள புறப்பரப்புப் பகுதிகள் சிலவும் மறைகின்றன. இச் சமயத்தில் சுரப்பிகள் பல கூறுகளாக உடைபடுகின்றன. அது மட்டுமன்றி, குருதியும், திசுவிலுள்ள அழுக்குப் பொருள்களும் கருப்பைக் குழிக்குள் வெளியேறுகின்றன. இந் நிலை ஓரிரு நாள்கள் நீடித்துக் குருதி உடலிலிருந்து வெளியே வர ஆரம்பிக்கவும் முடிவடைகிறது.

மாதவிலக்கு நிலை (Menstrual Stage): இந் நிலை மூன்றிலிருந்து ஐந்து நாள்கள் வரை நீடிக்கிறது. மாதவிலக்குச் சமயத்தில் உள்வரிச்சவ்வின் முக்கால் பகுதி அமைக்கப்படுகிறது. அப்பொழுது மேல்தோலிழைமம், இணைத்திசு, குருதிக்குழாய்கள் சீரழிவுக்குட்படுகின்றன.

கருத்தரித்தல் (Pregnancy): கருத்தரிக்கும்போது உள்வரிச்சவ்வு நன்கு வளர்ச்சியடைந்து கருப்பையில் வளரும் கருவிற்கு உணவூட்டும் வேலையைச் செய்கிறது. சுரக்கும் நிலையில் கருவுற்ற முட்டையைப் (fertilized ovum) பதிய வைப்பதற்கான செயல் நடைபெறுகின்றது. இந் நிலையில் உள்வரிச்சவ்வில் பல பெரிய ஒழுங்கற்ற குழிகள் தோன்றுகின்றன. இக் குழிகளில் ஒன்றில்தான் கருவுற்ற முட்டை பதிகிறது. இதைச் சுற்றிலுமுள்ள திசுக்கள்

முட்டையைச் சுற்றி ஒரு சீரான பையை அமைக்கின்றன. இப் பையின் சுவர்களிலிருந்து பின்பு தாய் சேய் இணைப்புத் திசு (placenta) தோன்றுகின்றது. கரு முதன்முதலில் சிறியதாயிருக்கும் பொழுது, அதைச் சுற்றிலுமுள்ள பையும் சிறியதாயிருக்கிறது. பின்பு கருவும், அதைச் சுற்றிலுமுள்ள சவ்வுகளும் பெரியனவாகி, கருப்பைக்குழி முழுவதையும் நிரப்புகின்றன.

பிரசவத்தின்போது கருப்பை சுருங்குவதால் கரு வெளியேற்றப் படுகிறது. குழந்தை பிறப்பதற்குப் பிறகும், கருப்பை சுருங்கு கின்றது. இச் சமயத்தில் தாய் சேய் இணைத்திசுவும், உள்வரிச் சவ்வின் மேற்புறச் சுவர்களும் வெளியேற்றப்படுகின்றன. மாத விலக்குப் பருவத்திலுள்ளதைப்போல் கருப்பையிலிருந்து பிரச வத்தின்போது மேல்தோலிழைமம், இணைத்திசுக் குருதிக்குழாய்கள் சீரழிவுக்குட்படுகின்றன. ஆனால், பின்மாதவிலக்குப் பருவத்தில் இச் சீரழிவு சீர் செய்யப்படுகிறது. அதேபோல் குழந்தை பிறப் பிற்குப் பிறகும் சீரழிவு சரி செய்யப்படுகிறது; பின்பல்கிப் பெருகும் நிலை அடைந்து, மாதவிலக்குப் பருவத்தை மறுபடியும் அடைகிறது.

விடுவிக்கப்பட்ட பின், முட்டை, முட்டை நாளத்தின் வழி யாகக் கருப்பையை அடைகின்றது. முட்டை விடுவிப்பிற்குப் (ovulation) பிறகு நுண்பை மஞ்சட்பிண்டமாக (corpus luteum) மாற்றப்படுகிறது. விடுவிக்கப்பட்ட முட்டை கருவுற்றால், அது கருப்பையை அடைந்து கருப்பையிலுள்ள குழிகளில் பதிகின்றது. முட்டை கருவுறு நிலையில் உள்வரிச்சவ்வு முட்டைப் பதிதலுக்கு வேண்டிய செயல்களைச் செய்யாமல் சீரழிகின்றது. அதுமட்டு மல்லாமல் முட்டையும் மாதவிலக்கின்போது வெளியேற்றப்படு கிறது. முட்டை கருவுற்றால் அம் முட்டையை உள்வரிச்சவ்வு, கருப்பையில் பதிய வைக்கிறது. முட்டை கருவுறாமல் வெளியேற்றப் படுமானால், மஞ்சட்பிண்டமும் சீரழிகின்றது. ஆனால், கருவுறும் நிலையில் மஞ்சட்பிண்டம் கருத்தரித்திருக்கும் காலம் முழுவதும் நிலைத்து நிற்கின்றது.

பெண்குறிக்குழாய் (Vagina): பெண்குறிக்குழாயில் சளிச்சவ்வு, கீழ்ச்சளிச்சவ்வு, தசைப்பகுதிகள் காணப்படுகின்றன. இங்குக் காணப்படும் மேல்தோலிழைமம், அடுக்குடைய தட்டை மேல் தோலிழைமம் வகையாகும். தசைப்பகுதியில் மென்தசை நாரிழைகள் காணப்படுகின்றன. இவை இரு சுவர்களாக உள்ளே வட்டப்பாங்கான தசையும், வெளியே நீளப்பாங்கான தசையும் அமைந்து உள்ளன. பெண்குறிக்குழாய் மேல்தோலிழைமம், மாத

விலக்குப் பருவத்தில் மாற்றத்திற்குட்படுத்தப்படுகின்றது. முன் மாதவிலக்குப் பருவத்தில் மேல்தோலிழைமத்தின் மத்தியச் சுவர்களில் கெரட்டினமான செல்கள் காணப்படுகின்றன. மாதவிலக்குப் பருவத்தில் இச் செல்கள் மத்தியப் பகுதியிலிருந்து மேல்தோலிழைமத்தின் புறப்பரப்பிற்குத் தள்ளப்படுகின்றன.

பாற்சுரப்பி (Mammary Gland) : பாற்சுரப்பிகள் மேல்தோலின் கீழ்ச்சுவர்களிலிருந்து தோற்றமுறுகின்றன. இச் சுரப்பிகள் ஒரு கலவைக் கண்ணறைச் சுரப்பியாகும். பாற்சுரப்பியில் பதினைந்திலிருந்து இருபது மடல்கள் வரை காணப்படுகின்றன. இம் மடல்கள் அடர்ந்த இணைத்திசுத் தடுக்கினால் பிரிக்கப்பட்டுள்ளன. ஒவ்வொரு மடலும் பல சிறுமடல்களாக இணைத்திசுத் தடுக்கினால் பிரிக்கப்பட்டுள்ளது. சிறுமடல்களிலுள்ள ஒவ்வொரு கண்ணறையும் பல சிறுமடலுள் (intralobular) நாளங்களில் திறக்கின்றன. இச் சிறுமடலுள் நாளங்களெல்லாம் பின்சிறுமடலிடை நாளங்களிலும் (intralobular), சிறுமடலிடை நாளங்களெல்லாம் பின்வெளியேற்றும் அல்லது பாற்சுரப்பி நாளங்களிலும் திறக்கின்றன. பாற்சுரப்பி செயலாற்றும்பொழுதும் செயலற்று ஓய்வாக இருக்கும் பொழுதும் வெவ்வேறாகக் காட்சியளிக்கின்றது.

ஓய்வு நிலையிலுள்ள சுரப்பி (Resting Gland): ஓய்வு நிலையிலுள்ள பாற்சுரப்பி, ஒரு சுரப்பி போன்றே காட்சியளிப்பதில்லை. இந் நிலையிலுள்ள சுரப்பியின் சுரப்புப் பகுதியில் நாளங்கள் பரவலாகவும், சிறிய அல்லது சீரழிந்த நுண்பைகளையும், சில மேல்தோலிழைமச் செல்கள் தடித்த நாண்களாக அமைந்திருப்பதையும் காணலாம். சிறுமடல்களின் உள்ளுள்ள இச் சுரப்புப் பகுதியிலுள்ள மேல்தோலிழைமம் அடர்த்தியற்ற இணைத்திசுவின்மேல் அமைந்துள்ளது. இதைச் சுற்றிலும் கோலெஜன் நார்த்திரள்கள் காணப்படுகின்றன. இந் நிலையிலுள்ள பாற்சுரப்பியின் நாளங்கள் உள்வரிப்பூச்சில் இரண்டு அல்லது மூன்று செல் வரிசையில் அமைந்துள்ள கூம்புச் செல்களும், நுண்பைகளில் அடுக்கற்ற கூம்பு மேல்தோலிழைமமும் அமைக்கப்பட்டுள்ளன.

செயலாற்றும் சுரப்பி (Active Gland) : கருத்தரித்திருக்கும் பொழுது பாற்சுரப்பியிலுள்ள மேல்தோலிழைமம் உறுப்புப் பொருமலுற்றுக் (hypertrophy) காட்சியளிக்கிறது. ஐந்து மாதக் கருத்தரித்தலின்போது பாற்சுரப்பி, ஓய்வு நிலையிலுள்ளதைவிட மிக மாறுபட்டுக் காணப்படுகிறது. திசு நாண்களிலிருந்து கண்ணறைகள் தோற்றமுறுகின்றன. சிறுமடல்களுக்குள் இணைத்திசு நன்கு வளர்ச்சியுற்றுக் கண்ணறைகள் நாளங்கள் நிறைந்தும்

காணப்படுகின்றன. குழந்தை பிறப்பின்போது கண்ணறைகளும், நாளங்களும் நன்கு வளர்ச்சியுற்றுக் காணப்படுகின்றன; கொழுப்புத்துளிகள் நிறைந்து காணப்படுகின்றன. கண்ணறைகளி லிருந்து கிளம்பும் நாளங்களின் உள்வரிப்பூச்சாகக் குட்டையான தூண் செல்களும் வெளியேற்றும் நாளங்களில் பொய்யடுக்கு மேல் தோலிழைமமும், முலைக்காம்புப் பகுதியில் அடுக்குடைய மேல் தோலிழைமமும் அமைந்துள்ளன.

பாற்சுரப்பியும் கட்டுப்பாடும் : பாற்சுரப்பி, பல ஹார்மோன் களினுல் கட்டுப்படுத்தப்படுகின்றன. இச் சுரப்பிகள் இளமைப் பருவத்திற்கு முன்பே வளர்ச்சியுற்றிருந்தாலும், இளமைப் பரு வத்தில்தான் எஸ்ட்ரோஜன் (estrogen), புரோஜெஸ்ட்ரான் (progesterone) எனும் இரு ஹார்மோன்களால் தூண்டப்படு கின்றன. இவ் விரு ஹார்மோன்களும் பிட்யுட்டரியின் முன்மட லிலிருந்து தோன்றும் ஹார்மோன்களால் கட்டப்படுத்தப்படு கின்றன. கருத்தரிக்கும்பொழுது பாற்சுரப்பி, பாலைச் சுரக்கத் தயார் நிலையில் வைக்கப்பட்டுள்ளது. ஆனுல், பிரசவத்திற்குப் பிறகுதான் பால் சுரக்கப்படுகிறது. இதைப் பிட்யுட்டரியின் முன் மடலிலிருந்து உற்பத்தியாகும் புரோலேக்டின் (prolactin) என்ற ஹார்மோனும், அட்ரீனல் சுரப்பியிலிருந்து (adrenal gland) உற் பத்தியாகும் சுரப்புப் பொருள்களும் கட்டுப்படுத்துகின்றன.

குழந்தை பிறப்பிற்குப் பிறகு பல நாள்கள் வரை பாற்சுரப்பி செயலாற்றும் நிலையிலுள்ளது; பின் ஓய்வு நிலையை அடைகின்றது. ஓய்வு நிலையில் கண்ணறைகளும், நாளங்களும் அழிவுறுகின்றன. அவ் விடங்களை இணைத்திசு நிரப்புகின்றது.

பாற்சுரப்பிக் குருதி, விலா எலும்பு, உட்பாற்சுரப்பித் தமனிகள், அக்குள் தமனியின் மார்புக் கிளைகளின் வழியாக வரு கின்றன. இத் தமனிகளின் முனைகள் கண்ணறைகளில் முடிவடை கின்றன. பல நிணநீர் நாளங்கள் இச் சுரப்பிக்குக் குருதியூட்டு கின்றன. பாற்சுரப்பியிலுள்ள மேல்தோலிழைமத்திலும், குருதிக் குழாய்களிலும், மூளைத் தண்டுவட, பரிவு நரம்பு மண்டலங்களி லிருந்து வரும் நரம்புகளும் முடிவடைகின்றன.

15. நாளமில்லாச் சுரப்பிகள்

(Endocrine Glands)

நாளமில்லாத தனது சுரப்புப் பொருள்களை நேரடியாகக் குருதியோட்டத்தில் கொட்டும் மேல்தோலிழைமச் செல் திரட்சியை நாளமில்லாச் சுரப்பி என்று கொள்ளலாம். இச் சுரப்பிகளிலிருந்து ஹார்மோன்கள் (hormones) உற்பத்தியாகின்றன. ஹார்மோன்கள் நேரடியாகத் திசுக்களுக்கு அல்லது செல்களுக்குச் சென்று, அவற்றின் செயற்திறன்களை ஒழுங்குபடுத்துகின்றன. ஹார்மோன்கள் உறுப்புகளைத் தூண்டவும், அவற்றின் வேலைகளை நிறுத்தவும், அவை ஒழுங்காகச் செயல்படவும் உதவுகின்றன; உடலிலுள்ள வேறுபட்ட செயல்களை ஒருமுகப்படுத்தி, ஒரே சீராக வேலை செய்ய உதவுகின்றன. எவ்வாறு நரம்பு மண்டலம் உடலிலுள்ள வெவ்வேறு மண்டலங்களை ஒருமுகப் படுத்தி ஒரே சீராக இயக்க உதவுகிறதோ, அதே போன்று குருதியின் வழியாகத் தொடர்பை ஏற்படுத்திக்கொண்டு ஹார் மோன்கள் வெவ்வேறு மண்டலங்களின் செயற்திறன்களை ஒருமுகப்படுத்தி இயக்க உதவுகின்றன. உடலின் உட்சூழ்நிலையை நிலையாக வைத்துக்கொள்ளும் இயலியக்கங்களை (mechanisms) ஹார்மோன்கள் கட்டுப்படுத்துகின்றன.

உடலிலுள்ள நாளமில்லாச் சுரப்பிகளில் முக்கியமானவை ஹைப்போபைசிஸ் (hypophysis) அல்லது பிட்யுட்டரி (pituitary), தைராய்டு (thyroid), பக்கத் தைராய்டு (parathyroid), அட்ரீனல் (adrenal), பாலணுச் சுரப்பிகள் (gonads), கணையத்திலுள்ள லேன்கர்கேன்னின் திட்டுகள் (Islets of Langerhans) ஆகியவையாகும். தாய்சேய் இணைப்புத்திசு (placenta), குடல், சிறுநீரகம் ஆகியவற்றிலிருந்தும் ஹார்மோன்கள் உற்பத்தியாகின்றன. தைராய்டு, பக்கத் தைராய்டு, விந்தகம், கணையம் போன்றவற்றிலிருந்து ஒன்று அல்லது இரு ஹார்மோன்களும் மற்றவற்றி

விருந்து அதிகமான ஹார்மோன்களும் உற்பத்தியாகின்றன. ஹைப்போபைசிஸ் அல்லது பிட்யுட்டிரியின் முன்மடலிலிருந்து ஆறு ஹார்மோன்கள் உற்பத்தியாகின்றன.

நாளமில்லாச் சுரப்பிகளெல்லாம் ஒரே விதமான பண்புகளைக் கொண்டு விளங்குகின்றன. இச் சுரப்பிகளிலிருந்து சுரக்கப்படும் ஹார்மோன்கள் ஒவ்வொன்றும் ஒரு திசு அல்லது உறுப்பு அல்லது உடல் முழுவதையும் கட்டுப்படுத்துகின்றது. குருதி வழியாக ஹார்மோன்கள் உடல் முழுவதும் பரவினாலும் சில உறுப்புகள் மட்டும் தனி உறுப்பை இயக்கும் தன்மையைக்கொண்ட ஹார்மோன்களால் கட்டுப்படுத்தப்படுகின்றன. நாளமில்லாச் சுரப்பிகளில் ஹார்மோன்களை எடுத்துச் செல்ல நாளங்கள் கிடையா. இதற்கு மாறாகச் சுரப்புப் பொருள்கள் நேரடியாகக் குருதியோட்டத்தினுள் கொட்டப்படுகின்றன. ஒவ்வொரு சுரப்பியிலும் பேரென்கைமா, குருதிக்குழாய்கள் உட்சட்டம் (stroma) அடங்கியுள்ளன. பேரென்கைமாவின் செல்கள் பல கோணங்களை உடைய மேல்தோலிழைமச் செல்களைப் போன்று காட்சியளிக்கின்றன. செல்கள் குருதிக்குழாய் அல்லது நிணநீர்க்குழாய்ச் சுவர்களோடு தொடர்பு கொண்டுள்ளன. செல்களிலுள்ள சைட்டோப்பிளாசத்தில் கொழுப்பு அல்லது நீர்த்த பொருள்கள் அல்லது குறுமணிகள் அடங்கிய குமிழ்கள் (vacuoles) காணப்படுகின்றன.

நாளமில்லாச் சுரப்பிகள் அதிகளவு குருதியூட்டப்பட்டுள்ளன. முக்கியமாகத் தைராய்டு சுரப்பியும், அட்ரீனலும் மிக அதிகளவிலே குருதி நாளங்களைக்கொண்டு விளங்குகின்றன. இதற்குக் காரணம் இவை அதிகளவிலே வளர்சிதை மாற்றத்தில் பங்கேற்பதேயாகும். அது மட்டுமன்றி, இவை உணர்ச்சிகளால் அடிக்கடி தூண்டப்படுவதேயாகும்.

பிட்யுட்டரி அல்லது ஹைப்போபைசிஸ் (Hypophysis): நாளமில்லாச் சுரப்பிகளிலே மிகச் சிறப்புடைய சுரப்பி பிட்யுட்டரியாகும். மற்றச் சுரப்பிகளையெல்லாம் கட்டுப்படுத்துவதால், இச் சுரப்பியைத் தலைமைச் சுரப்பி (master gland) என்றழைக்கிறோம். இச் சுரப்பியின் ஒரு பகுதி வாய்வெளியடுக்கிலிருந்தும் (oral ectoderm), மற்றப் பகுதி மூளையிலிருந்தும் தோன்றுகின்றன. முதிர் விலங்கில் இச் சுரப்பி மூளையோடு தொடர்புகொண்டுள்ளது. இச் சுரப்பியின் முன், பின்மடல்கள் (anterior and posterior lobes) எலும்புக்குழியில் அமைந்துள்ளன. அக் குழிக்குச் செல்லா டர்சிகா (sella turcica) என்று பெயர். செல்லா டர்சிகாவில் அமைந்துள்ள

பிட்யுட்டரியின் பகுதி ஒரு டுராச் (dura) சவ்வினால் கீழ்ப்புறமாகச் சூழப்பட்டுள்ளது. டுராவின் நீட்சியான டயப்ரமா செல்லே (diaphragma sellae) செல்லா டர்சிகாவின் கூரையாக மேற் புறத்தில் அமைந்துள்ளது. டயப்ரமா செல்லேவில் ஒரு துளை அமைந்துள்ளது. அதன் வழியாகப் பிட்யுட்டரியின் காம்பு ஊடுருவிச் சென்று மூளையோடு இணைந்துள்ளது.

ஹைப்போபைசிஸில் இரு மடல்கள் காணப்படுகின்றன. முன் மடல் (anterior lobe) இளஞ்சிவப்பு நிறமாகவும், சுரப்புத்திசுவைக் கொண்டதாகவுமிருக்கிறது. பின்மடல் (posterior lobe) வெள்ளையாகவும், உறுதியாகவும், நாரியல் தன்மையுடையதாகவுமுள்ளது. பிட்யுட்டரியின் முன்மடலோடு தொடர்பு கொண்டுள்ள சிறு பகுதிக்குப் பார்ஸ் டியுபெராலிஸ் (pars tuberalis) என்று பெயர். இது பிட்யுட்டரிக் காம்பைச் சுற்றி அமைந்துள்ளது. பிட்யுட்டரி

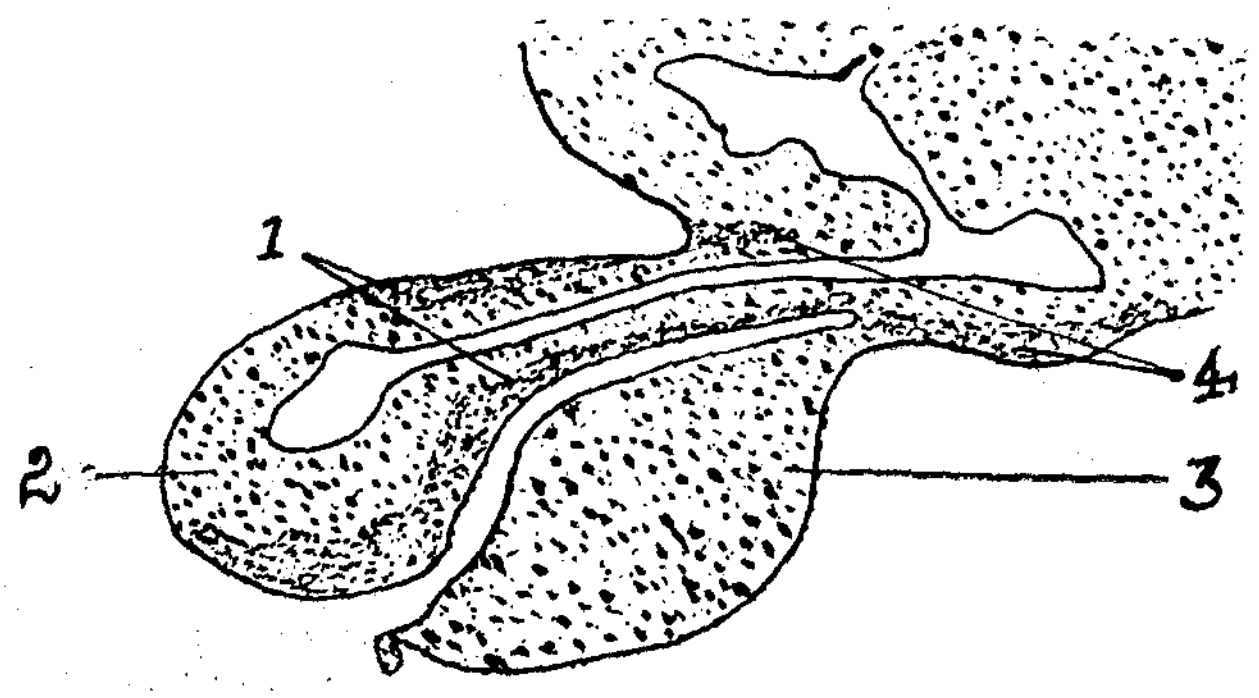

படம் 83

ஹைப்போபைசிஸின் வெட்டுத் தோற்றம்

1. இடைமடல் (pars intermedia); 2. பார்ஸ் நெர்வோசா (pars nervosa); 3. பார்ஸ் டிஸ்டாலிஸ் (pars distalis); 4. பார்ஸ் ட்யுபராலிஸ் (pars tuberalis).

யின் இருமடல்களுக்கு இடையிலுள்ள பகுதிக்கு இடைமடல் (intermediate lobe or pars intermedia) என்று பெயர். ஹைப்போபைசிஸ், மூளையோடு இன்ஃபண்டிபுலத்தினால் (infundibulum) இணைக்கப்பட்டுள்ளது. இன்ஃபண்டிபுலத்தில் ஓர் இன்ஃபண்டிபுலக் காம்பும் (infundibular stem), மத்தியப் புடைப்பும் (median eminence) காணப்படுகின்றன. மத்தியப் புடைப்பிலுள்ள இன்ஃபண்டிபுலார்த் துளையின் (infundibular recess) வழியாக இன்ஃபண்டிபுலம் மூளையின் மூன்றாவது குழியில் (third ventricle) திறக்கிறது. டயப்ரமா செல்லேவிற்குக் கீழே இன்ஃபண்டிபுலக்காம்பு

தடித்துப் பார்ஸ் நெர்வோசா (pars nervosa) அல்லது இன்ஃபன்டிபுல நீட்சி (infundibular process) ஆகின்றது. இன்ஃபன்டிபுலக்காம்பு, மூளையோடு மத்தியப் புடைப்புப்பகுதியில் இணைந்துள்ளது. பார்ஸ் நெர்வோசா, காம்பு, மத்தியப்புடைப்பு ஆகியவற்றை மொத்தமாக நியுரோ ஹைபோபைசிஸ் (neuro-hypophysis) என்றழைக்கிறோம். பார்ஸ் நெர்வோசாவும், இடை மடலும் சேர்ந்து பின்மடலைத் (posterior lobe) தோற்றுவிக்கின்றன. பார்ஸ் டியுபெராலிஸ், இடைமடல், பார்ஸ் டிஸ்டாலிஸ் (pars distalis) அல்லது முன்மடல் ஒன்றாக அடினோ ஹைபோபைசிஸைத் (adenohypophysis) தோற்றுவிக்கின்றன. அடினோ ஹைபோபைசிஸ் வாய் வெளியடுக்கிலிருந்தும் நியுரோ ஹைபோபைசிஸ் நரம்பு வெளியடுக்கில் (neural ectoderm) இருந்தும் தோன்றுகின்றன. இதைக் கீழ்க்காணும் அட்டவணையின் மூலம் தெரிந்துகொள்ளலாம்:

தோற்றம்	பிரிவுகள்	உட்பிரிவுகள்	செல்லா டர்சிகாவினுள் இருக்கும் மடல்கள்
வாய் வெளி அடுக்கு (oral ectoderm)	அடினோ ஹைபோபைசிஸ் (adeno hypophysis)	பார்ஸ் டியுபராலிஸ் பார்ஸ் டிஸ்டாலின் அல்லது பார்ஸ் ஆண்டீரியர் இடைப் பகுதி	முன்மடல் (anterior lobe)
நரம்பு வெளி அடுக்கு (neural ectoderm)	நியுரோ ஹைபோபைசிஸ் (neuro hypophysis)	பார்ஸ் நெர்வோசா-இன்ஃபன்டிபுலார் நீட்சி இன்ஃபன்டிபுலம் இன்ஃபன்டிபுலக் காம்பு மத்தியப் புடைப்பு	பின்மடல் (posterior lobe)

இன்ஃபன்டிபுலார்க் காம்பும், அதைச் சுற்றிலுமுள்ள பார்ஸ் டியுபராலிஸும் சேர்ந்து ஹைபோபைசியல் காம்பைத் (hypophyseal stalk) தோற்றுவிக்கின்றன.

பெரும்பாலான உயிரினங்களில் முன்மடல், பின்மடலிலிருந்து ஒரு குழியினால் தனிப்படுத்தப்பட்டுள்ளது. அக் குழிக்குக் கருத் தடையாளக் குழி (vestigeal lumen) என்று பெயர். மனிதனில் இவ் விரு மடல்களுக்கிடையே ஓர் இடைமடல் காணப்படுகிறது. ஆனால் திமிங்கிலம், கடற்பன்றி (porpoise), பறவைகள், எறும் புண்ணி போன்ற விலங்கினங்களில் இடைமடலும், கருத்தடை யாளக்குழியும் காணப்படுவதில்லை. இவ் விலங்குகளில் பார்ஸ் நெர்வோசா அல்லது நரம்பு மடல் (neural lobe) மூளைத்தண்டுவட உறைகளால் (meninges) சூழப்பட்டுள்ளது. அது மட்டுமல்லாமல் நரம்பு மடல் முன்மடலிலிருந்து தனிப்படுத்தப்பட்டுள்ளது.

மூளைக்குக் கீழே அமைக்கப்பட்டுள்ள பிட்யுட்டரி (மனிதனில்) குறுக்காக 1.2-லிருந்து 1·5 செ.மீ. வரையிலும், நீளவசத்தில் 1 செ. மீட்டரும், உயரம் 0.5 செ.மீ. அளவு கொண்டதாயுமிருக்கிறது. இவை முதிர் விலங்கில் 0.5—0.6 கிராம் எடை கொண்டதாயிருக் கின்றன. ஆணை விடப் பெண்ணிலுள்ள பிட்யுட்டரி மிகக் கனமா யுள்ளது. கருத்தரித்திருக்கும்பொழுது பிட்யுட்டரி அல்லது ஹைறப் போபைசஸின் எடை 1.0 கிராம் வரை கூடுதலாகிறது. ஆனால் வயதான காலத்தில் பிட்யுட்டரியின் எடை குறைவதாகக் கண்டு பிடிக்கப்பட்டுள்ளது.

குருதி நாளங்களும் நரம்புகளும் : உட்கழுத்துத் தமனியிலிருந்தும் (internal carotid artery), வில்லிஸ் வளையிலிருந்தும் (circle of willis) கிளம்பும் மேல் ஹைறப்போபைசியல் தமனிகள் (superior hypophyseal arteries) பிட்யுட்டரியின் முன்மடலிற்குக் குருதி யூட்டுகின்றன. இத் தமனிகளின் சில கிளைகள் நேரடியாக முன் மடலிலுள்ள பைக்குழிவுகளில் திறக்கின்றன. இன்னும் சில கிளைகள், இன்ஃபன்டிபுலம் வரை நீட்சியுற்று, மத்தியப்புடைப் பிலும், காம்பிலும் பல சிறு தந்துகிகளாக முடிவடைகின்றன. இங்குள்ள குருதியைப் பல தந்துகிகள் சேகரித்து, பல சிரைகளில் கொட்டுகின்றன. இச் சிரைகள், பார்ஸ் டியுபராலிஸ் வழியாக முன் மடலிலுள்ள பைக்குழிவுகளை அடைகின்றன. இன்ஃபன்டிபுலத்தில் ஆரம்பித்து முன்மடலின் பார்ஸ் டிஸ்டாலிலுள்ள குழிகளில் முடி வடையும் இத் தந்துகிகள் மொத்தமாக ஹைறப்போபைசியல் போர்டல் தொகுப்பைத் (hypophyseal portal system) தோற்று விக்கின்றன. இத் தொகுப்பின் வழியாக ஹார்மோன்கள் இன்ஃ பன்டிபுலத்திலிருந்து முன்மடலிற்குச் செல்ல ஏதுவாகிறது.

பார்ஸ் நெர்வோசா அல்லது நரம்புமடலிற்குக் குருதி, பின் ஹைறப்போபைசிஸ் தமனிகள் (inferior hypophysis arteries)

மூலமாக வருகிறது. முன்மடலிலிருந்தும், நரம்புமடலிலிருந்தும் கிளம்பும் சிரைகள் கேவர்னஸ் பைக்குழிவுகளில் முடிகின்றன.

ஹைப்போதலாமஸ்ஸிலிருந்து (hypothalamus) கிளம்பும் ஹைப்போதலாமோ-ஹைப்போபைசியஸ் நரம்பிழைகளால் (hypothalamo-hypophysis nerve fibre) பிட்யுட்டரி தூண்டப்படுகிறது.

முன்மடல் (**Pars Anterior or Anterior Lobe**) : பிட்யுட்டரின் முக்கால்பகுதியை முன்மடல் அமைக்கிறது. இம் மடலிலுள்ள பேரென்கைமாவில் பல செல்களினாலான நாண்கள் பின்னிப் பிணைந்து காணப்படுகின்றன. செல் நாண்கள் பைக்குழிவுத் தந்துகிகளிலிருந்து இணைத்திசுவினால் தனிப்படுத்தப்பட்டுள்ளன. பேரென்கைமாசெல்கள் இரு வகைப்படும். குரோமோபோப்கள் (chromophobes), குரோமோபில்கள் (chromophiles) அல்லது நிறம் சார்ந்த பொருள்கள். நிறம் சார்ந்த பொருள்கள் அமிலம் சார்ந்த பொருள்கள் (acidophiles), காரம் சார்ந்த பொருள்கள் (basophiles) என்று இரு வகைப்படும். இம் மூன்றைத் தவிர, மற்றும் பல வகைச் செல்கள் இருப்பதாகக் கண்டுபிடிக்கப்பட்டுள்ளன.

குரோமோபோப்கள் சேமிப்புச் செல்கள் (reserve cells) அல்லது தலைமைச் செல்கள் (chief cells) என்றழைக்கப்படுகின்றன. இவை வட்டமாகவும், நீளமாகவுமிருக்கின்றன. இச் செல்கள் நிறம் சார்ந்த பொருள்களின் அளவை ஒத்திருக்கின்றன. உட்கருவில் நிறப்பொருள் பரவலாகவும், சைட்டோப்பிளாசம் குறுமணிகளற்றும் காணப்படுகின்றன. சைட்டோப்பிளாசத்தில் கால்கை உறுப்பும், மைட்டோக்காண்டிரியாவும் நன்கு காட்சியளிக்கின்றன. குரோமோபோப்கள், உயிரி கருத்தரிக்கும் பொழுது வேறு வகை செல்களான ஈசனோபில்களாக மாறுபடக் கூடியனவாக இருக்கின்றன.

குரோமோபோப்கள், காரம் சார்ந்த பொருள்களையும்விட அதிகமான எண்ணிக்கையில் அமிலஞ்சார்ந்த பொருள்கள் காணப்படுகின்றன. அமிலஞ்சார்ந்த செல்கள் வட்டமாக அல்லது முட்டை வடிவமாயுள்ளன. உட்கரு முட்டை வடிவமாகவும், இரு உட்கருமணிகளை உடையதாகவும் இருக்கின்றது. ஒவ்வொரு செல்லைச் சுற்றியும் ஒரு செல்லுறை அமைந்துள்ளது. சைட்டோப்பிளாசத்தில் பல அமிலஞ்சார்ந்த குறுமணிகள் காணப்படுகின்றன.

காரஞ்சார்ந்த செல்கள் (basophiles) அமிலஞ்சார்ந்த செல்களைவிடக் குறைவாகவும், ஈசனோபில்களைவிட அதிகமான

எண்ணிக்கையிலும் காணப்படுகின்றன. இவை வட்டமாக அல்லது முட்டை வடிவமாக அல்லது கோணவடிவாக (angular) இருக்கின்றன. உட்கரு ஈசனேபில்களிலுள்ளதைப் போலிருக்கிறது. சைட்டோப்பிளாசத்தில் அதிகமான காரஞ்சார்ந்த குறுமணிகள் காணப்படுகின்றன. பெரிய கால்கை உறுப்பும், அதிகமான மைட்டோக்காண்டிரியாக்களும் காணப்படுகின்றன.

முன்மடலின் வேலைகள் : ஹைப்போபைசிஸ் செய்முறையினால் நீக்கப்படும்பொழுது, உடல் வளர்ச்சி குறைகிறது. பாலணுச் சுரப்பிகளும், தைராய்டு, அட்ரீனல் சுரப்பிகளும் சுருங்குகின்றன. இது தவிர, மற்றும் பல இரண்டாந்தர விளைவுகளும் தோன்றுகின்றன. உதாரணமாகப் பாலணுச் சுரப்பிகள் (gonads) சுருங்கும்பொழுது, இதனால் கட்டுப்படுத்தப்பட்ட இனவிருத்தி உறுப்புகளும் சுருங்குகின்றன. தைராய்டு சுருங்கும்பொழுது, வளர்சிதை மாற்றத்தின் வேகம் குறைகிறது. அட்ரீனல் புறணி (adrenal cortex) சுருங்குவதால், கார்போஹைடிரேட் வளர்சிதை மாற்றத்தில் சிக்கலேற்படுகின்றது

ஹைப்போபைசிஸ்ஸின் முன்மடலிலிருந்து ஆறு வகையான ஹார்மோன்கள் உற்பத்தியாகின்றன. அவை (1) சோமட்டோட்ரோபின் (somatotropin) அல்லது சோமட்டோட்ரோபிக் ஹார்மோன் (somatotrophic hormone) அல்லது சோ-ட்-ஹா (S.T.H.) அல்லது வளர்ச்சி ஹார்மோன் (growth hormone). இந்த ஹார்மோன் உடலின் வளர்ச்சியை முக்கியமாக எலும்புகளின் வளர்ச்சியைத் தூண்டுகின்றது.

(2) தைரோட்ரோபின் (thyrotropin) அல்லது தைரோட்ரோபிக் ஹார்மோன் (thyrotrophic hormone) அல்லது தைராய்டைத் தூண்டும் ஹார்மோன் (thyroid stimulating hormone or T.S.H.) தைராய்டு சுரப்பியைத் தூண்டுகிறது.

(3) அட்ரீனோகார்டிகோட்ரோபின் (adrenocorticotrophin or adrenocorticotrophic hormone or A.C.T.H or corticotropin) அட்ரீனலைத் தூண்டுகிறது.

(4) நுண்பை தூண்டும் ஹார்மோன் (follicle stimulating hormone or F.S.H.) முட்டையகத்தில் நுண்பைகள் தோன்றுவதையும், விந்தகத்திலுள்ள விந்தக நுண்குழாய்களில்விந்தணுக்கள் தோன்றுவதையும் கட்டுப்படுத்துகின்றன.

(5) லூட்டினைசிங் ஹார்மோன் (luteinizing hormone or L.H. or interstitial cell stimulating hormone or I.C.S.H.)

பெண் உயிரியின் உள்ளுறைச் செல்களைத் (theca interna cells) தூண்டி எஸ்ட்ரோஜன் சுரக்க வழி செய்கின்றது; முட்டையக நுண்பைகளை முதிர்ச்சியடையச் செய்கின்றது; முட்டையக நுண் பைகளிலிருந்து விடுவிக்கச் செய்யவும், மஞ்சட்பிண்டம் (corpus luteum) தோன்றவும் உதவுகின்றது.

ஆணினங்களில் லூட்டினைசிங் ஹார்மோன்கள் லெய்டிங் இடையீட்டுச் செல்களைத் (cells of leyding) தூண்டி டெஸ்டோ ஸ்டீரோனைச் (testosterone) சுரக்க வைக்கின்றன. இதன் விளை வாகத் துணை இனவிருத்தி உறுப்புகளும், இரண்டாந்தர இனப் பண்புகளும் கட்டுப்படுத்தப்படுகின்றன.

(6) லேக்ட்டோஜெனிக் ஹார்மோன் (lactogenic hormone or prolactin or luteotrophic hormone or Lt. H.) குழந்தை பிறப்பிற்குப் பிறகு, தாயின் பாலைச்சுரக்க உதவுகின்றது; அதுமட்டு மன்றி மஞ்சட்பிண்டத்திலிருந்து புரோஜெஸ்ட்ரான் சுரக்கவும் தூண்டுகின்றது.

ஹைப்போபைசிஸ்ஸிலிருந்து சுரக்கப்படும் ஹார்மோன் களுக்கும், சில சிறப்புச் செல்களுக்கும் தொடர்பு இருப்பதாகக் கண்டுபிடிக்கப்பட்டுள்ளது. ஏக்ரோமெகாலி (acromegaly) ராட்சசத் தன்மையுள்ள (gigantism) உயிரிகளில் அமிலஞ்சார்ந்த பொருள்கள் (acidophiles) அதிகமாகக் காணப்படுகின்றன. குள்ளனின் (dwarf) பிட்யுட்டரியில் அமிலஞ்சார்ந்த பொருள்கள் இல்லை. அமிலஞ்சார்ந்த பொருள்கள் லூட்டியோட்ரோபினைச் சுரப்பதாகக் கண்டுபிடிக்கப்பட்டுள்ளது. கருத்தரித்திருக்கும் பொழுது அமிலஞ்சார்ந்த பொருள்களின் எண்ணிக்கையும், லூட்டியோட்ரோபினின் அளவும் கூடுதலடைகின்றன.

பெரும்பாலான உயிரினங்களில் இரு வகையான அமிலஞ் சார்ந்த பொருள்கள் அமைந்துள்ளன. அவை, கார்மினோபில்களும் (carminophiles), ஆரஞ்சுப்பொருள்களுமாகும் (orangeophiles). கருத்தரித்திருக்கும்பொழுது கார்மினோபில்களின் எண்ணிக்கை கூடுதலடைகின்றது. ஆனால், ஆரஞ்சுப் பொருள்களின் எண்ணிக்கை நிலையாயிருக்கிறது. இங்குக் கார்மினோபில்கள் லூட்டியோட் ரோபின் சுரத்தலையும், ஆரஞ்சுப்பொருள்களின் வளர்ச்சியையும் கட்டுப்படுத்துகின்றன.

அமிலஞ்சார்ந்த பொருள்கள், நுண்பை தூண்டும் ஹார் மோனையும், தைராய்டு தூண்டும் ஹார்மோனையும், லூட்டினைசிங் ஹார்மோனையும் சுரப்பதாக ஆராய்ச்சிகள் வலியுறுத்துகின்றன.

அட்ரீனே கார்டிகோட்ரோபிக் ஹார்மோன் சுரக்கப்படுவது பற்றிப் பல வாக்குவாதங்கள் நிலவுகின்றன. இவை அமிலஞ்சார்ந்த அல்லது காரஞ்சார்ந்த அல்லது சில சிறப்புச் செல்களினுலான ஊன் பசை நிரம்பியுள்ள சிறிய நுண்பைகளால் (microfollicles) சுரக்கப் படுவதாகக் கருதப்படுகிறது. ஆனால், அ-கா-ட்-ஹா (A. C. T. H) குரோமாபோப்களிலிருந்து வேறுபாடடைந்த அட்ரீனலெக்டெமிச் செல்களிலிருந்து (adrenalectomy cells) சுரப்பதாகக் கண்டு பிடிக்கப்பட்டுள்ளது. குரோமோபோப்கள் எவ்விதமான ஹார் மோன்களையும் சுரப்பதில்லை.

இடைமடல் (Pars Intermedia) : கருத்தடையாளக் குழியின் (vestigial lumen) முதுகுப்பக்கத்தின் வரிப்பூச்சாக இடைமடல் அமைந்துள்ளது. இம் மடலில் பல, பலகோணமுடைய செல்கள் காணப்படுகின்றன. செல்களில் பல சுரக்கும் குறுமணிகள் அடங்கி யுள்ளன. மனிதனிலும், வாலில்லாக் குரங்கிலும், இடைமடல் மிகச் சிறியதாக உள்ளது. இடைமடலிலுள்ள பைகளில் ஊன் பசை நிரம்பிக் காணப்படுகிறது. ஊன்பசை, கருத்தடைளாளக் குழியிலும் காணப்படுகிறது. இப் பசையில் அயோடின் அமைந் துள்ளது. இந்த ஊன் பசையின் வேலை குறித்து இன்னும் தெளி வாக்கப்படாமலிருக்கிறது.

நியுரோஹைப்போபைசிஸ் (Neurohypophysis) : இன்ஃபண்டி புலார் நீட்சியும் (infundibular process), இன்ஃபன்டிபுலமும் சேர்ந்து நியுரோஹைப்போபைசிஸ்ஸை அமைக்கின்றன. நரம்பு மடல் (neural lobe) அல்லது இன்ஃபன்டிபுலார் நீட்சி, மூளையின் ஹைப்போத்தலாமஸ்ஸிலிருந்து கீழ்ப்புற வளர்ச்சியாகத் தோன்று கிறது. இன்ஃபன்டிபுலத்தில் இன்ஃபன்டிபுலக் காம்பும், மத்தியப் புடைப்பும் அமைந்துள்ளன. மேலே குறிப்பிட்ட எல்லாப் பகுதி களிலும் ஒரே விதமான செல்களும், நரம்புக் குருதிநாளங்களும் சுரப்புப் பொருள்களும் அடங்கியுள்ளன.

நரம்புமடலிலுள்ள செல்களைப் பிட்யுட்டரி செல்கள் (pitui-cytes) என்று பூசி (Bucy) என்பவர் பெயரிட்டழைக்கிறர். இச் செல்கள் நியுரோகிலியாச் செல்களை ஒத்திருக்கின்றன. பிட்யுட்டரிச் செல்கள் மிகச் சிறியனவாகவும், பல நீட்சிகளை உடையனவாயுமிருக் கின்றன. பிட்யுட்டரிச்செல்களில் பல கதிர்சிதர்வுறும்குறுமணிகளும், (refractile granules), மஞ்சள், பழுப்பு நிறப் பொருள் குறுமணி களும் அடங்கியுள்ளன. இச் செல்களிலுள்ள உட்கருக்கள் வட்ட மாக அல்லது முட்டை வடிவமாயிருக்கின்றன. ரோமிஸ் (romeis) செல்களை ரெடிகுலார்ப் பிட்யுட்டரிச் செல்கள் (reticulo pituicytes)

சிறிய பிட்யுட்டரிச் செல்கள் (micropituicytes), நாரியல் பிட்யுட்டரி செல்கள் (fibropituicytes), அடினோ பிட்யுட்டரிச் செல்கள் (adenopituicytes) என்று நான்கு வகைகளாகப் பிரித்துள்ளார்.

பிட்யுட்டரிச் செல்களிலுள்ள ஆஸ்மியோபிலிக் (osmiophilic) குறுமணிகள் சுரப்புத்தன்மை கொண்டனவெனக் கருதப்படுகிறது. ஹைப்போதலாமஸில் (hypothalamus) அமைந்துள்ள நரம்புச் செல்களான மேல்கண் (supra optic), பக்க ஏற்றறை உட்கருக்கள் (para ventricular nucloi) சுரப்புத் தன்மையுடையனவாகும். இவற்றால் சுரக்கப்படும் பொருள்கள் மடலினற்ற நரம்பிழைகள் வழியாக நரம்புமடலிற்குச் சென்று அங்குப் பல திரள்களாகச் சேகரித்து வைக்கப்படுகின்றன. இத் திரள்களை ஹெரிங் உடலிகள் (Herring Bodies) என்றழைக்கிறோம்.

நியுரோஹைப்போபைசிஸிலிருந்து சுரக்கப்படும் ஆக்ஸிடோசின் (oxytocin), பிரசவத்தின்போது கருப்பையைச் சுருக்கிக் குழந்தை வெளிவர உதவி செய்கிறது. அதுமட்டுமன்றிப் பாற் சுரப்பிகளிலுள்ள கண்ணறைகளையும், நாளங்களையும் சுருக்கிப் பால் வெளிவரத் தூண்டுகிறது. மற்றொரு ஹார்மோனான வாசோபிரசின் (vasopressin) சிறுநீரின் வழியாகத் தண்ணீர் வெளியே அதிகமாகச் சென்றுவிடாமல் தடுத்து, மறுபடியும் உட்கிரகிக்கிறது. குருதி அழுத்தத்தைக் கூட்டவும், குடல், மூச்சுப்பிரிகுழாய்த் தசைமத்தைச் சுருக்கவும் செய்கின்றது.

பார்ஸ் டியுபராலிஸ் (Pars Tuberalis): நரம்புக் காம்பையும், மூளையின் டியுபரல்பகுதியையும் சுற்றிப் பார்ஸ் டியுபராலிஸ் அமைந்துள்ளது. இதில் பல கூம்பு வடிவச் செல்கள் அடங்கியுள்ளன. இங்குச் சுரப்புக் குறுமணிகள் இல்லை. இப் பகுதி நன்கு குருதியூட்டப்பட்டுள்ளது. செல்களிலுள்ள பைகளில் ஊன்பசை (colloid) அடங்கியுள்ளது. பார்ஸ் டியுபராலிஸ்ஸின்மேல், கீழ் முனைகளில் பல தட்டை அல்லது ஸ்குவாமஸ் செல்கள் காணப்படுகின்றன. இச் செல்கள் பல வீக்கங்களைத் (tumors) தோற்றுவிக்கின்றன.

தைராய்டு (Thyroid): தைராய்டில் இரு பக்க மடல்களும், ஓர் இணைக்கும் மடலும் (isthmus) அமைந்துள்ளன. தைராய்டு கழுத்துப் பகுதியின் இரு பக்கங்களிலும் அமைந்துள்ளது. இது மூச்சுக்குழாயின் மேற்பகுதியோடும், தொண்டையின் கீழ்ப்பகுதியோடும் தொடர்பு கொண்டுள்ளது. குரல்வளையிலுள்ள கேடயம் போன்ற (shield shaped) தைராய்டு குருத்தெலும்பிற்கருகே அமைந்துள்ளதால், இச் சுரப்பிக்கு இப் பெயர் வந்தது (thyros

கோணமான கேடயம்). தைராய்டின் இருமடல்களையும் இணைக்கும் மடல், மூச்சுக்குழாயிலுள்ள இரண்டிலிருந்து நான்காவது வரையிலான மூச்சுக்குழாய்க் குருத்தெலும்பிற்கு மேலே குறுக்காக அமைந்துள்ளது. சில சமயங்களில் இணைக்கும் மடலிலிருந்து மற்றொரு மடலான ஒருபக்க மடல் (lateral lobe) தோன்றுகிறது. தைராய்டைச் சுற்றிலும் ஓர் இணைத்திசுவினாலான உறை காணப்படுகிறது. இவ் வுறைக்குக் கீழே இணைத்திசுவும், இதற்குக் கீழே தைராய்டைச் சூழ்ந்துள்ள குப்பியும் (capsule) அமைந்துள்ளது.

இணைத்திசு உறையிலிருந்து கிளம்பும் நீட்சிகள் சுரப்பிப் பொருளினுள் ஊடுருவிச் சென்று, சுரப்பியைப் பல மடல்களாகவும், மடல்களைப் பல சிறுமடல்களாகவும் பிரிக்கின்றன. பாலினம், உணவு, சீதோஷ்ணம், வயது, பருவநிலை, உணவிலுள்ள அயோடினின் அளவு ஆகியவற்றைப் பொறுத்துத் தைராய்டின் உருவமைப்பும், அளவும் மாறுபடுகின்றன.

தைராய்டில் பல நுண்மையான பைகள் அடங்கியுள்ளன. நுண்பைகளின் வரிப்பூச்சாக அடுக்கற்ற மேல்தோலிழைமம் அமைந்துள்ளது. நுண்பையிலுள்ள குழிக்கு நுண்பைக்குழி (follicular cavity) என்று பெயர். இக் குழியில் ஊன் பசை (colloid) அடங்கியுள்ளது. நுண்பை செல்களால் சுரக்கப்படும் ஊன் பசையில் அதிகளவு அயோடினும், தைராய்டு ஹார்மோனும் அடங்கியுள்ளன. நுண்பைகளின் அமைப்பு, அவற்றில் அடங்கியுள்ள பொருள்களின் தன்மை, நுண்பைகளிலுள்ள மேல்தோலிழைமம் முதலியவை, சுரப்பியின் வேலைத்திறனைப் பொறுத்து மாறுபடுகின்றன. வேலைத்திறன் குறைவாயிருக்கும்பொழுது நுண்பைகள் வட்டமாக அல்லது முட்டை வடிவமாகவும், குட்டையான கூம்பு மேல்தோலிழைமத்தை உள்வரிப்பூச்சாகக் கொண்டனவாயுமிருக்கின்றன. அதிகச் செயல்திறனைக்கொண்டிருக்கும்பொழுது நுண்பைகள் மடிந்து, ஒழுங்கற்ற உருவமைப்புக்கொண்டு விளங்குகின்றன. இந் நிலையில் நுண்பைகளின் வரிப்பூச்சில் இரட்டையான தூண் செல்கள் காணப்படுகின்றன.

நுண்பைகளிலுள்ள ஊன் பசையில் (colloid) பல வெற்றிடங்கள் அல்லது குமிழ்கள் இருப்பதாகக் கருதப்படுகிறது. தூண்டப்பட்ட சுரப்பியில் இவை மிக அதிகமாகக் காணப்படுகின்றன. ஒரு சுரப்பியிலுள்ள ஊன்பசை மற்றதிலுள்ள ஊன் பசையிலிருந்தும், அதேபோல் ஒரு நுண்பையிலுள்ள ஊன் பசை மற்றொரு நுண்பையிலுள்ள ஊன் பசையிலிருந்தும் மாறுபட்டுள்ளது. தூண்டப்பட்ட சுரப்பிகளிலுள்ள ஊன் பசை

காரஞ்சார்ந்ததாகவும், தூண்டப்படாத சுரப்பிகளிலுள்ள ஊன் பசை அமிலஞ்சார்ந்ததாகவும் இருக்கின்றன.

தைராய்டிலுள்ள ஊன்பசை இயற்பியல் குணத்தில் மட்டு மல்லாது, வேதியல் குணங்களிலும் மாறுபட்டுள்ளது. ஊன் பசையில் உட்கருப் புரதமும் (nucleoprotein), தைரோகுலோ புலினும் (thyroglobulin) அடங்கியுள்ளன. தைரோகுலோபுலின் அயோடினைக்கொண்ட பல அமினோ அமிலங்களாலான ஒரு கிளைகோ புரதமாகும்.

தைராய்டிலிருந்து அயோடினைக்கொண்ட இரு வகையான அமினோ அமில ஹார்மோன்கள் சுரக்கப்படுகின்றன. அவை (1) எல்-தைராக்ஸின் (L-thyroxine) அல்லது டெட்ரா அயடோ-எல்-தைராக்ஸின் (Tetraiodo-L-thyroxine), (2) 3,5,3'-டிரை அயடோ எல்-தைராக்ஸின் (3,5,3' Triiodo-L-thyroxine). நுண் பையைச் சுற்றியுள்ள இணைத்திசுவிலுள்ள தந்துகிகள் வழியாக ஹார்மோன்கள் சுரப்பியைவிட்டு வெளியேறுகின்றன.

தைராய்டில் குருதி நாளங்களும் நிணநீர் நாளங்களும் அதிகளவில் அமைந்து வலைப்பின்னலைத் தோற்றுவிக்கின்றன. இந் நாளங்கள் நுண்பை மேல்தோலிழைமத்தோடு தொடர்பு கொண்டுள்ளன. மயலினற்ற நரம்பிழைகள் பல, தைராய்டுத் தமனிச் சுவர்களில் அமைந்துள்ளன.

வேலைகள்: தைராய்டுச் சுரப்பியின் முக்கிய வேலை உடலின் வளர்சிதை மாற்றத்தைக் கட்டுப்படுத்துவதாகும். இது தவிர, குடலின் உட்கிரகிக்கும் வேகம், கார்போஹைடிரேட் வளர் சிதைமாற்றம், இதயத்துடிப்பு, மூளையின் செயற்திறன், உடல் வளர்ச்சி முதலிய செயல்களைக் கட்டுப்படுத்துகின்றது. தைராய்ட் குறைவாகக் குழந்தைகளில் சுரப்பதனால் வளர்ச்சி தடைப்பட்டு அறிவு மந்தமடைகிறது. இதற்குக் கிரட்டினிசம் (cretinism) என்று பெயர். வயதானவர்களில் குறைவான சுரப்புப் பொருளினால் மிக்சிடீமா (myxedema) ஏற்படுகிறது. தைராய்டுச் சுரப்புப்பொருள் குறைவாகும்பொழுது, சுரப்பி பருத்துக் கழலை (goiter) என்ற நோயைத் தோற்றுவிக்கிறது. தைராய்டு ஹார்மோன் அதிகமாகச் சுரக்கப்படும்போது, வளர்சிதை மாற்றத்தின் வேகம் அதிகரிக்கிறது. இதனால் கொழுப்பு, கண் குழிகளில் சேமிக்கப்படுகிறது. இதன் விளைவாகக் கண்கள் வெளியே புடைக்க ஆரம்பிக்கின்றன. இவ் வகையான நோயிற்குக் கண்கழலை (exopthalmic goitre) அல்லது கிரேவின் நோய் (Grave's Disease) என்று பெயர்.

பக்கத் தைராய்டுச் சுரப்பிகள் (Parathyroid Glands): பாலூட்டிகளில் இரண்டு ஜோடி பக்கத் தைராய்டுகள் காணப்படுகின்றன. 3வது, 4வது தொண்டைப்பைகளிலிருந்து தோன்றுவதை வைத்து, அவை பக்கத் தைராய்டு 3, பக்கத் தைராய்டு 4 என்றழைக்கப் படுகின்றன. சில விலங்குகளில் இரண்டும், இன்னும் சில விலங்கினங்களில் ஆறு பக்கத் தைராய்டுகள் வரையிலும் காணப் படுகின்றன. மனிதனில் நான்கு அமைந்துள்ளன. ஒரு ஜோடி பக்கத் தைராய்டுகள் பொதுவாக, தைராய்ட் பக்கமடலின் முதுகுப்பக்கத்தில் அமைந்துள்ளன. மற்ற ஜோடி, தைராய்டின் கீழ்முனைக்குக் கீழேயும், முன்னே அல்லது மீடியாஸ்டினத்திற் கிடையிலும் எங்கேயாவது ஓரிடத்தில் அமைக்கப்பட்டுள்ளது. பழுப்பான முட்டை வடிவப் பக்கத் தைராய்டுகள் 6-7 மி. மீ. நீளமும், 2-3 மி. மீ. அகலமும், 35 மி. கிராம் கனமும் உடையன வாயிருக்கின்றன. இச் சுரப்பியைச் சுற்றி ஓர் இணைத்திசுக் குப்பி அமைந்துள்ளது. பல தடுக்குகளால் சுரப்பி பல மடல்களாகப் பிரிக்கப்பட்டுள்ளது.

பக்கத் தைராய்டிலுள்ள பேரென்கைமாவில் பல செல்களினு லான நாண்கள் பின்னலமைப்புக்கொண்டிருக்கின்றன. இந் நாண் களுக்கிடையில் தந்துகிகள் காணப்படுகின்றன. நாண்களில் இரு வகையான செல்கள் அடங்கியுள்ளன. அவை தலைமைச் செல் களும் (chief cells), ஆக்ஸிபில் செல்களும் (oxyphile cells) ஆகும். தலைமைச் செல்கள் தெளிவான (clear) தலைமைச் செல்கள், கருமையான (dark) தலைமைச் செல்கள் என இரு வகைப்படும். தெளிவான தலைமைச் செல்களில் பெரிய உட்கருக்கள் அமைந் துள்ளன. இச் செல்களின் சைட்டோப்பிளாசம் குறைவான சாயத்தை ஏற்கக் கூடியதும், குறுமணிகளற்றதாகவும் இருக்கிறது. கருமையான தலைமைச் செல்களில் சிறிய உட்கருக்களும், குறுமணி களையுடைய சைட்டோப்பிளாசமும் அமைந்துள்ளன.

ஆக்ஸிபில் செல்கள் நாய், பூனை, எலி போன்ற விலங்குகளில் காணப்படுவதில்லை; மனிதனிலும் முதலில் தோன்றுமல் வாழ்க் கையின் பின்பகுதியில்தான் காணப்படுகின்றன. இவை தலைமைச் செல்களைவிடப் பெரியனவாகவும், சிறிய சாயத்தைத் நன்கு ஏற்கக் கூடிய உட்கருக்களைக்கொண்டனவாயும் இருக்கின்றன. சைட் டோப்பிளாசம் அமிலச் சாயங்களை ஏற்கக்கூடியதாகவும், குறு மணிகளையுடையதாகவுமிருக்கின்றது. ஆக்ஸிபில் செல்கள் சிறிய அல்லது பெரிய கூட்டங்களாக அமைந்துள்ளன.

தலைமை ஆக்ஸிபில் செல்களில் மைட்டோக்காண்டிரியாவும், கால்கை உறுப்பும் அமைந்துள்ளன. இச் சுரப்பியிலுள்ள நுண்

பைகளில் ஊன்பசை (colloid) அமைந்துள்ளது. ஆனால் இதற்கும், தைராய்ட் ஊன்பசைக்கும் வேலை சம்பந்தமாக எவ்விதமான ஒற்றுமையும் கிடையாது. பக்கத் தைராய்டில் அயோடின் காணப் படுவதில்லை. பக்கத் தைராய்டில் அதிகளவு குருதி நாளங்கள் காணப்படுகின்றன. மனித பக்கத் தைராய்டின் புறப்பரப்பில் சிரைப்பின்னல் காணப்படுகிறது. மயலினற்ற நரம்பிழைகள் இச் சுரப்பியில் சிறிது காணப்படுகிறது.

வேலைகள் : பக்கத் தைராய்டிலுள்ள வித விதமான செல் களுக்கும் வேலைக்கும் எவ்விதத் தொடர்புமில்லை. இச் சுரப்பி, கால்சிய வளர்சிதை மாற்றத்தை ஒழுங்குபடுத்துகிறது. பக்கத் தைராய்டு நீக்கப்படும்பொழுது குருதியிலுள்ள கால்சியத்தின் அளவு குறைகிறது. அதுமட்டுமன்றி, அதிக உணர்ச்சி வசப்படு தலும், முறுகுதசை வேதனையும் ஏற்பட்டு, கடைசியில் இறப்பு சம்பவிக்கிறது. கால்சியத்தின் அளவு குறையும்பொழுது, பாஸ் பரசின் அளவு கூடுகிறது. பாஸ்பரசின் அளவு கூடும்போதுதான் நரம்பிழைகள் அதிக உணர்ச்சி வசப்படுகின்றன. தசைகளும் சுருங்கி முறுக்குதசை வேதனையைத் தோற்றுவிக்கின்றன. இதைத்தான் நரம்பிசிவு நோய் (tetanus) என்கிறோம். இந் நோய் வராமல் பக்கத் தைராய்டிலிருந்து சுரக்கப்படும் கோலிப்பின் ஹார்மோன் (Collip's Hormone) அல்லது பாராதார்மோன் (parathormone) என்ற ஹார்மோன் கட்டுப்படுத்துகிறது.

பக்கத் தைராய்டும், வைட்டமின் 'D'யும் ஒன்றாகச் செயல் படுகின்றன. பக்கத் தைராய்டுச் சுரப்பி கால்சிய வளர்சிதைமாற் றத்தில் பங்கேற்பதன் மூலமாக, எலும்பு, பற்கள் அமைவதிலும் பங்கேற்கின்றன.

அட்ரீனல் சுரப்பி (Adrenal Gland) : ஹைப்போபைசிஸ்ஸைப் போல் அட்ரீனல் சுரப்பியும் வேறுபட்ட வேலைகளையும், வேறு பட்ட தோற்றத்தையும் உடைய இரு பகுதிகளாலானது. ஒன்றை அட்ரீனல் புறணி (Adrenal cortex) என்றும், மற்றதை அட்ரீனல் அகணி (Adrenal medulla) என்றும் அழைக்கிறோம். அட்ரீனல் புறணி நடுவடுக்குத் திசுவிலிருந்தும், அகணி பரிவுநரம்புத்திரள் தோன்றும் செல்களிலிருந்தும் தோன்றுகின்றன. கீழ்நிலை உயிரினங் களில் புறணியும், அகணியும் தனித்தனியாக இருக்கின்றன; ஆனால், பாலூட்டிகளில் உட்கூறைச் சுற்றிப் புறணி அமைந்துள்ளது.

அட்ரீனல் சுரப்பி இரட்டை உறுப்பாகும். ஒவ்வொன்றும் சிறு நீரகத்திற்கருகில் அமைக்கப்பட்டுள்ளது. இச் சுரப்பி தட்டையா

யிருக்கின்றது. அட்ரீனலின் மொத்த கனம் 10 முதல் 12 கிராம் வரையாகும். வல அட்ரீனலைவிட இட அட்ரீனல் மிகக் கனமாயிருக்கிறது. பெரும்பாலான பாலூட்டிகளில் இச் சுரப்பி வட்டவடிவமாக அல்லது முட்டை வடிவமாயிருக்கின்றன.

அட்ரீனல் சுரப்பியைச் சுற்றி இணைத்திசுவினாலான ஒரு குப்பி அமைந்துள்ளது. இக் குப்பியில் பல சிறு குருதிநாளங்கள் பாய்கின்றன. குப்பியிலிருந்து பல நீட்சிகளும், இணைத்திசு நார்களும் கிளம்பிப் புறணிக்குச் செல்கின்றன. இணைத்திசு நார்கள் சுரப்பியினுள் ரெடிகுலார் நார்களை அமைக்கின்றன. இந் நார்கள் சிறு மனிதர்களுக்கும், புறணியிலுள்ள தந்துகிகளுக்கும், உட்கூறிலுள்ள மைக்குழிவு நாளங்களுக்கும் ஆதரவாக அமைந்துள்ளன. குப்பியிலிருந்து தோன்றும் செல்கள், புறணியிலுள்ள செல்களுக்குப் பதிலாக அமைகின்றன.

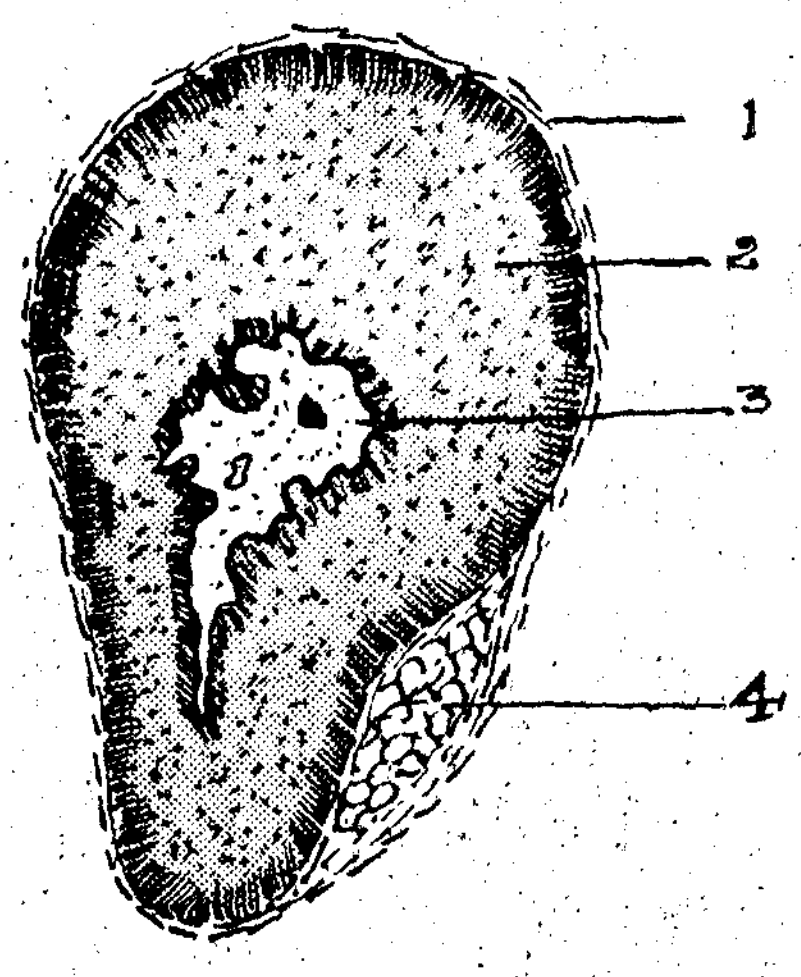

படம் 84
அட்ரீனல் சுரப்பியின் வெட்டுத் தோற்றம்
1. குப்பி (capsule); 2. புறணி (cortex); 3. அகணி (medulla); 4. கொழுப்புத்திசு (adipose tissue).

அட்ரீனல் புறணி (Adrenal Cortex): புறணியில் பல செல்களினாலான நாண்களும், நாண்களுக்கிடையில் தந்துகிகளடங்கிய ரெடிகுலார்த் திசுவும் அடங்கியுள்ளன. புறணி மூன்று மண்டலங்களாகப் பிரிக்கப்பட்டுள்ளன. அவை குருதிப் பின்னல் மண்டலம் (zona glomerulosa), தசை மண்டலம் (zona fasciculata), வலைப் பின்னல் மண்டலம் (zona reticularis) ஆகும்.

குருதிப்பின்னல் மண்டலத்திலுள்ள செல்கள் வெளிறியும், தூண் போன்றும் காணப்படுகின்றன. செல்களெல்லாம் பல முட்டைவடிவக் கூட்டங்களாக அமைக்கப்பட்டுள்ளன. ஒரு கூட்டம் மற்றதிலிருந்து ஒரு குருதி இணைத்திசுவினால் பிரிக்கப்பட்டுள்ளது.

தசை மண்டலம் மிக அகலமான பரப்பாகும். இம் மண்டலத்தில் பல, பல கோணவடிவுடைய செல்கள் அமைந்துள்ளன

சைட்டோப்பிளாசத்தில் கொழுப்புத் துளிகள் அடங்கியுள்ளன. செல்கள் பல நாண்களாக அமைந்துள்ளன. இருசெல் வரிசை அகலத்திலுள்ள நாண்களிலுள்ள செல்கள் கூம்பு வடிவமாகவும், இரு உட்கருக்களைக் கொண்டனவாயுமிருக்கின்றன. தசை மண்டலத்தின் வெளிப்பகுதியிலுள்ள செல்களில் கோலேஸ்ட்ரால் துளிகளும், கொழுப்பும் அமைந்துள்ளன.

வலைப்பின்னல் மண்டலம் புறணியின் உட்பரப்பில் அமைந்துள்ளது. இங்குச் செல்கள் பல நாண்களாக அமைந்துள்ளன. நாண்கள் பின்னலமைப்பைத் தோற்றுவிக்கின்றன. நாண்களாலான பின்னலுக்கிடையேயுள்ள வெளிகளில் தந்துகிகள் காணப்படுகின்றன. வலைப்பின்னல் மண்டலத்திலுள்ள செல்கள் தசை மண்டலத்தில் உள்ளதைவிடச் சிறியனவாகவும், கருமையானவையாயுமிருக்கின்றன.

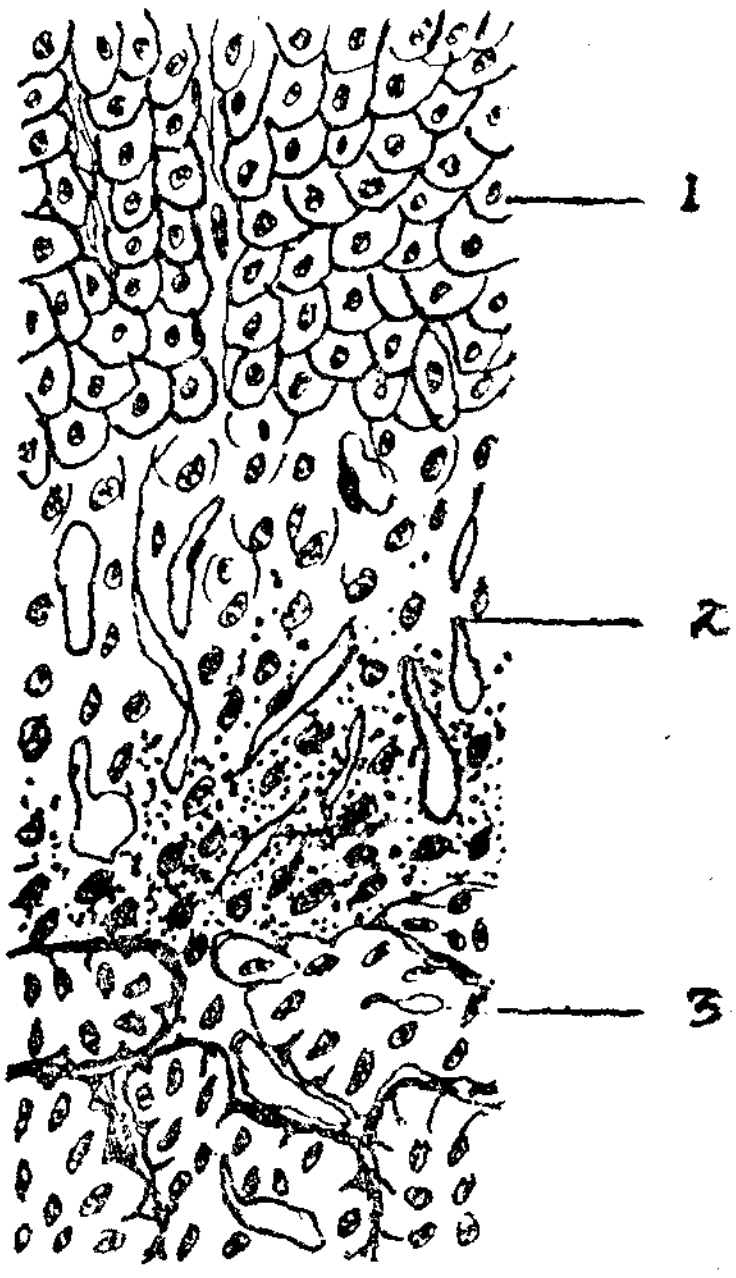

படம் 85

அட்ரீனல் புறணி (adrenal cortex), அட்ரீனல் அகணியைக் (adrenal medulla) காட்டுதல் 1. தசை மண்டலம் (zona fasciculata); 2. வலைப்பின்னல் மண்டலம் (zona reticularis); 3. அகணி (medulla).

அட்ரீனல் அகணி (Adrenal Medulla): அட்ரீனல் உட்கூறிலுள்ள செல்கள் முட்டை வடிவமாகவும், பல கூட்டங்களாகவும் அல்லது நாண்களாகவும் அமைந்துள்ளன. இவற்றில் பல குறுமணிகள் காணப்படுகின்றன. பொட்டாசியம் பைகுரோமேட்டினால் ஆக்ஸிஜனேற்றப் படும்பொழுது குறுமணிகள் பழுப்பாகின்றன. இக் காரணத்தினால் அகணிச் செல்கள் நிறச்செல்கள் (**chromaffin cells**) என்றழைக்கப் படுகின்றன. குறுமணிகள் பெரிக்குளோரைடினால் சாயப்படுத்தப் படும்பொழுது பச்சையாகவும், அயோடினால் சாயப்படுத்தப்படும் பொழுது மஞ்சளாகவும், ஆஸ்மிக் அமிலத்தோடு பழுப்பாகவும் மாறுகின்றன. அகணிச் செல்களிலுள்ள குறுமணி, அட்ரீனின் (**adrenin**) அல்லது அதோடு சம்பந்தப்பட்ட பொருள் என்று கருதப்

படுகிறது. நிறச்செல்கள், பியோகுரோம் செல்கள் (pheochrome) என்றும் அழைக்கப்படுகின்றன.

அட்ரீனல் புறணியிலும், அகணியிலும் மைட்டோக்காண்டிரியாக்களும், கால்கை உறுப்புகளும் காணப்படுகின்றன. புறணியிலுள்ள மைட்டோக்காண்டிரியா, கால்கை உறுப்புகளின் அளவு அகணியிலுள்ளதைவிட அதிகமாகும்.

வேலைகள் : அட்ரீனல் புறணியிலிருந்து சுரக்கப்படும் ஹார்மோன்களை மொத்தமாக அட்ரீனோகார்டிகாய்ட்கள் (adrenocorticoids) என்றழைக்கிறோம். இந்த ஹார்மோன்கள் கார்போஹைடிரேட் வளர்சிதை மாற்றம், குருதியிலுள்ள தண்ணீர் சோடியத்தின் அளவைக் கட்டுப்படுத்துகின்றன. அட்ரீனல் புறணி உடலிலிருந்து நீக்கப்பட்டால், குருதியிலுள்ள தண்ணீர், சோடியத்தின் அளவுகள் குறைகின்றன; குருதியணுக்களிலுள்ள பொட்டாசியத்தின் அளவு கூடுகிறது; குருதியின் செறிவு கூடுகிறது. ஆனால், சிறுநீர் மிக நீர்த்த திரவமாகிறது. இதனால் குருதியழுத்தம் குறைகிறது. அட்ரீனல் புறணி, பிட்யுட்டரியின் முன்மடலிலிருந்து உற்பத்தியாகும் அட்ரீனோகார்டிகோட்ரோபிக் ஹார்மோனினால் கட்டுப்படுத்தப்படுகின்றது.

புறணியின் 'X' மண்டலத்திலிருந்து (X zone) சுரக்கப்படும் அட்ரீனோஸ்டீரான் (adrenosterone) இனமுதிர்ச்சியை இளமையிலேயே தோற்றுவிக்கின்றது. இளம்பையன்களின் அட்ரீனல் புறணி பருக்கும்பொழுது, அதிலுள்ள 'X' மண்டலத்திலிருந்து அட்ரீனோஸ்டீரான் சுரக்கப்படுகிறது இதன் விளைவாக விந்தகம் நன்கு முதிர்வதற்கு முன்பே இரண்டாந்தர இனப்பண்புகள் தோற்றமுறுகின்றன. இளம்பெண்களின் இந்த ஹார்மோனின் விளைவால் ஆணினப் பண்புகள் தோன்றுகின்றன.

அட்ரீனல் அகணியிலிருந்து அட்ரீனலின் (adrenaline) நார் அட்ரீனலின் (nor-adrenaline) என்ற இரு ஹார்மோன்கள் சுரக்கப்படுகின்றன. இவ்விரண்டும் ஒரே விதமான வேலைகளைச் செய்கின்றன. பரிவு நரம்புகள் தூண்டப்படும்போது அதன் முனைகளில் அட்ரீனலின் சுரக்கப்படுகிறது. குருதியிலுள்ள அட்ரீனலின் விளைவால், இதய இயக்கம் கூடுதலடைகிறது; தசைக்கு அதிகக் குருதி அனுப்பப்படுகிறது; பித்தப்பை, கருப்பை, குடலிலுள்ள சுருக்குத் தசை முதலியவை சுருங்குகின்றன; உள்ளுறுப்புகளிலுள்ள மென்தசைச் சுருக்கம் தடுக்கப்படுகிறது; மூச்சுப்பிரிகுழாய்களிலுள்ள தசைகளை விரிவடையச் செய்கின்றன; மண்ணீரலைச் சுருக்கி

அதிகக் குருதிச்செல்கள் வெளிப்பட வகை செய்கிறது; கல்லீரலைத் தூண்டிக் குருதியில் சர்க்கரையின் அளவைக் கூட்டுகிறது; விழித் திரையை விரிவடையச் செய்கிறது; மயிர் சிலிர்க்கவும், வேர்வை அதிகமாகச் சுரக்கவும் தூண்டுகிறது. ஆகவே அட்ரீனலின் வேலைகள் நமக்குப் பரிவு நரம்பு மண்டலத்தின் வேலைகளை ஞாபகமூட்டு கின்றன.

புறணியையும், அகணியையும் நீக்கும்பொழுது அடிசன்ஸ் நோய் (**Addison's Disease**) தோன்றுகிறது.

மேற்கோள் நூற்பட்டியல்

(Bibliography)

'Bailey's Text Book of Histology'—Wilfred M. Copenhaver

'Essentials of Histology'—Gerrit Bevelander

'Histology'—O. Grup

'Sharpey's Essentials of Histology'—Schaffer

'General Endocrinology'—C. Donnell Turner

'Comparative Embryology of vertebrates'—Glin E. Nelson

'An Introduction to Embryology'—B.I. Balinsky

'Foundation of Embryology'—Bradley M. Patten

'The Encyclopedia of the Biological Sciences'—Peter Gray

கலைச்சொற்கள்

(Glossary)

A

A (alpha) cells — ஆல்பா செல்கள்
Absorption — உட்கிரகித்தல்
Accessory genital glands — துணை இனவிருத்திச் சுரப்பிகள்
Acid phosphatase — அமில பாஸ்படேஸ்
Acidophiles — அமிலஞ்சார்ந்த பொருள்கள்
Acini or alveoli — கண்ணறைகள்
Acrosome — ஏக்ரோசோம் அல்லது
விந்தணு முன்குப்பி
Actin filaments — ஆக்டின் நார்த்துகள்கள்
Actomyosin — ஆக்டோ மயோசின்
Addison's disease — அடிசனின் நோய்
Adipose tissue — கொழுப்புத்திசு
Adrenal — அட்ரீனல் சுரப்பி
Adrenal cortex — அட்ரீனல் புறணி
Adrenal hormones — அட்ரீனல் ஹார்மோன்கள்
Adrenal medulla — அட்ரீனல் அகணி
Adventitia — அட்வென்டிடியா
Afferent arteriole — உட்செல் சிறுதமனி
Afferent glomerular artery — உட்செல் வலைப்பின்னல் தமனி
Afferent lymphatics — உட்செல் நிணநீர் நாளங்கள்
Afferent nerve fibres — உட்செல் நரம்பிழைகள்
Agglutination — குருதிச் சேர்க்கை
Agranulocytes — குறுமணிகளற்ற செல்கள்
Albugenea — ஆல்புஜெனியா

Albumoid	—	ஆல்புமாய்ட்
Alkaline phosphatase	—	கார பாஸ்படேஸ்
Alveloar ducts	—	கண்ணறை நாளங்கள்
Alveolar glands	—	கண்ணறைச் சுரப்பிகள்
Alveolar sacs	—	கண்ணறைப்பைகள்
Ameboid leucocytes	—	அமீபா போன்ற வெள்ளை இரத்த அணுக்கள்
Ameboid movement	—	அமீபா அசைவு
Ameloblasts	—	பற்சிப்பிச் செல்கள்
Aminoacids	—	அமினோ அமிலங்கள்
Amorphous	—	படிக உருவற்ற, உருவற்ற
Ampulla	—	ஆம்புல்லா
Amyelinated nerve fibre	—	மயலினற்ற நரம்பிழை
Anaerobic respiration	—	காற்றற்ற சுவாசம்
Anal canal	—	மலக்கால்வாய்
Anatomy	—	உறுப்பமைவியல்
Anisotropic	—	அதிகமான கதிர்ச்சிதர்வுறும்
Annuli fibrosi	—	நாரியல் வளையங்கள்
Anterior lobe	—	முன்பகுதி
Antibodies	—	எதிர்ப்பு உடலிகள்
Aorta	—	பெருநாடி
Apical end	—	மேல்முனை
Apocrine gland	—	அப்போகிரைன் சுரப்பி
Appositional growth	—	அடுத்தடுத்து நடக்கும் வளர்ச்சி
Aqueous humor	—	முன்கண்ணீர்த் திரவம்
Arachnoid membrane	—	அரக்னொய்ட் சவ்வு
Area cribrosa	—	சிரிப்ரோசாப் பகுதி
Areolar connective tissue	—	சிற்றிடை வெளியுடை இணைத் திசு
Argentaffin cell	—	அர்ஜென்டாஃபின் செல்
Argyrophilic fibres	—	ஆர்கைரோஃபிலிக் நார்கள்
Arterial capillary	—	தமனித் தந்துகிகள்
Arteries	—	தமனிகள்
Artery medium sized	—	நடுத்தரத் தமனிகள்
Arterioles	—	தமனி நுண்கிளைகள்
Articulations	—	மூட்டினால் இணைக்கப்பட்ட இடங்கள்.
Association neuron	—	சேர்க்கும் நரம்புச்செல்
Astrocytes	—	ஆஸ்ட்ரோ செல்கள்

Astroglia	—	ஆஸ்ட்ரோகிலியா
Atretic follicles	—	சிரழியும் நுண்பைகள்
Atrioventricular ciperture	—	ஊற்றறை ஏற்றறைத்துளை
Atrioventricular bundle	—	ஊற்றறை ஏற்றறைத் தசைக்கட்டு
Atrioventricular node	—	ஊற்றறை ஏற்றறைக்கணு
Atrioventricular valve	—	ஊற்றறை ஏற்றறைக்கதவு
Atrium	—	ஊற்றறை
Attrition	—	உராய்தல்
Auditory ossicles	—	காதுச் சிற்றெலும்புகள்
Auerbach's plexus	—	ஆர்பேக்கின் வலைப்பின்னல்
Autonomic nervous system	—	தானியங்கு நரம்பு மண்டலம்
Axilla	—	அக்குள்
Axioplasm	—	நரம்புச்செல் நீள் இழைப் பிளாசம்
Axon	—	நரம்புச்செல் நீள் இழை
Axon hillock	—	நரம்புச்செல் நீள் இழை முகடு
Axon telodendria	—	நரம்புச்செல் நீள் இழை முனைக்கிளைகள்
Azurophilic granules	—	ஆக்ரோபிலிக் குறுமணிகள்

B

B (beta) cells	—	பீட்டா செல்கள்
Basal end	—	அடிமுனை
Basement membrane	—	அடித்தளச் சவ்வு
Basket cells	—	கூடைச் செல்கள்
Basophiles	—	காரம் சார்ந்த
Bellini ducts	—	பெல்லினியன் நாளங்கள்
Bicuspid valve	—	இரு முகடுடைய கதவு
Bile	—	பித்தநீர்
Bile duct	—	பித்தநாளம்
Bipolar neuron	—	இருமுனை நரம்புச்செல்
Blood	—	குருதி
Blood cells	—	குருதியுரணுக்கள்
Blood coagulation	—	குருதி உறைவு
Blood shadow	—	குருதி நிழல்
Blood smear	—	உலர்ந்த குருதிப்பூச்சு
Bone	—	எலும்பு
Bone tissue	—	எலும்புத்திசு

Bowman's capsule	— பௌமன் கிண்ணம்
Brain	— மூளை
Bronchi	— மூச்சுப்பிரிகுழாய்
Bronchioles	— மூச்சுப்பிரிகுழாய்க் கிளைகள்
Brown fat	— செங்கொழுப்பு
Bruch's Membrane	— புருக் சவ்வு
Brunner's Gland	— பிரன்னரின் சுரப்பி
Brush border	— தூரிகை முனை
Bulboout-urethral gland	— பல்போ யுரித்திரல் சுரப்பி
Bundle of His	— ஹிஸ்ஸின் தசைக்கட்டு

C

Caecum	— முட்டுக்குழாய்
Calcification	— சுண்ணகமாதல்
Callus	— கேலஸ்
Calyces of kidney	— சிறுநீரகக் கிண்ணம் போன்ற உறுப்பு
Canaliculi	— சிறு கால்வாய்கள்
Capillaries	— தந்துகிகள்
Capsule	— குப்பி
Cardiac conduction system	— இதய உணர்ச்சிக் கடத்தும் மண்டலம்
Carotid artery	— கழுத்துத் தமனி
Cartilage	— குருத்தெலும்பு
Cartilagecellsor chondrocytes	— குருத்தெலும்புச் செல்கள்
Cavernous portion	— ஆண்குறிப்பகுதி அல்லது கேவர்னஸ் பகுதி
Choliac ganglion	— சீலியாக் நரம்புத்திரள்
Cell body or cyton	— நரம்புச்செல் உடற்பகுதி
Cells of Kupffer	— கூஃப்பரின் செல்கள்
Cells of Lngerhains	— லாங்கர்கேன்னின் செல்கள்
Cells of Leyding	— லேடிங் செல்கள்
Cells of Paneth	— பேனத் செல்கள்
Coelom	— உடற்கூழ்
Cementoblasts	— மூலாதாரப் பற்காரைச் செல்கள்
Cementocytes	— பற்காரைச் செல்கள்
Cemuntum	— பற்காரை
Central artery	— மத்தியத்தமனி

Central canal	—	மத்தியக் கால்வாய்
Centricle	—	சென்டிரியோல்
Cerebellar cortex	—	பெருமூளைப் புறணி
Cerebellar cells	—	பெருமூளைச் செல்கள்
Cerebellar fibres	—	பெருமூளை நாரிழைகள்
Cerebral cortex	—	சிறுமூளைப் புறணி
Cerebral cells	—	சிறுமூளைச் செல்கள்
Cerebral fibres	—	சிறுமூளை நாரிழைகள்
Cerebrospinal fluid	—	மூளைத் தண்டுவட நீர்
Cervix	—	கழுத்து
Cheek	—	கன்னம்
Chief cells	—	தலைமைச் செல்கள்
Chondroitin sulphuric acid	—	காண்ட்ராய்டின் சல்பூரிக் அமிலம்
Chondromucoid	—	காண்ட்ராய்டின் மூகாய்ட்
Choroid plexus	—	நுண்குருதிக்குழாய் வலைப் பின்னல்
Chromatin	—	நிறப்பொருள்
Chromato phores	—	நிறச் செல்கள்
Chromophiles	—	நிறம் சார்ந்த பொருள்கள்
Chyle	—	கைல்
Cilia	—	சீலியா அல்லது குறு இழை
Ciliary body	—	கண்வில்லைத் தாங்கி
Ciliary ganglion	—	சீலியரி நரம்புத்திரள்
Cinematographs	—	திரைப்படக் கருவி
Circular muscle	—	வட்டப்பாங்கான தசை
Circulatory system	—	குருதியோட்ட மண்டலம்
Circumferential lomella	—	வட்டச்சுற்று வரைத்தகடுகள்
Circumvallate papilla	—	வளைவு முகிழ்ப்புகள்
Closed circulation	—	உள்ளடக்கப்பட்ட அல்லது மூடிய குருதியோட்டம்
Cochlea	—	நத்தைக்கூடு போன்ற பாகம்
Cochlear duct	—	நத்தைக்கூட்டு நாளம்
Collagen	—	கோலஜென்
Collecting tubules	—	சேகரிக்கும் நுண்குழாய்கள்
Colloid	—	ஊன்பசை
Colon	—	முன்பெருங்குடல்
Commissural neuron	—	இணைக்கும் நரம்புச்செல்
Common bile duct	—	பொது பித்தநாளம்

Common iliac artery — பொது பின்கால் தமனி
Compact bone — உறுதியான எலும்பு
Conduction — கடத்தல்
Conductivity — கடத்து மாற்றல்
Conjunction — இமையிணைப் படலம்
Connective tissue — இணைத்திசு
Contraction — சுருங்குதல்
Conooluted tubules — சுருண்ட நுண்குழாய்கள்
Cords of Pfluger — ஃப்ளுகர் நாண்கள்
Corium — அடித்தோல்
Cornea — விழித்திரை
Corpus albicans — கார்பஸ் ஆல்பிகன்ஸ்
Corpus cavernosum — கார்பஸ்கேவர்நோசம்
Corpus lutea — மஞ்சட்பிண்டம்
Corpuscles of blood — குருதியணுக்கள்
Cortex — புறணி
Cortex labyrinth — புறணிச் சிக்கலமைவு
Cortical nodules — புறணிச் சிறு கணுக்கள்
Cowper's gland — கௌப்பரின் சுரப்பி
Cross striations — குறுக்குப் பட்டைகள்
Crown of teeth — பல் முகடு
Crypts of Lieberkuhn — லீபர்குன்னின் திட்டுகள்
Crypts of tonsils — அடிநாச்சதைத் திட்டுகள்
Cumulus oophorus — முட்டை தாங்கும் குன்று
Cuticle — புறத்தோல் மேலுறை
Cystic duct — பித்தநாளம்
Cytology — செல்லியல்
Cyytomorphosis — செல்வடிவாக்கம்
Cytoplasm — சைட்டோப்பிளாசம் அல்லது செல்பிளாசம்
Cytoskeleton — செல்லெலும்பமைப்புச் சட்டம்

D

Demilunes of Heidenhain — ஹெய்டன்கெயின் பிறை வடிவங்கள்
Dendrite or Dendron — நரம்புச்செல் கிளைக்கும் இழை
Dense white connective tissue — அடர்த்தியான வெள்ளை இணைத்திசு

Dental follicle — பற்பை
Dental lammina — பல்தகடு
Dental papilla — பற்காம்பு
Dental pulp — பற்கூழ்
Dentin — பற்காழி
Dentinal canals — பற்காழ் நுண்குழாய்கள்
Dermis — அடித்தோல்
Desmosemes — உடலிணைப்புப் பாளங்கள்
Deoxyribonuclic acid — டீஅக்ஸிரிப்போ நியூக்லிக் அமிலம்
Diaphragam — உதரவிதானம்
Diaphysis — டையபைசிஸ்
Diarthroses — அசையும் மூட்டுகள்
Differential count — வகைக்கெழுக் கணக்கெடுப்பு
Differntiation — வேறுபாடடைதல்
Digestive system — சீரண மண்டலம்
Distal convoluted tubules — சுருண்ட சேய்மை நுண் குழாய்கள்
Distilled water — வாலை வடிநீர்
Diverticula — புடைப்பு
Dorsal gray commissure — முதுகுப்பக்கச் சாம்பல் இணைப்பிழை
Dorsal horn — முதுகுப்பக்கக் கொம்பு அல்லது தூண்
Dorsal mesoderm — முதுகுப்பக்க நடுவடுக்கு
Dorsal root — முதுகுப்பக்க் வேர்
Ductless gland — நாளமில்லாச் சுரப்பி
Ducts of Bellini — பெல்லினியின் நாளங்கள்
Ductus epididymis — விந்தகச் சுருட்குழாய்கள்
Duodenal glands of Brunner — பிரன்னரின் முன் சிறு குடல்சுரப்பிகள்
Duodenum — முன் சிறுகுடல்
Dust cells of lung — நுரையீரல் டஸ்ட் செல்கள்
Dynamic polarization — செயல் வேகமிக்க ஒருமுனைப்பாடு

E

Ear — காது
Ectoderm — வெளியடுக்கு
Effectors — தூண்டுதல் வாங்கும் உறுப்புகள்

Efferent arteriole	—	வெளிச் செல்லும் சிறுதமனி
Efferent ducts	—	வெளிச் செல்லும் நாளங்கள்
Efferent glomerular arteriole	—	வெளிச் செல்லும் வலைப் பின்னல் சிறுதமனி
Efferent nerve fibres	—	வெளிச் செல்லும் நரம்பிழைகள்
Ejaculatory duct	—	வெளியேற்றுங்குழாய்
Elastin	—	இலாஸ்டின் அல்லது நெகிழும் பொருள்
Electrolyte	—	மின் பகுபொருள்
Electrolyte balance	—	பகுளிச் சமநிலை
Electron microscope	—	மின்னியக்க நுண் உருப் பெருக்காடி
Embryo	—	கரு
Embryonic tissue	—	கருத்திசு
Enamel	—	பற்சிப்பி
Enamel organ	—	பற்சிப்பியுறுப்பு
Encapsulated nerve endings	—	குப்பிகளையுடைய நரம்பிழை முனைகள்
End bulbs	—	முனைக்குமிழ்கள்
Endocardium	—	இதய உட்சுவர்
Endocrine glands	—	நாளமில்லாச் சுரப்பிகள்
Endometrium	—	உள்வரிச் சவ்வு
Endomysium	—	உட்தசை உறை
Endoneurium	—	உட்நரம்புறை
Endoplasmic reticulum	—	உள்ளுயிர்ப் பொருள் வலைப்பின்னல்
Endosteum	—	எலும்பு உட்சவ்வு
Endothelium	—	குருதிக்குழாய் உள்ளுறை
Entoderm or Endoderm	—	உள்ளடுக்கு
Enzymes	—	செரிமானப் பொருள் அல்லது என்சைம்கள்
Eosinophile	—	ஈசனோபில்
Ependyma	—	எபென்டைமா
Epicardium	—	இதய வெளிச்சுவர்
Epidermis	—	மேல்தோல்
Epididymis	—	சுருள்போன்ற குழாய் அல்லது விந்தகச் சுருட்குழாய்கள்
Epiglottis	—	குரல்வளை மூடி

Epimysium — வெளித்தசை உறை
Epineurium — வெளி நரம்புறை
Epiphyseal plate — எபிஃபசியல் தகடு
Epithelium — மேல்தோலிழைமம்
Eponychium — எபோநிக்கியம்
Erectile tissue — விறைப்பாக்கி நிமிர்த்தக் கூடிய
Ergastoplasm — எர்காஸ்டோபிளாசம்
Erythroblasts — மூலாதாரச் சிவப்பு உயிரணுக்கள்
Erythrocytes — சிவப்புயிரணுக்கள்
Esophagus — உணவுக்குழாய்
Estrogen — எஸ்ட்ரோஜன்
Eustachian tube — நடுகாதுக்குழாய்
Exocrine gland — நாளமுள்ள சுரப்பிகள்
External elastic membrane — நெகிழும் வெளிச்சவ்வு
Exteroceptors — வெளியுலக உணர்ச்சி வாங்கிகள்
Eye — கண்
Eye ball — கண்விழி
Eye lashes — கண் புருவங்கள்
Eye lids — கண் இமைகள்

F

Fallopian tube — முட்டை நாளம்
Fasciculi — தசைக்கட்டு
Fat — கொழுப்பு
Female reproductive system — பெண் இனவிருத்தி மண்டலம்
Female urethra — பெண் சிறுநீர்க் கடத்துக் குழாய்
Fibres — நார்கள் அல்லது நாரிழைகள்
Fibres of Remak — ரீமாக் நரம்பிழைகள்
Fibrillae — நார் நுண்ணிழைகள்
Fibrin — ஃபைப்ரின் அல்லது நாரியல் பொருள்
Fibrinogen — ஃபைப்ரினோஜன்
Fibroblast — நாரியற்செல்
Fibroelastic connective tissue — நாரியல் இலாஸ்டிக் இணைத்திசு

Fibrous astrocyte — நாரியல் ஆஸ்ட்ரோ செல்கள்
Filiform papillae — நூல் வடிவுடைய முகிழ்ப்புகள்
Flaccid condition — தளர்வுற்றுத் தொங்கும் நிலை
Foliate papillae — இலைகளையுடைய முகிழ்ப்புகள்
Follicles — நுண்ணைபகள்
Follicular cells — நுண்ணைப செல்கள்
Free nerve endings — குப்பியற்ற நரம்பு முனைகள்
Fundic glands — ஃபுன்டிக் சுரப்பிகள்
Fungiform papillae — காளான் வடிவ முகிழ்ப்புகள்
Fuscin — ஃபியூசின்

G

Gall bladder — பித்தப்பை
Ganglia — நரம்புத்திரள்
Ganglion cells — நரம்புத்திரள் செல்
Gastric glands — இரைப்பைச் சுரப்பிகள்
Gastrocnemius — கால் தசை
Gemmules — முள்கள்
Gene — மரபணு
Genital ducts — இன நாளங்கள்
Germ cells — பாலணுக்கள்
Germinal centres — புதுச் செல் தோன்றும் மையங்கள்
Ghost cells — பேயணுக்கள்
Giant cells — ராட்சசச் செல்கள்
Gingiva — பல் ஈறு
Glands — சுரப்பிகள்
Glands of Ebner — எப்னெரின் சுரப்பிகள்
Glands of Littre — லிட்டரின் சுரப்பிகள்
Glands of Nuhn — நூன் சுரப்பிகள்
Glomeruli — பந்துருவ வலைப்பின்னல்
Glycogen — கிளைகோஜன்
Goblet cells — கோபலெட் செல்கள்
Golgi complex — கால்கை உறுப்பு
Graafian follicles — க்ராஃபியன் நுண்ணைபகள்

Granular Layer of Tomes — டாம்சின் குறுமணிகளையுடைய சுவர்
Granules — குறுமணிகள்
Granulocytes — குறுமணிகளையுடைய செல்கள்
Gray ramus — சாம்பல் கிளை
Gray matter — சாம்பல் பொருள்
Ground substance — ஆதாரப்பொருள்
Growth — வளர்ச்சி
Gum — பல் ஈறு

H

Hair — உரோமம் அல்லது மயிர்
Hair color — மயிரின் நிறம்
Hair cortex — மயிர்ப் புறணி
Hair follicle — மயிர்ப்பை
Hair medulla — மயிர் அகணி
Hair shaft — மயிரிணைத் தண்டு
Hard palate — கடினமான மேல்வாய்
Heller's plexus — கெல்லரின் வலைப்பின்னல்
Hessall's Corpuscles — கேஸ்ஸலின் செல்கள்
Hemocytoplasts — குருதியைத் தோற்றுவிக்கும் செல்கள்
Hemocytometer — குருதியணு அளவுமானி
Hemoglobin — கீமோகுளோபின்
Hemolysis — குருதிச்சாறு இறக்கம்
Hemolysin — குருதிச்சாறு இறக்கிகள்
Hemopoiesis — குருதி உருவாக்கம்
Henle's Layer — ஹென்லியின் சுவர்
Henle's Loop — ஹென்லியின் வளைவு
Heparin — ஹெப்பாரின்
Hepatic artery — கல்லீரல் தமனி
Hepatic cells — கல்லீரற்செல்கள்
Hepatic ducts — கல்லீரல் நாளங்கள்
Hepatic sinusoids — கல்லீரல் பைக்குழிவுகள்
Hepatic veins — கல்லீரற்சிரை
Hertwig's Root Sheath — ஹெர்ட்விக்கின் வேர் உறை
Hibernating gland — குளிர்காலத் துயில் சுரப்பி
Hilum — ஹீலம் அல்லது பள்ளம்
Histo chemical — உயிர்த்தசைம வேதியல்

Histiocytes — உயிர்த்தசைமச் செல்கள்
Histogenesis — திசு உருவாக்கம்
Histological technique — உயிர்த்தசைம முறைகள்
Histophysiology — உயிர்த்தசைம உடற்செயலியல்
Hormones — ஹார்மோன்கள்
Huxley's Layer — ஹக்சிலியின் சுவர்
Hyaline cartilage — கண்ணாடிக் குருத்தெலும்பு
Hyaluronic acid — கயலூரோனிக் அமிலம்
Hyaluronidase — கயலூரோனிடேஸ்
Hydrolysis — நீராற்சிதைவுறல்
Hypertonic solutions — கூடிய செறிவுடைய கலவை
Hypertrophy — உறுப்புப் பொருமல்
Hyponychium of nail — நகக்கைப்போநீக்கியம்
Hypotc~ic solutions — குறைந்த செறிவுடைய கலவை

I

Ileum — முன் சிறுகுடல்
Imbrication Lines of Von Ebner — வான் எப்னெரின் கோடுகள்
Implantation cone — நரம்புச்செல் நீள்இழை மேடு
Implantation of ovum — முட்டை கருப்பையில் பதிதல்
Impulse conduction — உணர்ச்சிக் கடத்தல்
Inclusions — உள்ளடக்கிகள்
Incremental Lines of F atzius — ரெட்ஜியஸ்ஸின் கோடுகள்
Incus — இன்கஸ்
Inflammation — வீக்கம்
Infundibulum — புலனுறுப்பு
Inguinal — தொடை அடிவயிறு
Innominate artery — பெயரற்ற தமனி
Inorganic matrix — கனிம இடையீட்டுப்பொருள்
Insulin — இன்சுலின்
Integument — புறப்போர்வை
Intercalated discs — இடையீட்டுத் தட்டுகள்
Intercellular bridges — இடையீட்டுப் பாலங்கள்
Interfascial canals — செல்லிடை வெளிக் கால்வாய்கள்
Interlobar arteries — மடலிடைத் தமனிகள்
Interlobar veins — மடலிடைச் சிரைகள்
Interlobular artefies — சிறுமடலிடைத் தமனிகள்

Interlobular veins	— சிறுமடலிடைச் சிரைகள்
Intermediate lobe	— இடைமடல்
Internal ear	— உட்காது
Internal elastic membrane	— நெகிழும் உட்சவ்வு
Internal secretion	— உட்சுரப்புப் பொருள்
Intrenal tissue	— சிறுநீரக இடைத்திசு
Interstitial cells	— இடையீட்டு உயிரணுக்கள்
Interstitial growth	— சிற்றிடை வெளியுடை வளர்ச்சி
Interstitial lamellae	— உள்ளிடைத் தகடுகள்
Intertertorrial matrix	— இடை எல்லைக்குட்பட்ட இடையீட்டுப் பொருள்
Intervertebral discs	— முதுகெலும்பிடை வட்டங்கள்
Intestine	— குடல்
Intracartilaginous	— உட்குருத்தெலும்பு
Intracellular canaliculi	— செல் உட்சிறுகால்வாய்கள்
Intramembranous bone	— உட்சவ்வெலும்பு
Iris	— விழித்திரை
Irritability	— உணர்ச்சி தூண்டாற்றல்
Islands of Longerhans	— லேங்கர்கேன்ஸின் திட்டுகள்
Isotonic solutions	— சமச்செறிவுள்ள கலவை
Isotropic	— கதிர்சிதர்வுறும்

J

Jejunum	— நடுச் சிறுகுடல்
Jelly	— சவ்வு
Join capsule	— மூட்டுக்குப்பி
Joints	— மூட்டுகள்

K

Keratohyalin	— கெரட்டோகயலின்
Kidney	— சிறுநீரகம்
Krause Bulbs	— க்ராஸ் குமிழ்கள்
Kupffer Cells	— கூப்பர் செல்கள்

L

Labial lamina	— உதட்டுத்தகடு
Labia majora	— பெண்குறியின் பெரிய உதடு
Labyrinth	— சிக்கலமைவு

Lacrinal gland — கண்ணீர்ச் சுரப்பி
Lacunae — குழிகள்
Lamellae — எலும்புத்தகடு
Lamina cribrosa — கிரிப்ரோசா அடுக்கு
Lamina densa — அடர்ந்த அடுக்கு
Lamina propria — லேமினா புரோபிரியா
Large intestine — பெருங்குடல்
Larynx — குரல்வளை
Lateral dental lamina — உதடு-பல்தகடு
Lateral horn — பக்கக்கொம்பு
Lens — கண்வில்லை
Leucocytes — வெள்ளை இரத்த அணுக்கள்
Ligament — தசைநாண்
Ligamentum flava — ஃபிலேவாத் தசைநாண்
Ligamentum nuchae — பிடர்த் தசைநாண்
Lingual glands — நாக்குச் சுரப்பிகள்
Lingual papillae — நாக்கு முகிழ்ப்புகள்
Lingual tonsils — நாக்கு அடிநாச்சதை
Lipase — லிப்பேஸ்
Lipofuscin pigment — லிப்போஃயூசின் நிறப் பொருள்
Lips — உதடுகள்
Liquor folliculi — நுண்பைத் திரவம்
Liver — கல்லீரல்
Lobated kidney — சிறுமடல்களையுடைய சிறுநீரகம்
Locomotion — இடம் பெயர்தல்
Longitudinal muscle — நீளப்பாங்கான தசை
Loose connective tissue — அடர்த்தியற்ற இணைத்திசு
Lungs — நுரையீரல்
Lunula — லுனுலா
Lymph — நிணநீர்
Lymph capillaries — நிணநீர்த் தந்துகிகள்
Lymph cords — நிணநீர் நாண்கள்
Lymph nodes — நிணநீர்க் கணுக்கள்
Lymph nodules — நிணநீர்ச் சிறு கணுக்கள்
Lymph sinuses — நிணநீர்ப் பைக்குழிவுகள்
Lymphatic ducts — நிணநீர் நாளங்கள்
Lymphatic organs — நிணநீர் உறுப்புகள்
Lymphatic system — நிணநீர் மண்டலம்

Lymphatic tissue — நிணநீர்த் திசு
Lymphatic vessels — நிணநீர்க் குருதி நாளங்கள்
Lymphoblasts — மூலாதார நிணநீர்ச் செல்கள்
Lymphocytes — நிணநீர்ச் செல்கள்

M

Macrophages — பேருயிரணுக்கள்
Macula — மேகுலா
Male reproductive system — ஆண் இனப் பெருக்க மண்டலம்
Male urethra — ஆண் சிறுநீர்க் கடத்தும் குழாய்
Malleus — சுத்தியெலும்பு
Malfpigian corpuscle — மால்பீஜியன் தொகுப்பு
mammals — பாலூட்டிகள்
Mammary glands — பால் சுரப்பிகள்
Mandibular gland — மேல்தாடைச் சுரப்பி
Marrow — எலும்பு மச்சை
Mast cell — மாஸ்ட் செல்
Matrix — இடையீட்டுப் பொருள்
Maturation — முதிர்தல்
Meatus — கால்வாய்
Mechanical tension — இயலியக்க விறைப்பு அல்லது அடர்த்தி
Medium — ஊடகம்
Mediastinum — மீடியாஸ்டினம்
Medulla — அகணி
Medullary cords — உட்கூறு நாண்கள்
Medullary labyrinth — உட்கூறுச் சிக்கலமைவு
Medullary rays — உட்கூறுக் கதிர்கள்
Medullated nerve fibre — மயலின் உடைய நரம்பிழைகள்
Meissner's corpuscle — மீஸ்னெரின் செல்கள்
Meissner's plexus — மீஸ்னெரின் பின்னல்
Mellanin — மெலனின்
Melanocytes — மெலனின் செல்கள்
Membrana elastica externa — நெகிழும் அல்லது இலாஸ்டிக் உட்சவ்வு
Membrane — சவ்வு
Membranous labyrinth — சவ்வுச் சிக்கலமைவு
Membranous portion — சவ்வுப்பகுதி
Meninges — மூளைத் தண்டுவட உறைகள்

Menstruation	—	மாதவிலக்கு
Merocrine glands	—	மீரோக்ரைன் சுரப்பிகள்
Mesenchymal epithelium	—	நடுவடுக்குப்பொருள் மேல் தோலிழைமம்
Mesenchyme	—	நடுவடுக்குப்பொருள்
Mesentry	—	குடல்தாங்கி அல்லது உள்ளுறுப்புத் தாங்கி
Mesothelium	—	உடற்குழி உள்வரித்தாள் சவ்வு
Metabolism	—	வளர்சிதை மாற்றம்
Metamyelocytes	—	கடைநிலை தசைச்செல்கள்
Metanephros	—	கடைநிலைக் கழிவுறுப்பு
Microglia	—	மைக்ரோகிலியா
Micron	—	மைக்ரான்
Microvilli	—	நுண்ணுறிஞ்சி
Middle ear	—	நடுக்காது
Milk	—	பால்
Mitochondria	—	மைட்டோக்காண்டிரியா
Mitosis	—	சமப்பிளவியக்கம்
Mitral valve	—	மிட்ரல் கதவு
Mixed glands	—	கலவைச் சுரப்பிகள்
Monocytes	—	ஒற்றையணுக்கள்
Morphogenesis	—	உருவமைப்புருவாக்கம்
Motility	—	அசைவு
Motor end plate	—	கட்டளை நரம்பிழை முனைத்தகடு
Motor nerve fibre	—	கட்டளை நரம்பிழை
Mouth	—	வாய்
Mucosa	—	சளிச்சவ்வு அல்லது கோழைச் சவ்வு
Mucous alveoli	—	சளிக் கண்ணறைகள் அல்லது கோழைக் கண்ணறைகள்
Mucous glands	—	சளிச் சுரப்பிகள் அல்லது கோழைச் சுரப்பிகள்
Mucous membrane	—	சளிச்சவ்வு
Muller's fibres	—	முல்லரின் நார்கள்
Mulbrian ducts	—	முல்லேரியன் நாளங்கள்
Multilocular adipose tissue	—	பட்குழியுடைக் கொழுப்புத்திசு
Multipolar neuron	—	பல்முனை நரம்புச்செல்
Muscle	—	தசை
Muscle fibre	—	தசை நாரிழை

Muscle spindle — தசைக்கண்டு
Muscle tendon attachment — தசைதசைநாண் இணைப்பு
Muscular arteries — தசைத் தமனிகள்
Muscularis mucosa — சளி அல்லது கோழைத் தசைமம்
Myelin sheath — மயலின் உறை
Myelinated nerve fibre — மயலின் உடைய நரம்பிழை
Myelocytes — மயலோ செல்கள்
Myoblasts — மூலாதாரத் தசைச் செல்கள்
Myocardium — இதயத் தசைச் சுவர்
Myofibrillae — தசைநார் நுண்ணிழைகள்
Myofilaments — தசைநார்த் துகள்கள்
Myometrium — தசை வரிச்சவ்வு
Myosin — மயோசின்

N

Nail — நகம்
Nail bed — நகப்படுகை
Nail fold — நகமடிப்பு
Nail lunula — நகலுனுலா
Nail root — நகவேர்
Nasal cavity — மூச்சுக்குழி
Nasal conchae — மூக்கு கான்கே
Nasal epithelium — மூக்கு மேல்தோலிழைமம்
Nasopharnyx — மூக்கு தொண்டைப் பகுதி
Nephron — கழிவுறுப்பு
Nerve cell — நரம்புச் செல்
Nerve fibres — நரம்பிழைகள்
Nerve impulse — நரம்புணர்ச்சி
Nerve terminations — நரம்பு முனைகள்
Nerves — நரம்புகள்
Nervous system — நரம்பு மண்டலம்
Neumann's sheath — நியுமன்னின் உறை
Neural crest — நரம்பு முகடு
Neural tube — நரம்புக் குழல்
Neuro epithelium — உணர்வு மேல்தோலிழைமம்
Neurolemma sheath — நரம்பு உறை
Neurofibrillae — நரம்பு நுண்ணிழைகள்
Neuroglia — நியுரோகிலியா
Neuromuscular bundle — நரம்புத் தசைக்கட்டு

Neurons — நரம்புச் செல்கள்
Neurophil — நரம்புப் பின்னல்
Neuroplasm — நரம்புப் பிளாசம்
Neuropodia — நரம்புக் கால்கள்
Nexus — நெக்ஸஸ் அல்லது இணைப்பு
Nipple — முலைக்காம்புகள்
Nissl Bodies — நிசலின் உடலிகள்
Non-encapsulated nerve endings — குப்பிகளற்ற தனி நரம்பிழை முனைகள்
Non-medullated nerve fibre — மயலினற்ற நரம்பிழை
Nose — மூக்கு
Nuclear membrane — உட்கருச் சவ்வு
Nucleic acids — உட்கரு அமிலங்கள்
Nucleolus — உட்கருமணி
Nucleoproteins — உட்கருப் புரதங்கள்
Nucleus — உட்கரு
Nuhn Glands — நூன் சுரப்பிகள்

O

Odontoblasts — பற்காழ் செல்கள்
Olfactory bulb — முகர் உணர்வுக் குமிழ்
Olfactory mucosa — முகர் உணர்வுக் கோழைச் சவ்வு
Olfactory organ — முகர் உணர்வு உறுப்பு
Olfactory tract — முகர் உணர்வு உறுப்புக் கால்வாய்
Oligodendroglia — ஒலிகோடென்ட்ரோகிலியா
Oocyte — முட்டை
Oogenesis — முட்டை உருவாக்கம்
Oogonia — மூலாதார முட்டையணுக்கள்
Open circulation — திறந்த வெளிக் குருதியோட்டம்
Oral cavity — வாய்க்குழி
Oral glands — வாய்ச் சுரப்பிகள்
Organ of Corti — கார்டியின் உறுப்பு
Organic matrix — கரிம இடையீட்டுப்பொருள்
Oropharynx — வாய் தொண்டைப்பகுதி
Organs — உறுப்புகள்
Osseous labyrinth — எலும்புச் சிக்கலமைவு

Osseous tissue — எலும்புத் திசு
Ossification — எலும்பாக மாறும் செயல்
Osteoblasts — மூலாதார எலும்புச் செல்கள்
Osteocytes — எலும்புச் செல்கள்
Osteoid — ஆஸ்டியாய்ட்
Osteone — ஆஸ்டியோன்
Ovarian follicle — முட்டையக நுண்பைகள்
Ovary — முட்டையகம்
Oviduct — முட்டை நாளம்
Ovulation — முட்டை விடுவிப்பு
Ovum — முட்டை

P

Pacinian corpuscle — பெசினியன் செல்
Palate — மேல்வாய்
Palatine tonsil — மேல்வாய் அடிநாச்சதை
Pancreas — கணையம்
Pancreatic acini — கணையக்கொத்து
Paneth Cells — பேனத் செல்கள்
Panniculus adiposus — பென்னிகுலஸ் கொழுப்பு
Papillae — முகிழ்ப்பு
Papillary ducts — முகிழ்ப்பு நாளங்கள்
Papillary layer — முகிழ்ப்புகளையுடைய சுவர்
Paradidymis — சுருட்குழாய்க் கீழ்ப்பகுதி
Paranasal sinuses — மூக்கு மேல் பைக்குழிவுகள்
Parasympathetic nervous system — பக்கப்பரிவு நரம்பு மண்டலம்
Parathyroids — பக்கத்தைராய்டு
Paraxial mesoderm — ஊடச்சு இணை நடுவடுக்கு
Parotid gland — காது முன்புறச் சுரப்பி
Pars convoluta — சுருண்ட பகுதி
Pars radiata — கதிர்ப்பகுதி
Patches — திட்டுகள்
Pectoral girdle — தோற்பட்டை வளையம்
Pelvic or hip girdle — இடுப்பு வளையம்
Pelvis of kidney — சிறுநீரக உட்குழிவு
Pen cillus of spleen — மண்ணீரல் கொத்து
Penis — ஆண்குறி
Penis arteria — ஆண்குறித் தமனி

Pepsin	—	பெப்சின்
Perforating Fibres of Sharpey	—	சார்பீயின் ஊடுருவும் நார்கள்
Pericardium	—	இதய உறை
Perichondrium	—	குருத்தெலும்பு மேற்சவ்வு
Pericytes or Precapillary cells	—	தந்துகி மேற்புறச் செல்கள்
Perikaryon	—	உட்கருச் சுற்றுடலி
Permeability	—	உட்புகு திறன்
Perimetrium	—	வெளிவரிப்பூச்சு
Perimysium	—	புறத்தசை உறை
Perineusium	—	புற நரம்புறை
Periosteum	—	எலும்பு மேற்சவ்வு
Peripheral nerves	—	புறப்பரப்பு நரம்புகள்
Peripheral nervous system	—	புறப்பரப்பு நரம்பு மண்டலம்
Peripheral or Marginal sinus	—	புறப்பரப்பு பைக்குழிவு
Peritoneum	—	பெரிட்டோனியம் அல்லது அடிவயிற்று உட்சவ்வு
Peyer's patches	—	பெய்யரின் திட்டுகள்
Phagocytes	—	நோயுண்ணியணுக்கள்
Phagocytic	—	நோயுண்ணித் தன்மையுள்ள
Pharyngeal hypophysis	—	தொண்டை ஹைப்போபைசிஸ்
Pharyngeal tonsil	—	தொண்டை அடிநாச்சதை
Pharynx	—	தொண்டைப் பகுதி
Pia arachnoid	—	பயா அரக்னாய்டு
Pia matter	—	பயா மேட்டர்
Pigmented connective tissue	—	நிற இணைத்திசு
Pineal body	—	பய்னியல் உடலி
Pituicytes	—	பிட்யுட்டரிச் செல்கள்
Pituitary gland	—	பிட்யுட்டரிச் சுரப்பி
Placenta	—	தாய்சேய் இணைப்புத் திசு
Plasma	—	பிலாஸ்மா
Plexus of Auerbach	—	ஆர்பெக்கின் வலைப்பின்னல்
Podocytes	—	கால் செல்கள்
Polar bodies	—	துருவமுனை உடலிகள்
Polarity	—	துருவமுனைப்பு

Polymorphic leucocytes	—	பல் இதழ் உட்கருகொண்ட வெள்ளையணுக்கள்
Pores	—	துளைகள்
Post ganglionic fibre	—	நரம்புச் செல்திரளிற்குப் பின்னே உள்ள நாரிழை
Post ganglionic neuron	—	நரம்புச்செல் திரளிற்குப் பின்னே உள்ள நரம்புச்செல்
Precipitate	—	வீழ்படிவு
Preganglionic fibre	—	நரம்புச்செல்திரளிற்கு முன்னே உள்ள நாரிழை
Preganglionic neuron	—	நரம்புச்செல்திரளிற்கு முன்னே உள்ள நரம்புச்செல்
Prefuce	—	ஆண்குறி மேல்தோல்
Presynaptic vesicle	—	இடையீட்டுத் தொடர்பிற்கு முன்னேயுள்ள குழி
Prickle cells	—	கொட்டும் செல்கள்
Primary bronchi	—	முதனிலை மூச்சுப் பிரிகுழாய்கள்
Primary germ layers	—	மூலாதாரக் கருமூல அடுக்குகள்
Primary oocyte	—	முதனிலை முட்டைகள்
Primary spermatocyte	—	முதனிலை விந்தணுக்கள்
Primitive cells	—	மூலாதாரச் செல்கள்
Processes	—	நீட்சிகள்
Procrythroblasts	—	மூலாதாரச் சிவப்பு இரத்த அணுக்கள்
Progesterone	—	புரோஜெஸ்ட்ரான்
Promyelocytes	—	மூலாதாரத்தசைச் செல்கள்
Pronephros	—	முதனிலைக்கழிவுறுப்பு
Propriocepors	—	உடற்சுவர் சார்ந்த உணர்ச்சி வாங்கிகள்
Prostate gland	—	புரோஸ்டேட் சுரப்பி
Prostatic portion	—	புரோஸ்டேட் சுரப்பிப் பகுதி
Protoplasm	—	புரோட்டாப்பிளாசம்
Protopolasmic astrocytes	—	புரோட்டாப்பிளாச ஆஸ்ட்ரோ செல்கள்
Protoplasmic brides	—	புரோட்டாப்பிளாசப் பாலங்கள்
Protoplasmic fibres	—	புரோட்டாப்பிளாச நாரிழைகள்
Proximal convoluted tubule	—	சுருண்ட அண்மை நுண் குழாய்கள்

Pseudopodia — பொய்க்கால்கள்
Pseudostratified epithelium — பொய்யடுக்குடைய மேல்தோ லிழைமம்
Pseudo-unipolar neuron — பொய்யான ஒருமுனை நரம்புச் செல்
Pulmonary alveoli — நுரையீரல் கண்ணறைகள்
Pulmonary artery — நுரையீரல் தமனி
Pulp — கூழ்
Pulp canal — பற்கூழ் கால்வாய்
Purkinje fibres — பர்கின்ஜி நாரிழைகள்
Pyloric gland — பைலோரிக் அல்லது பின் இரைப்பைச் சுரப்பி
Pyramidal cell — பிரமிட் செல்கள்

Q

Q band — Q பட்டை

R

Radial Fibres of Muller — முல்லரின் சுற்று நாரிழை
Receptors — உணர்ச்சி வாங்கிகள்
Rectal Columns of Morgagni — மோர்காங்னியின் குடல் மடிப்புகள்
Rectum — மலக்குடல்
Red blood corpuscles — சிவப்பு இரத்த அணுக்கள்
Reddish tissue — சிவப்புத்திசு
Red pulp — சிவப்புக்கூழ்
Reflex arc — அனிச்சை வில்
Regeneration — மறுவளர்ச்சி
Renal artery — சிறுநீரகத் தமனி
Replacing bone — பதிலமர்த்துமெலும்பு
Reproduction — இனப்பெருக்கம்
Reproductive system — இனப்பெருக்க மண்டலம்
Reslience — நொய்வுறல்
Respiratory bronchiole — மூச்சுப்பிரிகுழாய்ச் சுவாசக் கிளைகள்
Respiratory system — சுவாச மண்டலம்
Rete ovarii — முட்டையக ரெட்டி
Rete testis — விந்தக ரெட்டி
Reticular cells — ரெடிகுலார்ச் செல்கள் அல்லது வலைப்பின்னல் செல்கள்

Reticular tissue	—	வலைப்பின்னல் அல்லது ரெடிகுலார்த் திசு
Reticulocytes	—	ரெடிகுலார்ச் செல்கள்
Reticulo endothelial system	—	குருதிக்குழாய் உள்ளுறை வலைப்பின்னல் தொகுப்பு
Retina	—	விழியுணர்ச்சித் திரை அல்லது பார்வைப் படலம் அல்லது நிறம் உணர் அடுக்கு
Ribo nuclease	—	ரிப்போ நியுகிலியேஸ்
Ribo nucleo proteins	—	ரிப்போ நியுகிலியோ புரதங்கள்
Rickets	—	ரிக்கட்ஸ்
RNA or Ribo nucleic acid	—	ஆர். என். ஏ. அல்லது ரிப்போ நியுக்லிக் அமிலம்
Roughet cells	—	ரோகட் செல்கள்
Rugac of stomach	—	இரைப்பை மடிப்புகள்

S

Salivary duct	—	உமிழ்நீர் நாளம்
Salivary gland	—	உமிழ்நீர்ச் சுரப்பி
Sarcolemma	—	தசை உறை
Sarcomere	—	தசைக்கூறு
Sarcoplasm	—	தசைப்பிளாசம்
Sarcoplasmic reticulum	—	தசைப்பிளாச வலைப்பின்னல்
Satellite cells	—	சேட்டலைட் செல்கள்
Schmidt-Lantermann's incisures	—	ஸ்மிட்லேன்டர்மேன்னின் முள்கள்
Schwann cell	—	ஸ்குவான் செல்
Schweigger-scidel Sheath	—	ஸ்சுவீக்கர் செய்டெல் உறை
Sebaceous gland	—	மயிர்ப்பைச் சுரப்பி
Sebum	—	செபம்
Secondary bronchi	—	இரண்டாம் நிலை பிரி குழாய்கள்
Secondary nodules	—	இரண்டாம் தரச் சிறு கணுக்கள்
Secondary spermatocytes	—	இரண்டாம் நிலை விந்தணுக்கள்
Secretion	—	சுரப்புப் பொருள்
Secretory tubules	—	சுரக்கும் நுண்குழாய்கள்
Semen	—	விந்து

Semilunar valves — அரைநிலா வடிவக் கதவுகள்
Seminal fluid — விந்தணுத் திரவம்
Seminal vesicle — விந்துப்பை
Seminiferous tubules — விந்தக நுண்குழாய்கள்
Sensory nerve endings — உணர்வு நரம்பு முனைகள்
Sensory nerve fibres — உணர்வு நரம்பிழைகள்
Septa — தடுக்கு
Serous alveoli — சீரஸ் கண்ணறைகள்
Serous membrane — சீரஸ் சவ்வு
Sertoli cells — செர்டோலி செல்கள்
Serum — சீரம்
Sharpey's Fibres — சார்பீயின் நார்கள்
Sheathed artery — உறையுடைத் தமனி
Sheath of Henle ஹென்லியின் உறை
Sheath of Schwann — ஸ்குவான் உறை
Simple Columnar epithelium — அடுக்கற்ற தூண் மேல் தோலிழைமம்
Simple enboidal epithelium — அடுக்கற்ற கூம்பு மேல் தோலிழைமம்
Simple squamous epithelium — அடுக்கற்ற தட்டை மேல் தோலிழைமம்
Sinoatrial node — நாளக்குடா-ஊற்றறைக்கணு
Sinuses — பைக்குழிவுகள்
Sinus venosus — நாளக்குடா
Skeletal muscle — எலும்புத்தசை
Skin — தோல்
Small intestine — சிறுகுடல்
Smooth muscle — மென்தசை
Soft palate — மென்மையான மேல்வாய்
Somatic afferent fibre — வெளியுறுப்புச்சார்ந்த உட்செல்லும் நரம்பிழைகள்
Somatic efferent fibre — வெளியுறுப்புச்சார்ந்த வெளிச்செல்லும் நரம்பிழைகள்
Somatopleure — உடற்சுவர் நடுவடுக்கு
Spermatids — ஸ்பெர்மாட்டிட்கள்
Spermatogenesis — விந்தணுவாக்கம்
Spermatogonia — மூலாதார விந்தகச் செல்கள்
Spermatozoa — விந்தணுக்கள்
Sphincter of Oddi — ஓடியின் சுருக்குத்தசை
Spinal cord — தண்டுவடம்

Spinal nerves	—	தண்டு வட நரம்புகள்
Spindle	—	நூற்கண்டு வடிவ
Spleen	—	மண்ணீரல்
Splenic corpuscles	—	மண்ணீரல் அணுக்கள்
Splenic sinuses	—	மண்ணீரல் பைக்குழிவுகள்
Spongy or cancellous bone	—	கடற்பஞ்சுத் தன்மையுள்ள எலும்பு
Stain	—	சாயம்
Steatoblasts	—	ஸ்டீட்டோ பிலாஸ்ட்கள்
Stellate cells	—	விண்மீன் போன்ற செல்கள்
Stereocilia	—	ஸ்டீரியோசீலியா
Stomach	—	இரைப்பை
Straight tubules	—	நேரான நுண்குழாய்கள்
Stratified columnar epithelium	—	அடுக்குடைய தூண் மேல் தோலிழைமம்
Stratified cuboidal epithelium	—	அடுக்குடைய கூம்பு மேல் தோலிழைமம்
Stratified squamous epithelium	—	அடுக்குடைய தட்டை அல்லது ஸ்குவாமஸ்மேல் தோலிழைமம்
Stratum corneum	—	கார்னிய அடுக்கு
Stratum cylindricum	—	உருளை அடுக்கு
Stratum disjunction	—	பிரியுமடுக்கு
Stratum fibrosum	—	நாரியல் அடுக்கு
Stratum germinativum	—	செல் தோன்றுமடக்கு
Stratum lucidum	—	ஔிசிடமடுக்கு
Stratum spinosum	—	முள்ளடுக்கு
Striated muscle	—	வரித்தசை
Striations	—	வரிப் பட்டைகள்
Stroma	—	குருதியணு உட்சட்டம்
Subclavian artery	—	முன் கால் தமனி
Sublingual gland	—	நாக்குக் கீழ்ச் சுரப்பி
Submandibular gland	—	மேல்தாடைக் கீழ்ச் சுரப்பி
Submucosa	—	கீழ்ச்சளிச் சவ்வு அல்லது கீழ்க் கோழைச் சவ்வு
Supreeficial fascial	—	மேலீடான தசைக்கட்டு
Superficial glands	—	மேலீடான சுரப்பிகள்
Sweat glands	—	வேர்வைச் சுரப்பிகள்
Sympathetic nervous system	—	பரிவு நரம்பு மண்டலம்
Synapse	—	நரம்புச் செல் இடையீட்டுத் தொடர்பு

Synarthrosis — அசையா மூட்டுகள்
Synctium — ஊன்மத் திரள்
Synovial cavity — மூட்டுக் குழி
Synovial fluid — மூட்டுத் திரவம்
Synovial membrane — மூட்டுச் சவ்வு
Systole — இதயச் சுருக்கம்

T

Tactile cells — தொடு உணர்வு செல்கள்
Taste buds — ருசி அரும்புகள்
Tecth — பல்
Telodendria — டீலோ டென்டிரியா
Tendon — தசைநாண்
Tensile forca — விறைப்பாற்றல்
Terminal bar — உயிரணு முனையிணைப்புப் பாலங்கள்
Terminal uriniferous tubules — சிறுநீரகக் கடை நுண் குழாய்கள்
Territorial matrix — எல்லைக்குட்பட்ட இடையீட்டுப் பொருள்
Tertiary bronchi — மூன்றும் நிலை மூச்சுப் பிரி குழாய்கள்
Testes — விந்தகம்
Testosterone — டெஸ்டோஸ்டீரான்
Theca externa — வெளி உறை
Theca folliculi — நுண்பை உறை
Theca interna — உள் உறை
Thoracic duct — மார்பு நாளம்
Thrombocytes — திராம்போ செல்கள்
Thymus — தைமஸ்
Thyroid — தைராய்டு
Thyroxin — தைராக்சின்
Tissues — திசுக்கள்
Tome's Granular Layer — டாம்சின் குறுமணிகளையுடைய சுவர்
Tongue — நாக்கு
Tonofibrils — டோனோ நாரிழைகள்
Tonsil — அடிநாச்சதை
Trabeculae — புறவளர்ச்சி அல்லது நீட்சிகள்

Trachea — மூச்சுக்குழாய்
Transitional epithelium — இடை மாறுபட்டு மேல் தோலிழைமம்
Tricuspid valve — மூன்று முகடுடைய கதவு
Trypan blue — டிரிப்பான் நீலம்
Trypsin — டிரிப்சின்
Tubal tonsil — நாள அடிநாச்சதை
Tubular glands — குழாய்ச் சுரப்பிகள்
Tunica adventitia — டியுனிகா அட்வென்டிடிசியா
Tunica albuginea — டியுனிகா ஆல்புஜெனியா
Tunica vaginalis — டியுனிகா வெஜெனுலிஸ்

U

Umbilical arteries — அம்புலிக்கல் தமனிகள்
Unilocular adipose tissue — ஒற்றைக் குழியுடைக் கொழுப் புத்திசு
Unipolar neuron — ஒருமுனை நரம்புச் செல்
Urea — யூரியா
Ureter — சிறுநீர்க்குழாய்
Urethra — சிறுநீர்க் கடத்துக்குழாய்
Urinary bladder — சிறுநீர்ப்பை
Urinary system — சிறுநீர் மண்டலம்
Urine — சிறுநீர்
Uriniferous tubules — சிறுநீரக நுண்குழாய்கள்
Uterus — கருப்பை
Uvula — யுவுலா

V

Vagina — பெண்குறிக்குழாய்
Vagina mucosa — பெண்குறிக்குழாய்ச் சளியுறை
Vagina sheath — பெண்குறிக் குழாயுறை
Vagus nerve — வேகஸ் அல்லது அலைந்துதிரியும் நரம்பு
Valves — கதவுகள்
Vasa afferentia — வெளிக்கடத்துக்குழாய்கள்
Vasa efferentia — எடுத்துச் செல்லும் குழாய்கள்
Vascular sprouts — குருதிப் புடைப்புகள்
Vascular system — குருதியோட்ட மண்டலம்
Vasculosa layer — குருதி நாளச்சுவர்
Veins — சிரைகள்

Vena cava	—	உட்செல் நாளம்
Venous capillary	—	சிரைத் தந்துகிகள்
Ventral horn	—	வயிற்றுப்பக்கக் கொம்பு
Ventral root	—	வயிற்றுப் பக்கவேர்
Ventricle	—	ஏற்றறை
Venules	—	சிறு சிரைகள்
Vermiform appendix	—	குடல் வால்
Vertebral artery	—	முதுகெலும்புத் தமனி
Vertebral ganglia	—	முதுகெலும்பு நரம்புத் திரள்
Vertebrae	—	முதுகெலும்பு
Vestibule	—	வெஸ்டிபூல் அல்லது முன்னறை
Villi	—	நுண்ணுறுஞ்சி
Visceral afferent fibres	—	உள்ளுறுப்பு சார்ந்த உட்செல் நரம்பிழைகள்
Visceral efferent fibres	—	உள்ளுறுப்பு சார்ந்த வெளிச் செல் நரம்பிழைகள்
Viscosity	—	பாகுநிலை
Vocal cords	—	குரல்வளை நாண்கள்
Volkmann's Canals	—	வோல்க்மேன் கால்வாய்கள்
Voluntary muscle	—	இயக்குதசை

W

Wharton's Jelly	—	வார்ட்டன் சவ்வு
White blood corpuscles	—	வெள்ளை இரத்த அணுக்கள்
White fibres	—	வெள்ளை நார்கள்
White matter	—	வெள்ளைப் பொருள்
White pulp of spleen	—	மண்ணீரலின் வெள்ளைக்கூழ்
Wolffian Duct	—	உல்ஃபியன் நாளம்
Wright's Stain	—	ரைட்டின் சாயம்

Z

Zona fasciculata	—	தசைக்கட்டு மண்டலம்
Zona glomerulosa	—	குருதி வலைப்பின்னல் மண்டலம்
Zona pellucida	—	சோனுபெல்லுசிடா
Zona reticularis	—	வலைப்பின்னல் மண்டலம்
Zonula adhaerens	—	இணைப்பு மண்டலம்
Zonula occludens	—	ஆக்குலுடன் மண்டலம்
Zymogen granules		